Н. В. Зеленевский

Анатомия собаки



Право и управление
Санкт-Петербург
1997

Н. С.

Научный редактор
профессор Н.В. Зеленевский

Авторы: Н. В. Зеленевский, В. И. Соколов, В. Ю. Чумаков,
А. В. Малявский, А. П. Васильев, Л. К. Логинова

Настоящая книга является руководством по анатомии собаки для ветеринарных врачей – терапевтов, хирургов, акушеров-гинекологов, рентгенологов, физиотерапевтов, клиндиагностов, патологоанатомов. Она является незаменимым пособием для работников кинологических клубов и просто любителей собак.

Утверждено решением Методического Совета Санкт-Петербургской Государственной Академии ветеринарной медицины в качестве учебного пособия для студентов ветеринарных вузов и ветеринарных факультетов (Протокол № 2 от 25.12.96 г.).

Все права защищены законом. Никакая часть этой книги не может быть воспроизведена в любой форме или любыми средствами, электронными или механическими, включая все возможные методы копирования, фотографирования, магнитную запись или другие способы сохранения информации без письменного разрешения профессора Н. В. Зеленевского.

**АВТОР БЛАГОДАРИТ
АО "ХРОНОТРОН"
И ЛИЧНО САМВЕЛА ЮРЬЕВИЧА ВЕРАНЯНА
ЗА ПОМОЩЬ В ПОДГОТОВКЕ И ИЗДАНИИ КНИГИ**

ISBN 5-8113-0001-8

© **Н.В.Зеленевский, 1997**

Современная анатомия является комплексной наукой и при описании макроскопического строения органов морфолог обязательно учитывает его тканевой и клеточный состав, закономерности внутриутробного развития и возрастных изменений, их топографию и функцию. Создание же учебной анатомической литературы, в которой были бы отражены эти положения — главная цель, к которой и стремились авторы данного пособия. Что получилось — судить Вам, дорогие коллеги и читатели.

Понятие о частях и областях тела собаки

При определении экстерьерных особенностей собак и сравнительной оценке одной или различных возрастных и породных групп большую помощь оказывает условное деление тела животного на определенные области.

Тело собаки принято подразделять прежде всего на *стволовую часть* и *конечности*.

Стволовая часть распадается на **голову, шею, туловище и хвост.**

Голова — caput — делится на: 1) мозговой отдел и 2) лицевой отдел.

Мозговой отдел для более детальной ориентировки подразделяется на: а) *затылочную область — regio occipi-talis:* лежит между головой и затылочноатлантным суставом; б) *теменную область — regio parietalis:* располагается на дорсальной стороне мозгового отдела головы, впереди от затылочной области; в) *лобную область — regio frontalis:* находится впереди теменной области; г) *область ушной раковины — regio auricularis;* д) *область век — regio palpebralis;* е) *височную область — regio temporalis:* занимает область между ухом и глазом, гранича с теменной областью.

Лицевой отдел (морда) подразделяется на: а) *носовую область — regio nasalis,* которая в свою очередь подразделяется на *перелом — место перехода ото лба к носу,* а также *спинку носа — dorsum nasi* и *боковую область носа — regio lateralis nasi;* б) *подглазничную область — regio infraorbitalis:* граничит с носовой и щечной областями. Верхушечный, или апикальный, участок лицевого отдела имеет: в) *область ноздрей (мочка носа) — regio narium;* г) *область верхней губы — regio labialis dorsalis;* д) *область нижней губы — regio labialis ventralis;* е) *область подбородка — regio mentalis.* На боковых поверхностях лицевого отдела выделяют: ж) *щечную область — regio buccalis* — с ее верхнечелюстным, зубным и нижнечелюстным участками и з) *область большой жевательной мышцы — regio masseterica.* С нижней стороны лицевого отдела расположена *подчелюстная область — regio submandibularis.*

Шея — cervix, s. collum. Лежит на границе с головой, вверху и позади затылочной области. С боков и краниально на ней различают *околоушную область — regio parotidea,* а снизу — *гортанная область — regio laryngea.* На самой шее принято выделять верхнюю *выйную область — regio nuchalis* — с ее *выйным краем — margo nuchalis,* и *боковые выйные области — regio nuchalis lateralis dexter et sinister.* Все они лежат над телами шейных позвонков, формируя дорсальную часть шеи. Вдоль тел шейных позвонков широкой полосой лежит плечеголовная мышца, откуда и название — *область плечеголовной мышцы — regio brachiocephalica.* Вентрально от этой области расположена шейная область, в узком смысле этого слова, как противопоставление выйной области. Но лучше эту область называть *нижней шейной областью — regio colli ventralis* — с ее *гортанной областью — regio laryngea* — впереди и *трахеальной областью — regio trachealis* — сзади. С боковых сторон нижней шейной области тянется *яремный желоб — sulcus jugularis.*

Туловище — truncus — охватывает собой спинногрудной, пояснично-брюшной и крестцово-ягодичный отделы.

Спинно-грудной отдел разделяется на *область холки — regio interscapularis* — и *спинную область — regio dorsalis.* Грудь с поверхности называется *боковой грудной областью — regio thoracalis lateralis,* обширную нижнюю *грудинную область — regio sternalis,* и *предгрудинную область — regio praesternalis.*

На боковой грудной области различают *реберную область — regio costarum* — и принадлежащие грудной конечности область плечевого пояса и плеча.

Пояснично-брюшной отдел охватывает *поясничную область — regio lumbalis,* или просто *поясницу,* и обширную *брюшную область (брюхо, живот) — abdomen.* Эта область двумя поперечными плоскостями, из которых одна проходит на уровне самой выпуклой части последнего ребра, а вторая — на уровне маклока, делится на три участка. Передний участок, от первой поперечной линии до контура реберной дуги, дает *область мечевидного хряща — regio xyphoidea.* Средний участок разграничивается на *правую и левую подвздошные области — regio iliaca dexter et sinister,* примыкающие сверху к пояснице. При этом то место у поясницы, которое находится впереди маклока, принято называть *голодной ямкой — fossa paralumbalis.*

Позади области мечевидного хряща располагается *пупочная область — regio umbilicalis.* Продолжаясь назад, правая и левая подвздошные области переходят в *правую и левую паховые области — regio inguinalis,* а продолжение назад пупочной области носит название *лонная область — regio pubica.*

Крестцово-ягодичный отдел имеет в качестве продолжения поясницы *крестцовую область — regio sacralis,* которая кзади переходит в хвост, а сбоку — в *ягодичную область — regio glutea.*

Хвост — cauda — расположен позади туловища и подразделяется на *корень хвоста — radix caudae,* составленный первыми хвостовыми позвонками и *свободным хвостом — cauda libera,* начинающимся с пятого хвостового позвонка.

Грудная конечность — membri thoracici — состоит из: а) *плечевого пояса — cingulum brachialis* — и б) *свободного отдела конечности — membri thoracici libere. Область плечевого пояса или лопатки — regio scapularis,* в свою очередь, подразделяется на *область лопаточного хряща — regio suprascapularis,* примыкающую к холке, *предостную область — regio supraspinata* — и *заостную область — regio infraspinata,* отделенные друг от друга остью лопати. Впереди, на границе области плечевого пояса и области плеча, выступает *плечевой сустав.*

Свободная конечность включает три основных области или звена: а) *область плеча, б) область предплечья и в) область кисти.*

Область плеча — regio brachialis — служит главным образом местом расположения трехглавой мышцы плеча и отделена сзади ясно выраженной *локтевой линией — linea anconea.* Далее на конечности выделяют ***предплечье — antebrachii — и кисть — manus.*** В состав последней входят ***запястье — carpus, пясть — metacarpus, и пальцы — digitus*** — с их фалангами.

Плечевой пояс и плечо примыкают к спинно-грудному отделу туловища.

Тазовая конечность — membri pelvini — состоит из: а) *тазового пояса — cingulum pelvinalis — и б) свободного отдела конечности — membri pelvini libere.* Тазовый пояс примыкает к крестцово-ягодичной области туловища. Здесь находится *ягодичная область — regio glutaea,* ограниченная снизу ломаной линией, проходящей от маклока к тазобедренному суставу, а от него — до седалищного бугра. В сумме правая и левая ягодичная и крестцовая области называются *крупом.* Задний участок под начальной частью хвоста называется *анальной областью — regio analis,* расположенной на месте заднепроходного отверстия. Под ним до половых губ у самок, или до

мошонки у самцов, лежит *область промежности — regio perinealis.*

Свободная конечность лежит ниже ягодичной области и включает три основных области или звена: а) *область бедра, б) область голени и в) область стопы.*

От нижней границы ягодичной области до коленного сустава располагается ***бедро — femur***, с *областью коленной чашки — regio patellaris.* Впереди и несколько выше нее лежит *коленная складка.* Ниже бедра располагается ***голень — crus*** и, наконец, ***стопа — pedis.*** В последней различают: ***заплюсну — tarsus, плюсну — metatarsus, и пальцы — digiti,*** включающие каждый по три фаланги, дорсальные и волярные сесамовидные кости первой фаланги.

Общие термины, употребляемые при описании строения тела собаки

Для точного описания строения органов, их частей, расположения и взаимосвязи с другими частями тела и органами, принято применять некоторые специальные анатомические условные термины.

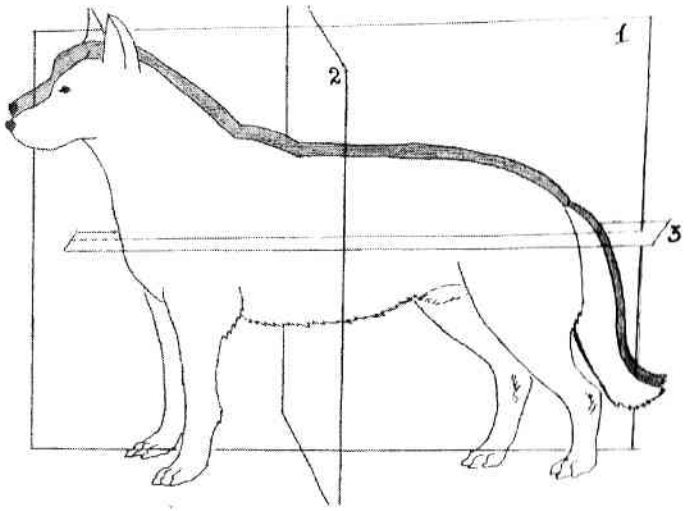

Рис. 1. Анатомические плоскости на теле собаки.

1—средняя сагиттальная плоскость; 2—сегментальная плоскость; 3—фронтальная плоскость.

Прежде всего, мысленно разделяют тело собаки рядом плоскостей на части: одни из этих плоскостей идут вдоль тела животного, а другие поперек. Продольные плоскости называются *сагиттальными* и *фронтальными,* а поперечные — *сегментальными.*

Сагиттальные плоскости — planus sagittalis — рассекают тело собаки на правые и левые участки. При этом только одна из них получает название ***средняя сагиттальная плоскость — planum sagittalis mediana*** — и разделяет тело на две симметричные половины — правую и левую. Проходит же она от рта до кончика хвоста вдоль позвоночного столба. Остальные сагиттальные и параллельные ей плоскости могут быть проведены в любом числе и в любом месте справа и слева от нее. Они получают названия ***боковых сагиттальных плоскостей — planum sagittalis lateralis*** — и понятно, что они разделяют тело собаки на несимметричные части.

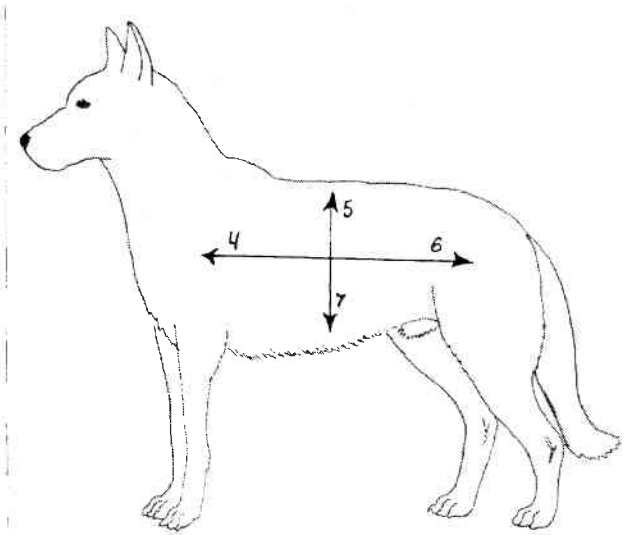

Рис. 2. Направления на туловище собаки.

4—краниальное; 5—дорсальное; 6—каудальное; 7—вентральное.

Определение положения органа, его частей или сторон, по направлению к этим плоскостям принято обозначать терминами: ***латеральный (боковой) — lateralis***, направленный в боковую (правую или левую) стороны от средней сагиттальной плоскости, и ***медиальный (средний) — medialis***, направленный в сторону к средней сагиттальной плоскости.

Фронтальные (горизонтальные) — planum frontalis — плоскости проводятся вдоль тела собаки перпендикулярно сагиттальным плоскостям и разделяют тело животного на спинные (направленные в сторону контура спины) и брюшные (направленные в сторону живота) участки. Из них ни одна из плоскостей не может разделить тело на симметричные половины, так как спинной участок всегда будет значительно отличаться от брюшного. Определение положения органов и их частей, одних относительно других, по отношению к этим плоскостям принято обозначать терминами: ***дорсальный (спинной) — dorsalis***, направленный в сторону контура спины, и ***вентральный (брюшной) — ventralis***, направленный в сторону контура

живота. Контуры спины и живота принято продолжать на шею, голову и хвост. Следовательно, эти термины распространяются на все тело собаки, за исключением свободных конечностей.

Сегментальные плоскости — planum segmentalis — проходят поперек тела собаки и разделяют его на ряд поперечных сегментов. Определение положения органов и их частей, одних по отношению к другим, по направлению к этим плоскостям принято обозначать терминами: на туловище — ***краниальный (черепной) — cranialis***, направленный в сторону черепа, и ***каудальный (хвостовой) — caudalis***, направленный в сторону хвоста.

Рис. 3. Направления на голове.
8—оральное (назальное); 9—аборальное.

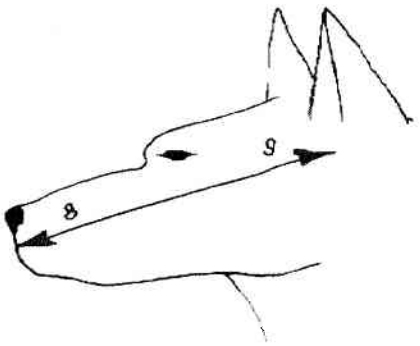

На голове — ***оральный (рото-вой) — oralis***, направленный в сторону входа в рот, и ***аборальный (противоротовой) — aboralis,*** направленный в противоположную сторону, т. е. в сторону шеи. В пределах головы, особенно в дорсальной ее части (носовая полость, головной мозг) употребляются термины тех же направлений: ***назальный (носовой) — nasalis,*** направленный в сторону верхушки носа, и *каудальный* — направленный в сторону хвоста.

Если же на теле собаки, или на отдельных органах, необходимо описать косо лежащие поверхности, углы, отростки и т. д., то можно использовать сложные термины, составленные из выше описанных. Например, ***дорсолатеральный, вентролатеральный, вентромедиальный, дорсомедиальный*** **и т. д.**

Рис. 4. Направления на конечностях.
10,14—проксимальное; 11,15—дистальное; 12—дорсальное; 13—волярное; 16—дорсальное; 17—плантарное.

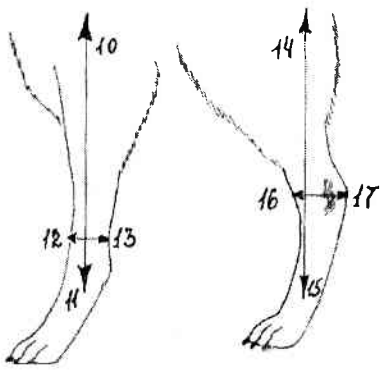

На кисти различают ***спинку — dorsum manus,*** **и ладонь —** ***vola manus.*** Отсюда и вся передняя поверхность кисти получает название ***дорсальная (спинковая) — facies dorsalis***, а противоположная ей задняя именуется как ***волярная (пальмарная, противоспинковая) — facies volaris, s. palmaris.*** На кисти применяются тер-мины ***латеральный и медиальный.***

На стопе различают ***спинку — dorsum pedis,*** **и подошву —** ***planta pedis.*** Отсюда и вся передняя поверхность стопы называется ***дорсальной (спинковой) — facies dorsalis***, а противоположная именуется как ***плантарная (противоспинковая) — facies plantaris***. Термины ***латеральный и медиальный*** сохраняются на стопе в тех же значениях, что и на туловище.

Наконец, направления по длине оси свободных конечностей определяются терминами: ***проксимальный — proximalis,*** т.е. ближайший к телу конец конечности, или какое-либо ближайшее к телу ее звено, и ***дистальный — distalis,*** т.е. конец или звено конечности, удаленные от тела.

Система органов произвольного движения
(локомоторная или опорно-двигательная система)

Аппарат движения собаки имеет четко выраженное приспособительное строение, обеспечивающее большую скорость при прямолинейном передвижении и отличную маневренность на поворотах. При этом в качестве основной движущей силы тело собаки использует большие амплитудные сгибательно-разгибательные движения как позвоночного столба, работающего подобно сжимаемой и разжимающейся пружине, так и суставов конечностей. Такая механика позволяет собаке бежать на большой скорости длительное время.

Кроме обеспечения перемещения и сохранения определенного положения тела собаки в пространстве, аппарат движения участвует в осуществлении актов вдоха и выдоха, захвате и измельчении пищи, подвешивании и защите внутренних органов.

Общепризнанным является деление аппарата движения на так называемую *пассивную часть* — кости и их соединения, и *активную часть* — мышцы. Указанные органы произвольного движения являются относительно самостоятельными системами и объединяются в три морфологические науки: ***остеологию*** — *учение о костях;* ***артрологию (синдесмологию)*** — *учение о соединениях костей и* ***миологию*** — *учение о мышцах.*

Рис. 5. Скелет собаки.

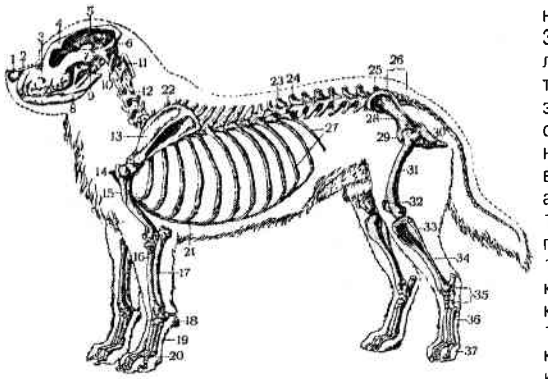

1—хрящевой остов носа;2—резцовая кость; 3—верхняя челюсть; 4—лобная кость; 5—теменная кость; 6—затылочная кость; 7—скуловая кость; 8—нижняя челюсть; 9—височная кость; 10—атлант; 11—эпистрофей; 12—четвертый шейный позвонок; 13—лопатка; 14—рукоятка грудной кости; 15—плечевая кость; 16—лучевая кость; 17—локтевая кость; 18—кости запястья; 19—кости пясти; 20—кости пальцев кисти; 21—грудная кость; 22—1-й грудной позвонок; 23—13-й грудной позвонок; 24—1-й поясничный позвонок; 25— 7-й поясничный позвонок; 26—крестцовая кость; 27—ребра; 28—подвздошная кость; 29—лонная кость; 30—седалищная кость; 31—бедренная кость; 32—коленная чашка; 33—малоберцовая кость; 35—кости заплюсны; 36—кости плюсны; 37—кости пальцев стопы.

При описании органов свободных отделов грудной и тазовой конечностей соответственно до кисти и стопы применяются термины ***краниальный, каудальный, латеральный и медиальный.***

ОСТЕОЛОГИЯ

Остеология — раздел анатомии, изучающий развитие, строение и возрастные изменения костей.

***Кости — ossa* (ед. число — *os*),** располагаясь внутри тела, выполняют функцию рычагов для прикрепления и приложения действия скелетной мускулатуры, формируют стенки полостей тела, а также служат емким депо минеральных и органических веществ, необходимых организму, и местом размещения красного костного мозга. Совокупность костей образует **скелет.**

Скелет — skeleton — (греч. высушенный) представляет собой стройную и упорядоченную систему определенным образом организованных и в определенном порядке соединенных между собой костей и хрящей, подчиняющихся законам билатеральной (продольной и боковой) симметрии и сегментного (несимметричного) расчленения. Скелет собаки состоит из 289-292 костей (колебания связаны с числом хвостовых позвонков) и естественным образом разделяется на две части: 1) ***осевой скелет — skeleton axialis*** — 109 костей; и 2) ***периферический скелет — skeleton perifericum*** — 180 костей, а также выделяемые особо ***висцеральные кости*** — *кость полового члена* и редко встречающиеся у собаки *кости сердца.*

Кость как орган построена из специальным образом устроенной костной ткани и покрыта тонким слоем соединительной ткани, образующей надкостницу. Основу ***костной ткани — textus osseum*** — составляют *костные клетки — остеоциты* и *костные пластинки* толщиной 3-7 мкм, состоящие из параллельно идущих коллагеновых волокон, пропитанных солями извести и замурованных в особое плотное бесструктурное вещество — матрикс. Последний состоит из воды — 50%, органических (около 28%) и неорганических (около 22%) веществ. Органические соединения и вода придают кости эластичность, а минеральные — твердость. Химический состав костей испытывает значительные колебания в зависимости от возраста, условий питания и физиологического состояния организма. Кости щенков и молодых собак за счет большого количества влаги и органических веществ отличаются повышенной эластичностью. С возрастом кости естественным образом теряют влагу и органические компоненты, становясь более ломкими;

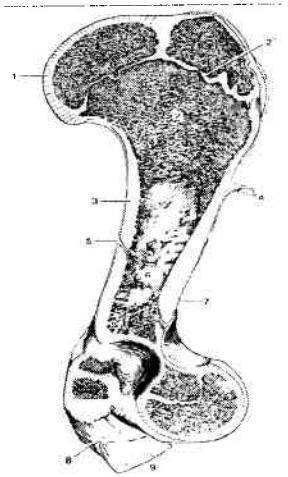

Рис. 6. Кость как орган.

1–суставной хрящ; 2–губчатое вещество; 2'–эпифизарный хрящ; 3–компактное вещество; 4–надкостница; 5–питающее отверстие; 6–полости; 7–шероховатости для прикрепления мышц и связок; 8–надмыщелок; 9–сухожилия мышц.

подобная ситуация может возникнуть и в результате нарушения обмена веществ в организме.

На развитие и структуру костей действуют многочисленные факторы — эндокринные, алиментарные, статодинамические и многие другие. Так, при дефиците гормона роста приостанавливается рост костей в длину за счет подавления пролиферативной активности клеток эпифизарного хряща. Его избыток приводит к гигантизму, так как рост хряща продолжается дольше обычного срока. Раннее половое созревание, или введение половых гормонов (андрогенов или эстрогенов) ускоряет созревание костей и преждевременное окостенение эпифизарных пластинок, что сопровождается карликовостью. Недостаток половых гормонов (особенно эстрогенов) в зрелом возрасте сопровождается остеопорозом.

Гормон паращитовидной железы вызывает активизацию функции остеокластов, резорбцию кости и выведение кальция из костной ткани. Это может привести к патологическому состоянию — фиброзному оститу.

Гормон щитовидной железы — тиреокальцитонин действует противоположно, а дефицит йодсодержащих гормонов этой железы (тироксин и др.) сопровождается подавлением функции остеобластов и процесса оссификации, что тормозит рост трубчатых костей в длину.

Большое влияние на структуру костной ткани оказывают витамины. Дефицит **витамина С** вызывает ингибицию коллагенообразования остеобластами и образование новых костных пластинок, что приводит к уменьшению прочности кости.

При дефиците **витамина Д** тормозится кальцификация органического матрикса, что приводит к размягчению костей — остеомаляции.

Избыток **витамина А** сопровождается деструкцией костей в связи с усилением функции остеобластов.

На состояние костной ткани существенное влияние оказывает содержание кальция, фосфора и других минеральных и органических веществ в рационе, а также физические нагрузки. Продолжительная иммобилизация (неподвижность) приводит к выведению солей и повышению функции остеокластов.

Кости испытывают постоянные *деформирующие нагрузочные воздействия* (сжатие, растяжение, изгиб и кручение), а возникающие вследствие действия сил тяжести, натяжения связок, мышц и других факторов, структуры по внутреннему устройству неоднородны.

Кости построены из плотного *компактного* и рыхлого *губчатого* веществ.

Губчатое вещество — substantia spongiosa — пористое и состоит из тонких костных пластинок - перекладин, взаимно переплетающихся под различными углами соответственно направлению действующих на кость сил. Они образуют ячейки, заполненные костным мозгом.

Компактное вещество — substantia compacta — плотное и имеет сложную архитектонику, структурно-функциональной единицей которой является ***остеон — osteon*** — или ***гаверсова система.*** Остеон представляет собой комплекс большого числа костных пластинок. За счет волокнистого строения пластинки свернуты в трубочки разного диаметра и вста-влены одна в другую. Трубочки плотно сомкнуты и между ними расположены слоями костные клетки, отростки которых проникают в соседние костные пластинки и связывают их. Особую прочность остеону придает то, что коллагеновые волокна в соседних пластинках идут по взаимно перпендикулярным направлениям. Внутри каждого остеона имеется канал для прохождения кровеносных сосудов и вазомоторных нервов. Компактное вещество костей построено из многих остеонов, ориентированных, в основном, вдоль длинной оси кости. Между ними, связывая остеоны, располагаются, так называемые, ***вставочные пластинки,*** имеющие дугообразную форму. Снаружи компактное вещество костей покрыто несколькими слоями прямых продольных общих, как бы упаковывающих, костных пластинок, над которыми расплагается надкостница.

Надкостница (периост) — periosteum — это пластинка соединительной ткани, образованной снаружи грубыми коллагеовыми волокнами *(волокнистый слой надкостницы)*, а внутри особыми клетками — *остеокластами*

(костеобразователями) и *остеобластами (костеразрушителями)*. Наружный волокнистый слой является покровным, защитным, а внутренний (клеточный) — костеобразующим — остеогенным. За счет этого слоя надкостницы кость растет в толщину. При переломах костей именно надкостница образует новую молодую кость (костную мозоль) для сращения костных осколков.

Надкостница участвует в перестройке костей и в течение жизни животного в соответствии с изменяющимися условиями действия на кость различных сил. Основное формообразующее воздействие на состояние костей оказывают мышцы. Усиление мышечной нагрузки на кости способствует укреплению костной ткани за счет увеличения числа остеонов и изменения их взаимного расположения. Напротив, при уменьшении действия мышц, кости становятся тоньше и мягче.

Перестройка костной ткани осуществляется остеокластами и остео-бластами, расположенными как в периосте, так и проникающими из него внутрь костей. При этом первые клетки разрушают старую костную ткань по линии уменьшения действия нагрузочных сил, а вторые — способствуют образованию и нарастанию новой молодой костной ткани по линиям усиления мышечной нагрузки. Отсюда следует, что для укрепления костяка и его нормального функционирования необходима активная физическая (мышечная) работа.

Надкостница густо пронизана кровеносными и лимфатическими сосудами, проникающими по остеонным каналам внутрь кости и осуществляющими ее питание. Много в надкостнице и нервных окончаний — болевых рецепторов, что делает кость весьма чувствительной. В то же самое время костная и хрящевая ткани почти не ощущают боль, так как внутри костей и хрящей болевые нервы не проходят.

Соединительно-тканная пластинка покрывает не только поверхности костей, но переходит и на хрящевые структуры скелета, получая при этом название ***надхрящница — perichondreum,*** а также выстилает полости трубчатых костей, образуя ***эндоост — endoostium.***

Типы костей. В зависимости от организации костной ткани, обусловленной назначением и местоположением, все кости можно свести в пять основных групп: 1) ***пластинчатые кости — ossa plana*** — построены, преимущественно, из компактного вещества: ребра, кости головы, кости таза; 2) ***губчатые кости — ossa spongiosa*** — кости запястья, кости заплюсны и сесамовидные кости; 3) ***воздухоносные (пневма-тизированные) кости — ossa pneumatica*** — содержат заполненные воздухом полости (синусы или пазухи): лобные и верхнечелюстные кости; 4) ***смешанные кости — ossa mixta*** — позвонки и 5) ***трубчатые кости — ossa tubulosa*** — имеющие особое строение и встречающиеся исключительно в конечностях.

Трубчатые кости имеют, как правило, значительную длину и называются еще ***длинными костями — ossa longa.*** Они располагаются вертикально или слегка наклонно, выполняют опорную функцию и являются рычагами для приложения мышечных сил. Различные участки таких костей испытывают разные по силе и направлению деформирующие воздействия и поэтому на трубчатых костях различают: верхний и нижний концы или ***эпифизы*** и среднюю трубчатую часть — тело или ***диафиз.***

Эпифизы — epiphysis proximalis et distalis — содержат большое количество губчатого костного вещества, ячейки которого заполнены ***красным костным мозгом — medulla ossea rubra.*** Эти участки костей испытывают значительные многоплановые упругие деформации.

Диафиз — diaphysis — средняя и более тонкая часть кости, имеющая вид цилиндрического столба, составляющего 2/3 общей длины кости. Он подвергается сильным вертикально ориентированным упругим деформациям, охватывающим, главным образом, периферию и почти не проникающим вглубь костного тела. Поэтому, в отличие от эпифизов, костная ткань диафизов формирует по периферии достаточно толстую стенку из плотного компактного вещества, остеонные системы в котором расположены вдоль кости. Это повышает ее вертикальную прочность, но делает уязвимой к диагональным воздействиям (наизлом) — и обычно при переломах страдает именно диафиз.

Центральная (внутренняя) часть тела кости не содержит костной ткани и представляет собой ***внутрикостную полость — cavum oseum,*** выстланную эндоостом и заполненную ***желтым костным мозгом — medulla ossea flava.***

Рост и развитие костей. Первичные закладки костей у собаки появляются на 2—3 неделе эмбрионального развития. Первым закладывается позвоночный столб с ребрами, затем пояса конечностей и сами конечности; позднее всех — части черепа. Закладка костных структур начинается со *склеробластемной* (соединительно-тканной) стадии, когда элементы скелета создаются эмбриональной соединительной тканью — мезенхимой, как бы подготавливая формы (модели) для будущего костного отлития. Собственно ***остеогенез*** начинается с активного проникновения в костный зачаток кровеносных сосудов и появления в нем особых костепроизводящих клеток — ***остеобластов,*** которые формируют ***очаги окостенения — punctum ossificationum.*** При этом многие кости черепа (лобные, верхние и нижние челюсти, резцовые, теменные, височные, слезные, носовые, скуловые и барабанные части каменистых костей) развиваются непосредственно из мезенхимы и проходят только две стадии формирования — соединительно-тканную и костную. Эти кости называются ***первичными*** (покровными или эндесмальными), т. е. берущими начало от волокон. У новорожденных щенков покровные кости связаны между собой и с другими костями соединительно-тканными пластинками, являющимися остатками перепончатого скелета и называемыми ***фонтикулями или родничками.*** Наиболее крупные из них лобнотеменная и затылочнотеменная. Роднички обеспечивают пластичность черепа в момент рождения и последующий его рост.

Кости, формирующие базальный и латеральные части черепа (клиновидная кость, скалистая и сосцевидная части каменистых костей, решетчатая, носовые раковины, тело затылочной кости и подъязычная кость), а также все остальные кости скелета (позвонки, ребра, грудина, кости таза и конечностей) проходят окостенение в три стадии: соединительно-тканную, хрящевую и костную. Такие кости получают название ***вторичных (примордиальных или энхондральных).*** Оссификация вторичных костей протекает более сложно и в трубчатых костях осуществляется из трех точек окостенения — двух эпифизарных и одной диафизарной. Хря-щевые участки (метафизарный хрящ) между указанными точками постепенно заменяются на костную ткань, суживаются, но сохраняются до и после рождения, обеспечивая пластичность кости при рождении и рост ее в длину у щенят и молодых собак. Исчезновение хрящевой ткани между эпифизами и диафизом трубчатых костей, а значит полное окостенение скелета, происходит у собак к двухлетнему возрасту. С этого времени кости теряют способность к дальнейшему росту.

Сроки окостенения различных отделов скелета у собак крупных пород изучены профессором СПбГАВМ С. А. Тарасовым.

Так, им было установлено, что в период:

— с 30 по 36 день внутриутробного развития начинается окостенение первичных костей черепа, происходит начало окостенения ребер, позвоночных дужек и тел позвонков. В конечностях наступает этап начала окостенения диафизов трубчатых костей — плечевой, бедренной, костей предплечья и голени, лопатки;

— на 40 день внутриутробной жизни появляются очаги окостенения в подвздошной кости, в эпифизах всех трубчатых костей, а также в костях запястья и заплюсны;

— к 2 месяцам послеутробной жизни появляются очаги окостенения в пяточном бугре, гребне большой берцовой кости, большом вертеле бедра, а также в эпифизах средних фаланг стопы;

— к 3 месяцам жизни окостеневают 2/3 длины хрящевой закладки ребер (кроме первого), появляется очаг окостенения в суставной впадине тазовой кости, точки окостенения в седалищных буграх, в хрящевых закладках коленной

чашки и сесамовидных костей первых фаланг кисти и стопы;

— к 5 месяцам жизни начинается синостоз дужек и тел позвонков, у 5-го и 6-го хвостовых позвонков отрастают гемальные дужки, происходит синостозировние коракоидного отростка с бугром лопатки;

— к 6 месяцу завершается синостоз отдельных частей атланта, синостозируют между собой кости таза — подвздошная, лонная и седалищная;

— к 8 месяцу завершается синостозирование тел и эпифизов позвонков и полное окостенение ребер, синостозируют большинство апофизов и окостеневает большинство эпифизов трубчатых костей;

— к 1 году срастаются все части затылочной кости и синостозируют обе части клиновидной кости;

— к 2 годам жизни завершается синостозирование всех частей основания черепа, завершается синостозирование почти всех костей туловища и трубчатых костей конечностей;

— к 3 годам жизни собаки каменистые кости срастаются с чешуей височной кости, кости туловища и конечностей заканчивают свой рост, появляется синостоз в тазовом сращении;

— к 5 годам полностью закрывается межтеменной шов и срастаются элементы скуловой дуги;

— к 7 годам жизни срастаются скуловая и слезная кости, а в местах изгибов 6—10 пар ребер возникают псевдоартрозы;

— к 10 годам жизни сглаживаются швы между лобными и теменными костями, а также между верхней челюстью и смежными костями.

Внешний рельеф костей, как и внутреннее их устройство находится в прямой зависимости от величины и направленности механических воздействий, передаваемых через связки, мышцы и их сухожилия. Оставляют свои следы на поверхности костей и прилежащие крупные кровеносные сосуды. Все рельефные образования можно объединить в две группы: выросты и углубления.

Выросты имеются на всех типах костей и в зависимости от формы именуются: 1) ***отростки — processus*** — плоскоокруглый четко ограниченный выступ; 2) ***бугор — tuber*** — толстое возвышение с широким основанием и более узкой вершиной; 3) ***бугорок — tuberculum*** — возвышение, напоминающее бугор, но меньших размеров; 4) ***ость — spina*** — пластинчатый высокий вырост, обычно на плоских костях; 5) ***головка — caput*** — вырост выпуклой сферической формы, имеющий под собой суженный участок — ***шейку — collum***; 6) ***блок — trochlea*** — цилиндрический поперечный выступ; 7) ***гребень — crista, pecten*** — плоский вырост с неровным краем; 8) ***мыщелок — condilus*** — шаровидный вырост; 9) наиболее крупные бугры получили специальные названия — ***вертел — trochanter; 10) шероховатость — tuberositas*** — большое число маленьких бугорков, или гребешков, расположенных на ограниченном участке поверхности кости.

Углубления: ***1) ямка — fossa*** — достаточно глубокое вдавление округлой или овальной формы; 2) ***мелкая ямка (ямочка) — fovea; 3) полость — cavum; 4) плоское вдавление — impressio; 5) желоб (борозда) — sulcus*** — продольное углубление с широким дном; ***6) щель — fissura*** — узкое продольное углубление; ***7) отверстие — foramen***; 8) ***канал — canalis; 9) вырезка — incisura*** — овальная или треугольная выемка по краю кости.

Некоторые отростки в процессе эмбрионального развития имеют собственные точки окостенения и получают название ***апофиз — apophysis***.

ОСЕВОЙ СКЕЛЕТ

Осевой скелет включает: скелет головы (череп), состоящий из костей мозгового и лицевого черепа; кости позвоночного столба, включающие шейные, грудные, поясничные, крестцовые и хвостовые позвонки; тринадцать пар ребер и грудную кость.

Скелет головы

Скелет головы или череп — cranium — это комплекс различных по строению и происхождению костей, прочно соединенных между собой. Черепные кости образуют стенки мозговой, носовой и ротовой полостей для размещения и защиты мягких органов (головной мозг, начальные отделы органов дыхания и пищеварения, органы обоняния, вкуса и зрения). Кости головы служат обширными поверхностями для закрепления жевательной и мимической мускулатуры. Определенную роль они играют и как балансир, способствуя переносу центра тяжести тела при движении.

По строению все кости головы являются различными вариантами пластинчатых костей, а по происхождению они могут быть как первичными, так и вторичными.

Скелет головы (череп) собаки включает 32 кости — 6 непарных и 13 парных — и по общему строению похож на череп других животных, но имеет и свои морфофункциональные особенности, тесно связанные с видовой и породной принадлежностью.

Деление черепа на части. Естественным образом череп разделяется на две части: 1) **осевой череп** и 2) **нижняя челюсть и подъязычная кость.**

Осевой череп — cranium axialis — построен из 29 сросшихся неподвижно костей (12 парных и 5 непарных), которые оформляют носовую и мозговую полости, а также орбиты для глаз и каменистые кости для равновесно-слухового аппарата. Эта часть черепа как бы продолжает вперед главную ось тела — позвоночник, за что и получила свое название. Кроме того, резцовые,

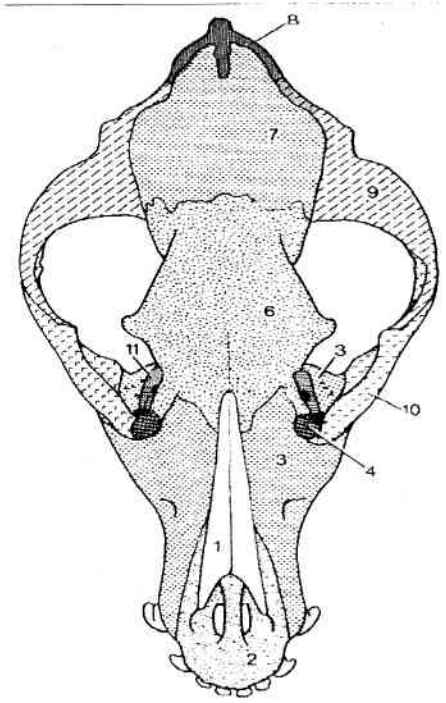

Рис. 7. Череп (дорсальная поверхность).

1—носовая кость;
2—резцовая кость;
3—верхняя челюсть;
4—слезная кость; 6—лобная кость; 7—теменная кость;
8—затылочная кость;
9—височная кость;
10—скуловая кость;
11—небная кость.

верхнечелюстные и небные кости образуют ***костное небо,*** разделяющее носовую и ротовую полости.

Нижняя челюсть и подъязычная кость — mandibula et os hyoideum — участвуют в образовании дна ротовой полости.

Кроме указанного деления, для черепа более частым в употреблении стало условное рассечение его на две, больше функциональные, чем морфологические, части: 1) ***мозговой череп — cranium***

cerebrale, s.neurocranium — 9 костей и 2) ***лицевой череп — cranium faciale, s.splanchnocranium*** — 23 кости. Разделение черепа на указанные части проводится по условной сегментальной плоскости, проводимой по середине орбитальных ямок. При этом к мозговому черепу относится задняя часть осевого черепа, а к лицевому — передняя часть осевого черепа и нижняя челюсть с подъязычной костью.

Мозговой череп

Затылочная кость. (Рис. 8, 9, 10, 11). Непарная *затылоч-ная кость — os occipitale* — располагается на переходе шейного отдела позвоночного столба в череп. Она относится к типу коротких симметричных костей, а особыми признаками для нее являются большое затылочное отверстие, специальные мыщелки для соединения с первым шейным позвонком и основная часть, принимающая участие в формировании основания черепа. В эмбриональный период развития и даже в первые

Рис. 8. Череп (латеральная поверхность).

1—носовая кость; 2—резцовая кость; 3—верхняя челюсть; 4—слезная кость; 5-орбита; 6—лобная кость; 7—теменная кость; 8—затылоч-ная кость; 9—височ-ная кость; 10—ску-ловая кость; 11—небная кость; 12—орбитальное крыло; 13—крыловидная кость; 14—крыло-видный отросток.

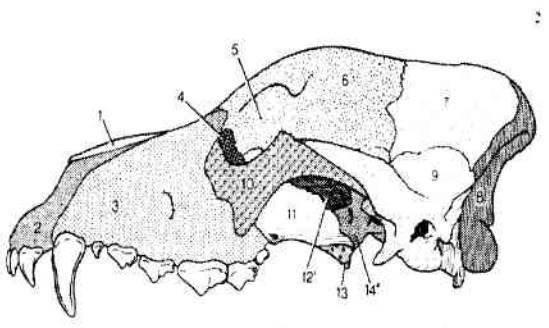

месяцы послеутробной жизни можно легко рассмотреть ее основные части, разделенные швами: тело, две боковые части и чешую.

Основная часть — pars basilaris — располагается в области основания черепа и рострально соединяется с телом клиновидной кости. Ее вентральная поверхность, направленная в сторону глотки, выпуклая и имеет в средней сагиттальной плоскости неглубокий желобок, а на границе с клиновидной костью — невысокие парные *мышечные бугорки — tuberculum musculare* — для закрепления длинного мускула головы.

Внутренняя (дорсальная или мозговая) поверхность несет вдавления частей ромбовидного мозга: рострально расположенную пологую ямку *мозгового моста — fossa pontis*, а аборально-овальновытянутую *ямку продолговатого мозга — fossa medula oblongatae*. Латеральными краями основная часть кости почти вплотную прилежит к скалистой и барабанной частям каменистой кости, формируя каудально расположенное отверстие, соответствующее рваному отверстию других животных.

Парные ***боковые части — partes laterales*** — лежат латерально от аборального участка тела кости и вместе с последним окружают *большое затылочное отверстие — foramen occipitale magnum*. Латеровентрально большое затылочное отверстие ограничено косо поставленными *затылочными мыщелками — condyli occipitales*. Последние разделены *межмыщелковой вырезкой — incisura intercondylaris*, и в дорсальном направлении слегка расходятся друг от друга в стороны.

По бокам от затылочных мыщелков, отделяясь вырезкой, опускаются

яремные отростки — processus jugulares, несколько выпуклые в латеральную сторону и служащие для закрепления мышц. Между затылочным мыщелком и основанием яремного отростка располагается *межмыщелковая ямка — fossa intercondyloidea*, на дне которой лежит *подъязычное отверстие — foramen hypoglossi*, ведущее в *подъязычный канал — canalis hypoglossi*. Последний открывается в черепно-мозговую полость и служит каналом для прохождения подъязычного нерва. На мозговой поверхности затылочной кости, сзади от подъязычного отверстия, имеется вход в *мыщелковый канал — canalis condylaris*.

Чешуя затылочной кости — squama occipitalis — составляет каудо-дорсальную часть кости, имеет треугольную форму и выдвигается на теменную поверхность клином с наружным сагиттальным гребнем. На ней различают наружную, или затылочную, и внутреннюю, или мозговую, поверхности. Наружная поверхность — *выйная часть — pars nuchalis* — большей своей частью направлена в сторону шеи, а меньшей — в сторону *теменной части — pars parietalis*. Обе части отделены друг от друга *затылочным гребнем — crista occipitalis*. Последний латерально непосредственно переходит в височный гребень чешуи височной кости.

От затылочного гребня медиально спускается выступ — *наружное затылочное предбугорье — protuberantia occipitalis externa*. Вентральнее от него заметна шероховатость — *выйная ямка — fossa nuchalis*. Со стороны мозговой поверхности кости наружному затылочному предбугорью соответствует *внутреннее затылочное предбугорье — protuberantia occipitalis interna*, составляющее дорсальную границу *мозжечковой ямки — fossa cerebellaris*. Внутренняя, или мозговая, поверхность кости имеет слабо выраженные отпечатки червячка и полушарий мозжечка.

Клиновидная кость.(**Рис. 8, 9, 10, 11).** Непарная ***клиновидная или основная кость — os sphenoidale*** — является продолжением тела затылочной кости в ростральном направлении по сагиттальной оси мозгового черепа. Она также относится к симметричным костям, а к числу ее характерных особенностей относятся: наличие тела, двух пар крыльев, двух крыловидных отростков и ряда отверстий и каналов для прохождения черепномозговых нервов и кровеносных сосудов. Кость участвует в формировании глазницы, височной ямки, служит местом прикрепления жевательных и других мышц. У собаки она имеет форму летящей бабочки.

У щенят клиновидная кость состоит из двух соединенных хрящем частей: ***пресфеноида — presphenoidale***, лежащего орально, и ***базисфеноида — basisphenoid***, расположенного аборально. Глазничные крылья кости являются латеродорсальными отростками пресфеноида, а височные крылья — отростками базисфеноида в том же направлении. При этом крыловидные отростки отходят от базисфеноида в вентральном направлении.

Тело клиновидной кости — corpus sphenoidale — представляет столбиковую часть кости. В оральной части у крупных пород оно может содержать клиновидную *пазуху — sinus sphenoidale*. Наружная поверхность тела кости несколько выпуклая и орально прикрыта кау-дальным концом сошника. Внутренняя, или мозговая, поверхность неровная — аборальный участок ее опущен, а оральный — несколько приподнят в сторону черепно-мозговой полости.

Почти на границе между пре- и базисфеноидом со стороны мозговой поверхности располагаются *зрительные отверстия — foramen opticum*. Но они не образуют желоб перекреста зрительных нервов, как это имеет место у других животных. Ростальный конец тела кости по средней сагиттальной плоскости переходит в небольшой *хоботок — rostrum*. Дорсально последний оканчивается петушьим гребнем решетчатой кости.

Мозговая поверхность аборального участка тела клиновидной кости несет небольшую округлую ямку — *турецкое седло — sella turcica*, ограниченную аборально *спинкой седла — dorsum sellae*. В ямке седла располагается гипофиз, а лежащие вокруг него кровеносные сосуды образуют очень мелкие

Рис. 9. Череп (вентральная поверхность).

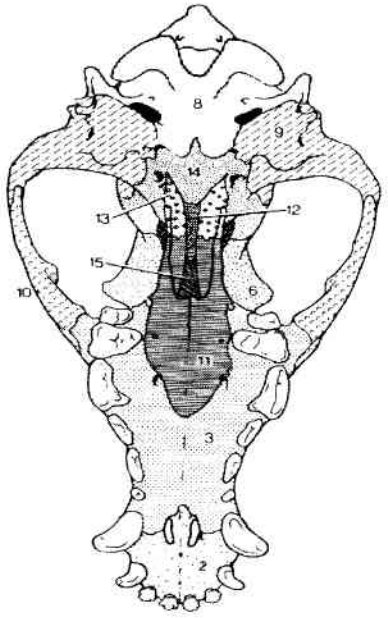

2—резцовая кость; 3—верхняя челюсть; 6—лобная кость; 8—затылочная кость; 9—височная кость; 12—клиновидная кость; 13—крыловидная кость; 15—сошник.

отпечатки.

Височные крылья — alae temporales — представляют аборальные небольшие пластинки клиновидной кости, имеющие дорсолатеральное направление. Отходя от латеральных участков тела, они соединяются швом с чешуей височной кости. Со стороны черепно-мозговой полости височные крылья принимают участие в образовании *средней черепной ямки — fossa cranii media*. Наружная поверхность височных крыльев принимает участие в фомировании *крылонебной ямки — fossa pterygopalatine*. В последнюю поочередно сверху вниз открываются следующие отверстия: 1) *зрительное отверстие — canalis opticus;* 2) *глазничная щель — fissura orbitalis;* 3) *ростральное крыловое отверстие — foramen alare rostrale*. Последнее ведет в *крыловой канал — canalis alaris,* начинающийся у основания височного крыла клиновидной кости, на уровне суставного валика височной кости, *каудальным крыловым отверстием — foramen alare caudale*. Каудолатеральнее каудального крылового отверстия располагается *овальное отверстие — foramen ovale,* являющееся частью рваного отверстия этих животных.

На уровне затылочно-клиновидного шва и несколько латеральнее от него, между основанием височного крыла клиновидной кости и барабанной частью височной кости располагается собственно *рваное отверстие — faramen lacerum*. Между овальным и рваным отверстиями у собаки располагается мышечный отросток каменистой кости, у основания которого лежит *отверстие костной слуховой трубы — ostium tubae auditivae,* ведущее в барабанный пузырь.

Позади барабанного пузыря, уже между телом затылочной кости и основанием яремного отростка, лежит обширная *затылочно-барабанная щель — fissura tympanoocipitalis*. Каудальнее последней, у основания яремного отростка, находится *подъязычное отверстие — foramen hypoglossi,* ведущее в подъязычный канал.

Височные крылья и базисфеноид со стороны внутренней поверхности ограничивают *среднюю мозговую ямку — fossa cerebralis medialis* — для каудальных участков большого мозга, структур промежуточного и среднего мозга. Глазничное и височное крылья клиновидной кости плавно переходят друг в друга, так что глазничный гребень между ними едва намечается.

От базисфеноида вниз и вперед отходят парные ***крыловидные отростки — processus pterygoideus***. Они небольшие, треугольной формы, ростральной срастаются с вертикальной пластинкой небной кости. С медиальной поверхности к ним прилежит крыловидная кость лицевого черепа. Срастаясь с небными и крыловидными костями, крыловидные отростки клиновидной кости становятся местом прикрепления жевательной мускулатуры и мышц глотки.

Височная кость **(Рис. 7, 8, 9, 10).** Парная ***височная кость — os temporale*** — образует вентральную часть боковой стенки и часть основания мозгового черепа, являясь одновременно вместилищем органа слуха и равновесия и точкой прикрепления большинства жевательных мышц. Она принимает участие в формировании скуловой дуги, служит для сочленения с нижней челюстью, а через синхондроз связана с подъязычной костью.

Височная кость состоит из двух частей — чешуи и каменистой кости, а последняя, в свою очередь, из трех частей — скалистой, сосцевидной и барабанной. Две последние выделяются лишь для удобства описания.

Чешуя височной кости — squama temporalis (pars squamosa) — формирует боковую стенку мозгового черепа. Она имеет наружную — височную и внутреннюю — мозговую поверхности. Наружная поверхность кости значительно большая по площади и в виде чешуи (отсюда и ее название) налегает на соседние кости. В латеральном направлении от нее начинается *скуловой отросток — processus zygomaticus*. Вначале он располагается латерально в виде фронтально поставленной пластинки, а затем почти под прямым углом поворачивает орально, соединяясь с височным отростком скуловой кости, формируя *скуловую дугу — arcus zygomaticus.*

С вентральной поверхности начального участка скулового отростка располагается *суставной бугорок — tuberculum articulare* — с поставленной

Рис. 10. Череп (латеральная поверхность).

2—подглазничное отверстие; 3—орбита; 4—крылонебная ямка; 5—зрительное отверстие, глазничная щель и ростральное крыловое отверстие; 6—засуставной отросток; 7—засуставное отверстие; 8—наружный слуховой проход; 9—барабанный пузырь; 10—наружное отверстие лицевого канала; 11—яремный отросток; 12—мыщелки затылочной кости; 13—выйная поверхность; 14—сосцевидный отросток; 15—скуловая дуга; 16—височная ямка; 17—затылочный гребень.

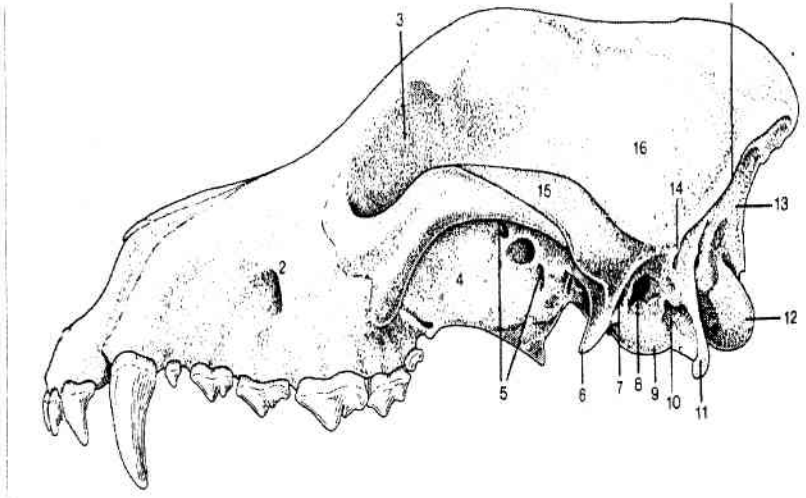

поперек суставной поверхностью. Аборально к ней примыкает *челюстная ямка — fossa mandibularis* — за которой располагается *засуставной отросток — processus postglenoidalis*. У основания засустовного отростка и несколько орально располагается *оральное засуставное отверстие — foramen retroarticularis oralis,* а между каудальной поверхностью отростка и наружным слуховым проходом лежит *аборальное засуставное отверстие — foramen*

retroarticularis aboralis.

Дорсальный край скулового отростка более острый, входит в состав *височного гребня — crista temporalis*, переходящего в каудальном направлении без видимых границ в затылочный гребень.

Участок чешуи кости, лежащий аборальнее засуставного отростка, охватывает дугообразной пластинкой наружный слуховой проход и доходит до затылочной кости, представляя *затылочный отросток чешуи — processus occipitalis*. Аборальнее наружного слухового прохода этот участок височной кости формирует *сосцевидный отросток — processus mastoideus.* Между последним и барабанной частью кости располагается *височный ход — meatus temporalis,* в котором проходит дорсальная мозговая вена.

Мозговая поверхность чешуи височной кости вогнута, на ней имеются пальцевые вдавления и сосудистые борозды для извилин головного мозга и кровеносных сосудов.

Каменистая часть — pars petrosa — височной кости многими ветеринарными врачами выделяется названием как *каменистая кость — os petrosa,* хотя у взрослых животных она прочно врастает в чешую височной кости. Попытка придать каменистой кости, хотя бы условно, статус самостоятельного органа не лишена смысла, так как этот участок виска развивается по первичному типу, в отличие от остальных частей височной кости. Кроме того, она имеет и определенную функцию — в ней располагается статоакустический анализатор.

Каменистая кость имеет три части: *барабанную, скалистую и сосцевидную.*

Барабанная часть — pars tympanica — располагается вентромедиально между телом затылочной и чешуей височной костей. Большую часть ее занимает *барабанный пузырь — bulla ossea tympanica,* содержаший слуховые косточки: молоточек, наковальню, чечевицеобразную косточку и стремя (рис. 206). В барабанный пузырь с дорсальной поверхности открывается широкий и короткий *наружный слуховой проход — meatus acusticus externus,* а от него в ростральном направлении *подъязычным отростком —*

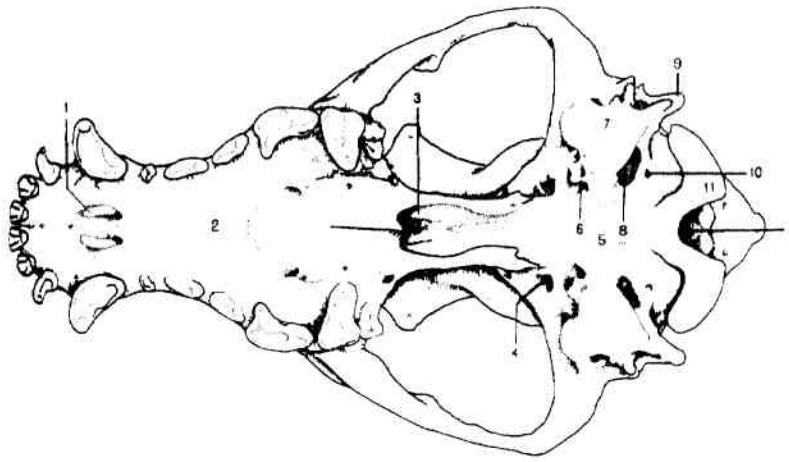

Рис. 11.
Череп (вентральная поверхность)

1—небная щель; 2—костное небо; 3—хоана; 4—овальное отверстие; 5—основание черепа; 6—рваное отверстие; 7—барабанный пузырь; 8—барабанно-затылочная щель; 9—яремный отросток; 10—подъязычный канал; 11—мыщелки затылочной кости; 12—большое затылочное отверстие.

processus hyoideus — отделяется короткий *мышечный отросток — processus muscularis.* Краниомедиально от последнего располагается достаточно широкая *костная слуховая труба — tuba auditiva ossea,* отделенная тонкой костной пластинкой от медиально расположенного рваного отверстия.

Между барабанным пузырем, сосцевидным отростком и прилежащим яремным отростком лежит *наружное отверстие лицевого канала — foramen externum canalis facialis,* через которое проходит основной ствол лицевого нерва. Отделяющаяся от него *барабанная струна* проходит по *каменистому каналу — canalis petrosus,* расположенному внутри барабанной полости, а покидает ее через небольшое отверстие — *каменисто-барабанную щель — fissura petro-tympanica,* расположенное на равном удалении между засуставным отростком чешуи и мышечным отростком барабанной части височной кости.

Скалистая часть — pars petrosa, как и барабанная, является по происхождению первичной костью. Внутри она содержит костный и перепончатый лабиринты внутреннего уха и целиком выступает в мозговую полость в виде удлиненного трехгранника с острым зубчатым верхним краем — *скалистым гребнем — crista petrosa.* Последний разделяет ее на две поверхности: медиальную — мозговую и латеральную — шовную. В краниовентральной части гребня через него проходит обширное *отверстие скалистого гребня — foramen cristae petrosae.*

Мозговая поверхность каменистой кости гладкая и несет на себе рельеф коры мозжечка в виде *пальцевых вдавлений и мозговых гребешков.* Здесь же располагается несколько отверстий. Самое большое из них — *внутренний слуховой проход — meatus acusticus internus.* В глубине он разделяется костной пластинкой на *канал равновесно-слухового нерва — canalis nervi statoacustici,* ведущий в лабиринт внутреннего уха, и *канал лицевого нерва — canalis nervi facialis.* Через последний проходит одноименный нерв.

Вентроаборально от внутреннего слухового прохода располагаются: *наружное отверстие водопровода преддверия — apertura externa aquaeductus vestibuli* и *наружное отверстие водопровода улитки — apertura externa aquaeductus cochlea,* ведущие в соответствующие части костного лабиринта внутреннего уха.

Вдоль медиальной поверхности скалистого гребня каменистой кости проходит борозда каменистого венозного синуса, а скалистые части правой и левой височных костей отграничивают заднюю мозговую ямку для ромбовидного мозга, отделяя ее от средней мозговой ямки.

Сосцевидная часть — pars mastoidea — каменистой кости небольшая и имеет, в отличие от предыдущих, вторичное происхождение. Она располагается между чешуей височной кости и затылочной костью, а латерально от наружного слухового прохода выступает как *сосцевидный отросток — processus mastoideus.* Между последним и барабанным пузырем располагаются упомянутые выше два отверстия: *височный ход и лицевой канал.*

Межтеменная кость — ***os interparietale*** **(рис. 8, 10)** — самая малая из костей мозгового черепа. Она имеет треугольную форму с притупленными вершинами, и вставлена между затылочной и двумя теменными костями. Еще в эмбриональный период развития она становится непарной, а к двум годам жизни собаки прочно соединяется с окружающими ее костями. Со стороны мозговой поверхности на кости имеется пластинчатый выступ — *внутреннее затылочное предбугорье — protuberantia occipitalis interna,* которое вместе с выступом теменных костей образует *костный мозжечковый намет — tentorium cerebellum osseum.* Последний имеет разделенную гребнем оральную поверхность со слабым вдавлением полушарий большого мозга и аборальную – с отпечатком червячка – мозжечка. Располагаясь между ромбовидным и большим мозгом, костный мозжечковый намет служит местом прикрепления твердой мозговой оболочки.

Теменная кость — ***os parietale*** **(рис. 8, 10)** — парная, занимает теменную область черепа и граничит медиально с одноименной костью противоположной стороны. Кость не имеет воздухоносного синуса и по средней сагиттальной линии несет *наружный сагиттальный гребень — crista sagit-*

talis externa — рельефнее выступающий по мере старения собаки. Оральнее он раздваивается и переходит в правый и левый *наружный лобный гребень — crista frontalis externa*, ограничивая височную ямку. Мозговая поверхность этих костей несет на себе пальцевые вдавления, а по средней сагиттальной линии — *внутренний сагиттальный гребень — crista sagittalis interna* — для среднего сагиттального синуса головного мозга.

***Лобная кость — os frontale* (рис. 7, 8, 10)** — парная, обширная, лежит на границе мозгового и лицевого черепа, аборально граничит с теменной, вентрально — с клиновидной, небной и височной костями, а орально — с решетчатой, слезной и носовой костями, замыкая полость черепа с дорсо-оральной стороны. Принимает участие в формировании орбиты и носовой полости. Кость пневматизирована — лобная пазуха обширна, однако, за пределы кости не выходит. Орально она переходит в полость дорсальной носовой раковины, образуя *лобно-раковинную пазуху — sinus conchofrontalis*. На кости различают лобно-носовую и орбитально височную части.

Лобно-носовая часть с наружной поверхности представляет собой слега выпуклую латерально и несколько вогнутую медиально гладкую плоскость лба, переходящую в спинку носа. От орбитального участка она отделена *орбитальным краем — margo orbitalis*, а от височной ямки — наружным лобным гребнем. На границе между орбитальным краем и наружным лобным гребнем от кости отходит *скуловой отросток — processus zygomaticus*. От последнего начинается *орбитальная связка — ligamentum orbitale*, замыкающая орбиту с каудальной стороны. У основания отростка с вентральной поверхности располагается неглубокая *слезная ямка — fossa lacrimalis* — для слезной железы.

На орбитально-височной пластинке кости в сегментальной плоскости скулового отростка лежит *решетчатое отверстие — foramen ethmoidale*, ведущее в лабиринт решетчатой кости. Дорсокаудально от него лежит блоковая ямка, в которой делает изгиб дорсальная косая мышца глазного яблока.

Решетчатая кость. *Решетчатая кость — os ethmoidale* — непарная, образует оральную стенку черепной полости и одновременно - аборальную стенку носовой полости. Располагаясь на границе между черепной и носовой полостями, она на целом черепе не видна, так как занимает центральное положение между лобными, клиновидной, слезными, небными костями и сошником. На ней различают решетчатую (продырявленную), перпендикулярную и боковые пластинки, окружающие лабиринт.

Решетчатая пластинка — lamina cribrosa — занимает место между носовой и черепной полостями и представляет собой парные вогнутые костные пластинки, продырявленные большим числом сквозных отверстий. Слабый *петуший гребень — crista galli* — разделяет ее на две симметричные *решетчатые ямки — fossa ethmoidea*. У латерального края пластинки открывается решетчатое отверстие.

Орально к петушьему гребню присоединяется ***перпендикулярная пластинка — lamina perpendicularis***. Она лежит в средней сагиттальной плоскости и в оральном направлении переходит в хрящевую перегородку носа.

Боковые части решетчатой кости — ***бумажные пластинки — laminae papyraceae*** — имеют вид тонких прозрачных костных пластинок, охватывающих костный лабиринт по периметру.

Лабиринт решетчатой кости — labirinthus ethmoidalis — представляет собой очень тонкие костные листочки, прикрепленные основанием к бумажной пластинке, а аборально — к решетчатой пластинке. Их свободные края обращены медиально, раздваиваются, скручиваются в завитки или трубочки. Завитки бывают различные по величине. Из них наиболее крупные, или эндотурбиналии, глубоко вдаются медиально и формируют основную часть лабиринта. Между ними размещаются наружные завитки, или эктотурбиналии. Среди эндотурбиналий первая, или дорсальная, достигает наибольших размеров, вытянута орально и служит костной основой *дорсальной носовой раковины — concha nasalis dorsalis, s. nasoturbinale*, а уступающая ей по величине вторая эндотурбиналия — основой *средней носовой раковины — concha nasalis media*. У собаки лабиринт состоит из четырех эндотурбиналий и шести эктотурбиналий.

Лицевой череп

Нижняя челюсть* (рис.12).** Парная ***нижняя челюсть — mandibula — вторая по величине кость лицевого черепа в своей каждой половине состоит из тела и челюстной ветви. Орально обе нижние челюсти соединяются посредством волокнистого хряща, образуя синхондроз. Промежуток между парными костями называется *межчелюстным пространством — spatium intermandibularis*. Нижняя челюсть соединяется подвижно с височной костью в височно-нижнечелюстной сустав, составляя часть костной основы ротовой полости.

Тело нижней челюсти — corpus mandibulae — несет на себе резцовые и коренные зубы и в силу этого подраз-деляется на резцовую и коренную части.

Резцовая часть — pars incisiva — уже в течение первых двух месяцев послеутробной жизни сливается по средней сагиттальной плоскости с одноименной костью противоположной стороны. На ней различают дорсо-медиальную слегка вогнутую *язычную поверхность — facies lingualis* — и наружную выпуклую *губную поверхность — facies labialis*. Дорсальный край этой части нижней челюсти подразделяется на *альвеолярный край — margo alveolaris* — с тремя альвеолами-луночками для резцовых зубов и одной крупной — для клыка.

Коренная часть — pars molares — имеет две поверхности: *латеральную (щечную) — facies lateralis (buccalis) и внутреннюю (язычную) — facies interna (lingualis)*; и два края — *свободный и альвеолярный — margo libera et alveolaris*. На латеральной поверхности на уровне первого коренного зуба находится *подбородочное отверстие — foramen mentale*. На уровне третьего коренного зуба имеются, как правило, дополнительные подбородочные отверстия. Они представляют собой окончание *нижнечелюстного канала — canalis mandibularis*, начинающегося на медиальной поверхности ветви нижней челюсти *нижнечелюстным отверстием — foramen mandibulae*. В толще нижней челюсти вблизи подбородочного отверстия от нижнечелюстного канала в сторону резцовой части ответвляется *резцовый канал — canalis incisivus*, доходящий до средней сагиттальной плоскости и соединяющийся с аналогичным образованием противоположной стороны.

На медиальной поверхности коренной части челюсти вдоль зубного края проходит слабо выраженная *линия мышечного прикрепления — linea mylohyoidea*.

Альвеолярный край имеет свободное от зубов пространство — *беззубый край — margo inter-*

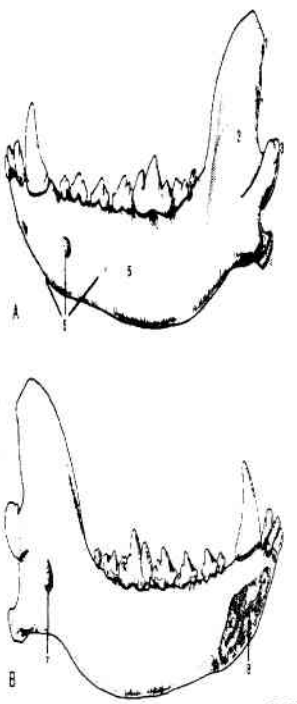

Рис 12. Нижняя челюсть.
А—латеральная
и В—медиальная поверхности.
1—венечный отросток;
2—ветвь нижней челюсти;
3—мыщелковый отросток; 4—угол;
5—тело; 6—подбородочное отверстие;
7—нижнечелюстное отверстие;
8—нижнечелюстной шов.

alveolaris, s.diastema. Свободный вентральный край более округлый и на уровне последнего коренного зуба имеет пологую *сосудистую вырезку — incisura vasorum*.

Челюстная ветвь — ramus mandibulae — поднимается почти под прямым углом дорсально в сторону мозгового черепа и заканчивается двумя отростками: *мышечным — processus muscularis*, проникающим в височную ямку и служащий местом прикрепления височной мышцы; и *суставным — processus condylaris*, соединяющимся в височно-нижнечелюстной сустав посредством *головки — caput mandibulae*. Латеральная поверхность ветви нижней челюсти значительно углуб-лена и формирует ямку *большой жевательной мышцы — fossa masseterica*, а медиальная — относительно плоская, и называется *ямкой крыловой мышцы — fossa pterygoidea*. При этом место перехода тела нижней челюсти в ее ветвь называется *углом нижней челюсти — angulus mandibulae*. У собаки угол нижней челюсти сильно развит и имеет задний вырост называемый *угловым отростком — processus angularis*.

***Верхняя челюсть* — *maxilla* — (рис. 7, 8, 9, 10, 11)** — самая крупная парная кость лицевого черепа. Она граничит почти со всеми костями лицевого черепа: дорсально — с носовой; аборально — со слезной, скуловой, небной и решетчатой костями, вентральной носовой раковиной, сошником и орально — с резцовой костью. Верхняя челюсть формирует большую часть костной основы носовой полости, крышу ротовой полости, основу для размещения коренных зубов, каналы для нервов, сосудов и слезного протока, являясь одновременно точкой прикрепления жевательных и почти всех мимических мышц.

Верхняя челюсть состоит из наружной и внутренней пластинок, между которыми располагается довольно обширная *верхнечелюстная пазуха (гайморова пещера) — sinus maxillaris* (рис.106). Она внутри разделена тонкой пластинкой на переднюю — меньшую, и заднюю — большую полости. Величина и топография полостей подвержена значительным изменениям в связи с возрастом и породой.

Основными частями верхней челюсти являются: 1) тело; 2) верхнечелюстной бугор; 3) альвеолярный отросток; 4) небный отросток.

На ***теле верхней челюсти — corpus maxillae*** — различают лицевую (наружную) и носовую (внутреннюю) поверхности. На *лицевой поверхности — facies facialis* — выступает *лицевой гребень — crista facialis* — в виде небольшого возвышения над подглазничным каналом. Вентрально от него располагается *— альвеолярный отросток — processus alveolaris* — с зубными *лунками*, или *альвеолами — alveoli dentales*, разграниченные *межальвеолярными перегородками — septa interalveolaria*. Оральнее альвеолы для клыка тянется *беззубый край — margo interalveolaris, s. diastema*, длина которого сильно вариабельна и в значительной степени зависит от породы и возраста собаки.

Аборально альвеолярный отросток переходит в слабо развитый ***верхнечелюстной бугор — tuber maxillae***. Медиальная поверхность последнего принимает участие в формировании *крыловой ямки — fossa pterygopalatinum*. На участке небной кости, расположенном вблизи верхнечелюстного бугра начинается *аборальным небным отверстием – foramen palatinum aborale* — небный канал. Он открывается *оральным небным отверстием — foramen palatinum orale*, лежащим на границе горизонтальной пластинки небной кости и небным отростком верхней челюсти. Кроме того, аборальнее основного отверстия располагаются, как правило, два—четыре небольшие *добавочные оральные небные отверстия*.

Дорсальнее каудального небного отверстия, отделяясь от него тонкой костной пластинкой, лежит *клинонебное отверстие — foramen sphenopalatinum*, ведущее в носовую полость.

Над верхнечелюстным бугром, с медиальной поверхности отростка скуловой кости располагается *верхнечелюстное отверстие — foramen maxillare*, ведущее в короткий *подглазничный канал — canalis infraorbitalis*, открывающийся

подглазничным отверстием — foramen infraorbitalis — на лицевой поверхности верхней челюсти на уровне третьего коренного зуба. По этому каналу из крылонебной ямки проходят подглазничные сосуды, снабжающие кровью коренные зубы верхней челюсти, а в аборальном направлении — одноименный нерв.

Над верхнечелюстным бугром, у основания скулового отростка верхней челюсти, имеется 10—16 мелких отверстий для прохождения сосудов и нервов к последним коренным зубам.

Вдоль медиальной, *носовой поверхности — facies nasalis* — горизонтально располагается ***небный отросток — processus palatinus***. Медиально в средней сагиттальной плоскости он, с помощью небного шва, соединяется с одноименным отростком противоположной стороны, участвуя, таким образом, в образовании костного неба, то есть дна носовой и крыши ротовой полостей. По носовой поверхности отростка медианно проходит *сошниковый гребень — crista vomeralis*, к которому прикрепляется сошник. Дорсальнее небного отростка на медиальной поверхности внутренней пластинки хорошо заметен *раковинный гребень — crista conchalis maxilloturbinalis*, к которому прикрепляется вентральная носовая раковина. Над гребнем носовым *слезным отверстием — foramen lacrimale nasale* — открывается костный слезный канал, а вблизи него располагается широкий вход в *верхнечелюстную пазуху — aditus nasomaxillaris*.

***Резцовая кость* — *os incisivum* (рис. 7, 8, 9, 10, 11)** — парная, образует оральную границу черепа и костную основу входа в носовую полость. Одновременно она содержит лунки для резцовых зубов. На ней различают тело и три отростка — альвеолярный, носовой и небный. *Альвеолярный отросток — processus alveolaris* — несет по три луночки для резцовых зубов и каудально переходит в узкий беззубый край. *Носовой отросток — processus nasalis* — обрамляет округлым краем вход в носовую полость, прилежит к оральному краю верхней челюсти, проникает под носовую кость, образуя с ней шов и формирует *носорезцовую вырезку — incisura nasoincisivi*.

Плоский *небный отросток — processus palatinus* — резцовой кости формирует часть костного неба и направлен аборально в сторону небного отростка верхней челюсти, с которым соединяется швом. Между ним и прилежащим альвеолярным отростком остается *небная щель — incisura palatina*. На носовой поверхности отростков по средней сагиттальной плоскости проходит неглубокий желоб для хрящевой перегородки носа.

***Небная кость — os palatinum* (рис. 9, 10, 11)** — парная, расположена в области выхода из носовой полости в глотку, то есть в области хоан, для которых служит костной основой. Она орально и латерально граничит с верхней челюстью, аборально — с клиновидной, дорсально — с лобной и слезной, медиально — с крыловидной и решетчатой костями и состоит из двух перпендикулярно поставленных друг другу пластинок — горизонтальной и вертикальной.

Горизонтальная (небная) пластинка — lamina horizontalis — лежит в виде широкой пластинки аборальнее небных отростков верхней челюсти и формирует каудальный участок костного неба. Свободным краем она ограничивает *хоаны — choanae*, а по средней сагиттальной плоскости соединяется с одноименной костью противоположной стороны.

Вертикальная (носовая) пластинка — lamina perpendicularis — простирается от слезной кости до глазничных крыльев клиновидной кости, лежит в сагиттальной плоскости, образуя боковую стенку хоан и каудальную часть носовой полости. Она состоит из двух костных пластинок, между которыми у крупных пород собак заключена небольшая *небная пазуха — sinus palatinus*.

***Крыловидная кость* — *os pterygoideum* (рис. 9, 10, 11)** — узкая тонкая ромбовидная костная пластинка, прилегающая к вертикальной пластинке небной кости и крыловидному отростку клиновидной кости. Она соединяется швами с телом и глазничными крыльями клиновидной кости, принимая участие в формировании боковой и дорсальной стенки хоан. Кроме того, она служит местом прикрепления жевательных мышц и мышц глотки. Ее свободный

заостренный вентральный конец выступает за небную кость и формирует *крючок — hamulus*, на котором имеется неглубокий желобок. Через него перебрасывается сухожилие напрягателя небной занавески.

***Носовая кость — os nasale* (рис. 7, 8, 10)** — парная пластинчатая кость располагается в области спинки носа и формирует ее крышу. По средней сагиттальной плоскости она соединяется швом с одноименной костью противоположной стороны, аборально граничит с лобной костью, а латерально — с верхнечелюстной и резцовой костями. Назолатераль-ный конец кости вытянут назально в *носовой отросток — processus nasalis*, а каудальный — формирует вертикальную пластинку, лежащую в средней сагиттальной плоскости. Последняя принимает участие в разделении носовой полости на две половины.

По внутренней поверхности носовой кости проходит *дорсальный гребень — crista conchalis dorsalis*, к которому прикрепляется дорсальная носовая раковина. В аборальной части кости часто находится небольшая *носовая пазуха — sinus nasalis*. Последняя является продолжением в назальном направлении лобного синуса.

***Сошник — vomer* (рис. 9, 11)** — непарная длинная желобоватая кость, служащая опорой для хрящевой перегородки носа. Пластинчатые стенки желоба аборовентрально формируют *крылья сошника — alae vomeris*. Своею большей частью сошник лежит на дне носовой полости по средней сагиттальной плоскости и прикрепляется к дорсальному возвышению шва небных пластинок верхней челюсти. На уровне шва последних с горизонтальной пластинкой небных костей он припод-нимается над ними к клиновидной кости. В этом месте от сошника латерально отходят его крылья, прикрепляющиеся швом к телу клиновидной кости. При этом, глядя на череп в области хоан с вентральной поверхности, создается впечатление, что носовая полость разделена на две половины. Передним концом сошник достигает небных отростков резцовой кости, а каудально простирается до пресфеноида.

Подъязычная кость — os hyoideum — непарная, состоит из отдельных звеньев, подвижно соединенных в каркас, служащий основанием для глотки, гортани и большинства мышц языка. Она располагается медиокаудально от ветви нижней челюсти и соединяется суставом только с одной костью мозгового черепа — височной. На ней различают вентрально расположенное непарное *тело — basihyoid*. Дорсокраниально к телу присоединяются *малые рога — keratohyoid (cornua minora)*, а аборально — *большие, или гортанные рога — thyreohyoid (cornua majora)*. Последние несколько сжаты латерально и соединяются суставом со щитовидным хрящем гортани.

К малым рогам кости в дорсоаборальном направлении последовательно присоединяются суставами три членика: *дистальный — epihyoid* — маленький, цилиндрической формы, проксимальным концом соединяется суставом со *средним члеником — stylohyoid*. Последний несколько длиннее предыдущего, уплощенный и имеет каудодорсальное направление.

Проксимальный членик — tympanohyoid — короткий, цилиндрической формы хрящ, присоединяющийся к подъязычному отростку каменистой кости суставом.

***Слезная кость — os lacrimale* (рис. 7, 8, 10)** — парная и очень небольшая у собаки, лежит в ростральном углу глазницы, принимая участие в формировании ее медиального угла. Кость относится к типу пластинчатых и имеет две пластинки: лицевую и глазничную. Лицевая пластинка небольшая, соединяется швами с лобной костью, верхней челюстью, скуловой и решетчатой костями. Каудально она отделяется орбитальным краем от глазничной пластинки. Последняя имеет слегка вогнутую форму и в средней части несет *ямку слезного мешка — fossa sacci lacrimalis* — со *слезным отверстием — foramen lacrimale* — на дне. Последнее переходит в узкий и короткий *носослезный канал — canalis nasolacrimalis*.

***Скуловая кость — os zygomaticum* (рис. 7, 8, 9, 10, 11)** — парная дугообразно изогнутая лежит на латеральной стороне черепа между его лицевым и мозговым отделами. Ростральный конец ее соединяется швами со слезной костью и верхней челюстью, формируя два *отростка*: дорсальный *слезный — processus lacrimalis* — и вентральный *челюстной — processus maxillaris*. В аборальном направлении два отростка объединяются, формируя тело кости. Последнее накладывается на скуловой отросток верхней челюсти, соединяясь с ним швом, и имеет почти горизонтальный ход. В средней части от тела кости в дорсальном направлении отходит невысокий *лобный отросток — processus frontalis*, к которому дистальным концом прикрепляется орбитальная связка. Каудальнее лобного отростка скуловая кость истончается и переходит в *височный отросток — processus temporalis*. Последний проходит под скуловым отростком височной кости, соединяясь с ним швом, формируя *скуловую дугу — arcus zygomaticus*.

***Носовые раковины — concha nasalis, s.ossa turbinata* (рис. 105)** — представляют собой парные симметричные костные пористые закрученные пластинки. Как и лабиринт решетчатой кости они создают основу, на которой располагается слизистая оболочка носовой полости с ее железами, богатой сетью артериальных сосудов и подслизистым венозным сплетением.

У собаки три парные носовые раковины: дорсальные, средние и вентральные.

Дорсальная носовая раковина — concha nasalis dorsalis — у собаки самая длинная и узкая. Основная пластинка ее начинается от гребня медиальной поверхности носовой и верхнечелюстной костей. В начале своего хода она имеет медиальное направление, затем закручивается вентролатерально, образуя 1,0-1,5 оборота. В аборальном направлении раковина объединяется с ячейкой лабиринта решетчатой кости. Между дорсальной носовой раковиной и крышей носовой полости формируется дорсальный носовой ход, оканчивающийся слепо.

Средняя носовая раковина — concha nasalis medius — представляет собой ячейку лабиринта решетчатой кости и вместе с последней занимает обширную область каудальной половины носовой полости. Она разделяет обширный в назальной части средний носовой ход на *дорсальное и вентральное колена*. Первое из них заканчивается слепо в области лабиринта решетчатой кости, а второе — объединяется с вентральным носовым ходом и ведет в хоаны.

Вентральная носовая раковина — concha nasalis ventralis — объемная и широкая лежит в назальной половине носовой полости. Основной пластинкой она начинается от медиального раковинного гребня верхней челюсти. В начале своего хода она имеет почти горизонтальное направление и, пройдя 4-5 мм, делится на вторичные дорсальную и вентральную пластинки. Последние закручиваются как по часовой стрелке, так и против ее хода, формируя, таким образом, достаточно сложную структуру нежных продырявленных костных пластин, покрытых слизистой оболочкой.

Сформированная таким образом вентральная носовая раковина дорсальным краем контурирует средний носовой ход, а вентральным — вентральный носовой ход. Последний ведет в хоаны. Костные пластинки, формирующие раковины, очень тонкие и имеют многочисленные отверстия для прохождения кровеносных сосудов.

Скелет туловища

К костям туловища — ossa trunci — относятся кости позвоночного столба, представленные шейными (7), грудными (13), поясничными (7), крестцовыми (3) и хвостовыми (20-23) позвонками, ребрами (26) и грудной костью (1). Всего — 77 костей. Объединяясь вместе с помощью суставов, связок и сращений они составляют скелет туловища.

Форма и размер туловища у собаки значительным образом варьируют и являются существенными породными признаками, определяемые особенностями строения костяка. На внешний вид костей существенное влияние оказывают условия содержания и кормления.

Позвоночный столб

Позвоночный столб — columna vertebralis — образует главную продольную ось тела, на переднем конце которой укреплен череп. Каудально он оканчивается ***хвостом — cauda,*** обеспечивающим маневренность тела при поворотах, играя роль своеобразного руля.

Позвоночный столб построен из 50-55 отдельных костей — ***позвонков — vertebrae,*** объединяющихся в пять морфофункциональных групп: *1) шейные, 2) грудные, 3) поясничные, 4) крестцовые и 5) хвостовые позвонки.*

Кости позвоночного столба или ***позвонки — vertebrae*** **(рис. 14, 15, 16, 17, 18, 19, 20)** — короткие симметричные, метамерно следуют друг за другом и имеют сходное строение. Независимо от отдела на любом позвонке имеются аналогичные костные образования. В каждом позвонке различают тело, дугу и отростки.

Тело позвонка — corpus vertebrae — является основной частью позвонка и представляет собой короткое столбиковое образование, на котором располагаются другие анатомические структуры. Средний участок тела приблизительно цилиндрической, или чаще трехгранно-призматической формы. Краниальная часть тела несколько выпуклая и называется ***головка позвонка — caput vertebrae***, а каудальная — вогнутая ***— ямка позвонка — fossa vertebrae***. С вентральной поверхности тела располагается ***вентральный гребень — crista ventralis.***

Над телом позвонка возвышается ***дужка позвонка — arcus vertebrae,*** формирующая вместе с телом ***позвоночное отверстие — foramen vertebrae***. Последовательно объединенные позвоночные отверстия формируют ***позвоночный канал — canalis vertebralis***, в котором располагается спинной мозг. У места соединения дужки позвонка с телом как с краниальной, так и с каудальной стороны располагаются соответственно ***краниальные и каудальные межпозвоночные вырезки — incisurae intervertebrales craniales et caudales.*** Из них каудальная более глубокая и в отдельных случаях может замыкаться тонкой пластинкой в отверстие.

При соединении двух позвонков две соседние межпозвоночные вырезки образуют ***межпозвоночное отверстие — foramen intervertebrale***. Через эти отверстия выходят спинно-мозговые нервы, а к спинному мозгу проникают кровеносные сосуды.

По бокам от головки и ямки позвонка, вблизи присоединения к ним дужки, располагаются ***краниальные и каудальные суставные реберные ямки — fovea costales craniales et caudales —*** для соединения с головкой ребра. При этом ясно, что такие ямки в полном наборе имеются только у грудных позвонков.

Латерально от дужки отходят парные ***поперечные отростки — processus transversi***. На их свободной латеральной поверхности располагается ***реберная ямка — fovea costalis transversalis*** — для соединения с бугорком ребра. Остальная часть отростка имеет неровную бугристую поверхность и называется ***сосцевидным отростком — processus mammillaris***, служащим точкой прикрепления мышц позвоночного столба.

Дорсально от дужки позвонка располагается ***остистый отросток — processus spinosus***. Наибольшая длина его характерна для первых грудных позвонков, где они имеют более широкое основание треугольной формы и булавовидное окончание в верхней части. Остистые отростки не вплотную прилежат друг к другу, а имеют между собой щелевидные ***межостистые пространства — spatia interspinalia***.

Остистые отростки всех позвонков наклонены или каудально, или краниально. Лишь у одного из них остистый отросток поставлен перпендикулярно телу позвонка, в связи с чем он получил название ***антиклинальный позвонок — vertebrae anticlinalis (anti — не, ckinatus — наклоненный).***

Шейные позвонки

Шейные позвонки — vertebrae cervicales **(рис. 13, 14, 15)** — их семь. Тела позвонков хорошо развиты и достигают значительных размеров (самый длинный — второй позвонок). В дальнейшем в каудальном направлении длина тел постепенно уменьшается. Близки по строению третий, четвертый и пятый позвонки, в связи с чем они получили название типичных. При этом шестой и седьмой, а в особенности — первый и второй, имеют ярко выраженные характерные черты строения. Кроме первого и последнего, все шейные позвонки сохранили рудимент ребер в виде небольших плоских выростов, которые вместе с поперечными отростками образовали *поперечно-реберные отростки — processus costaetransversarii.*

Типичные шейные позвонки (рис.15) имеют хорошо развитое удлиненное *тело позвонка — corpus vertebrae.* На его краниальной поверхности имеется уплощенной формы *головка позвонка — caput vertebrae.* С каудальной стороны ей соответствует по форме *ямка позвонка — fossa vertebrae.* Ямка и головка типичных шейных позвонков поставлены под углом к его телу. *Вентральный гребень — crista ventralis* — почти отсутствует вблизи головки и достаточно хорошо выражен в каудальной части тела, в связи с чем тело типичного шейного позвонка приобретает призматическую форму.

Поперечнореберные отростки — processus costotransversales — хорошо развиты, на концах раздваиваются: краниовентральная его часть — *реберный отросток — processus costalis* и каудодорсальная — собственно *поперечный отросток — processus transversarius.* У основания поперечно-реберных отростков располагается *межпоперечное отверстие — foramen transversarius*, в котором проходят сосуды и нервы.

Краниальная и каудальная *межпозвоночные вырезки — incisurae intervertebrales cranialis et caudalis* — глубокие и при соединении с соседним позвонком образуют обширные *межпозвоночные отверстия - foramen intervertebrales.*

Суставные отростки массивные, хорошо развиты и широко расставлены. Из них *краниальные — processus articulares craniales* — обращены своими суставными поверхностями дорсомедиально, а *каудальные — processus articulares caudales* — вентролатерально. Краниальные и каудальные отростки типичных шейных позвонков соединяются между собой *боковыми гребнями — cristae laterales*, что придает шейным позвонкам типичную четырехгранную форму.

Рис. 13. Типичный шейный позвонок.

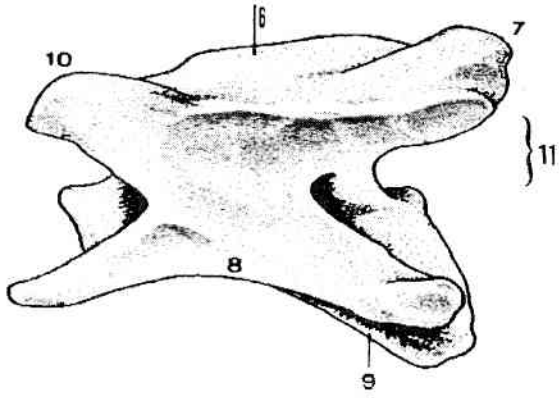

6—остистый отросток;
7—каудальные суставные отростки;
8—поперечный отросток;
9—вентральный гребень;
10—краниальные суставные отростки;
11—расположение позвоночного отверстия.

Дужки позвонков — arcus vertebrae — сильно развиты, а *остистые отростки — processus spinosus* — имеются лишь в виде слабо выступающих шероховатостей.

Шестой шейный позвонок по строению напоминает типичные шейные позвонки, однако имеет укороченное тело, более выраженный остистый и особой формы поперечно-реберный отростки. Последний имеет большую направленную вентрально реберную пластинку и относительно большое межпоперечное отверстие.

Седьмой шейный позвонок имеет самое короткое тело из всех шейных, остистый отросток хорошо развит и значительно выступает над дужкой, поперечно-реберный отросток не ветвится и у его основания отсутствует отверстие. На теле позвонка дорсолатерально от ямки располагается пара *каудальных реберных ямок — fovea costalis caudalis.*

Первый шейный позвонок или ***атлант — atlas*** **(рис. 14)** — значительно отличается по анатомическому строению от типичных и характеризуется наличием *дорсальной и вентральной дужек — arcus dorsalis et ventralis* — и отсутствием тела позвонка. Вместо него с вентральной поверхности располагается *вентральный бугорок — tuberculum ventrale*, а с дорсальной поверхности остистый отросток заменен на *дорсальный бугорок — tuberculum dorsale*. Со стороны позвоночного канала на вентральной дужке атланта располагается *ямка зуба — fovea dentis*. Латерально от дуги располагаются видоизмененные поперечно-реберные отростки, получившие название *крыло атланта — alae atlantis*. С вентральной поверхности на крыле имеется незначительное углубление в виде *крыловой ямки — fossa atlantis*. В крыловую ямку ведет *межпоперечное отверстие — foramen transversarium*, располагающееся в каудальной части крыла атланта. Краниальная часть крыла атланта несет *крыловую вырезку — incisura alaris*. На краниальной части дорсальной дужки располагается парное *межпозвоночное отверстие — foramen intervertebrale*, ведущее в позвоночный канал.

Краниальные и каудальные суставные отростки атланта превратились в *суставные ямки — fovea articulares craniales et caudales*. При этом первые из них более глубокие и соединяются с мыщелками затылочной кости в сустав, а вторые — уплощены и сочленяются со вторым шейным позвонком. В целом атлант собаки имеет весьма красивую форму, напоминая бабочку с расправленными крыльями.

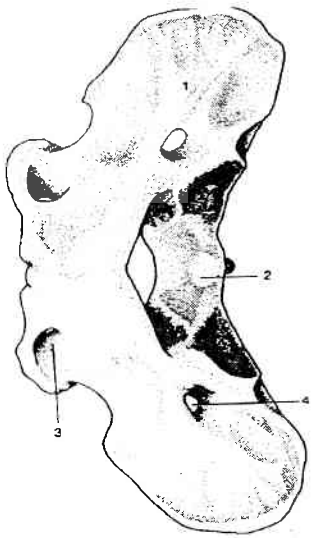

Рис. 14.
Первый шейный позвонок — атлант.
1—крыло атланта;
2—зубовидная ямка;
3—межпозвоночное отверстие;
4—межпоперечное отверстие.

Второй шейный позвонок — *эпистрофей* или *ось* — *axis, s.epistropheus* **(рис. 15)** — самый длинный из всех позвонков и отличается от других наличием вместо головки цилиндрического *зуба — dens axis*, на котором вращаются атлант с черепом. Вентральная гладкая сторона зуба служит суставной поверхностью для соединения с атлантом, а дорсальная шероховатая — местом прикрепления связки. Латерокаудально от зуба располагаются мощные *краниальные суставные отростки — processus articulares craniales*, переходящие дорсально в глубокую

краниальную межпозвоночную вырезку — incisura intervertebralis cranialis. На месте остистого отростка располагается сильно развитый *гребень эпистрофея — crista epistrophei*. Последний в краниальном направлении значительно выступает, достигая передним концом уровня зуба. В каудальном направлении он оканчивается *каудальными суставными отростками — processus articulares caudales*, располагающимися у его основания, над *каудальной межпозвоночной вырезкой — incisura intervertebralis caudalis*. Ямка позвонка и вентральный гребень сильно развиты и хорошо контурируются. *Поперечно-реберные отростки — processus costotransversarii* направлены каудовентрально и у основания имеют *межпоперечное отверстие — foramen intertransversalis*.

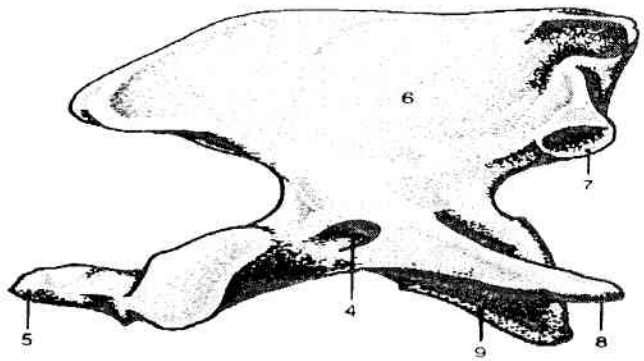

Рис. 15. Второй шейный позвонок — эпистрофей.
4—межпоперечное отверстие; 5—зубовидный отросток; 6—гребень эпистрофея; 7—каудальный суставной отросток; 8—поперечный отросток; 9—вентральный гребень.

Грудные позвонки

Грудные позвонки — vertebrae thoracicae **(рис. 16)**. У собаки, как правило, имеется 13 грудных позвонков, но нередко их может быть 12 и лишь в единичных случаях — 14. *Тело позвонка — corpus vertebrae* — имеет цилиндрическую форму с незначительно развитым *вентральным гребнем — crista ventralis*. На первых грудных позвонках их *головки и ямки — caput et fossa vertebrae* — выражены относительно хорошо и имеют полушаровидную форму. В каудальном направлении выпуклость головки и вогнутость ямки значительно уменьшаются. Длина тел позвонков уменьшается с первого по девятый, а затем вновь достоверно увеличивается до последнего.

Латерально от головки и ямки позвонков имеются хорошо контурированные *краниальные и каудальные реберные ямки — fovea costales craniales et caudales* — для соединения с головкой ребра. На последнем грудном позвонке каудальные реберные ямки отсутствуют. *Реберные ямки поперечных отростков — fovea costales transversales* — имеются на всех грудных позвонках, и если на первых они приближены к краниальным, то чем ближе к последнему позвонку, тем значительнее расхождение между ними. При этом на первых позвонках ямки достаточно глубокие, а на последних — имеет форму ровной площадки.

Рис. 16.
Грудной позвонок.
1—остистый отросток;
2—каудальный суставной отросток;
3—поперечный отросток с реберной ямкой;
4—сосцевидный отросток;
5—каудальная позвоночная вырезка;
6—краниальная реберная ямка;
7—каудальная реберная ямка;
8—тело позвонка.

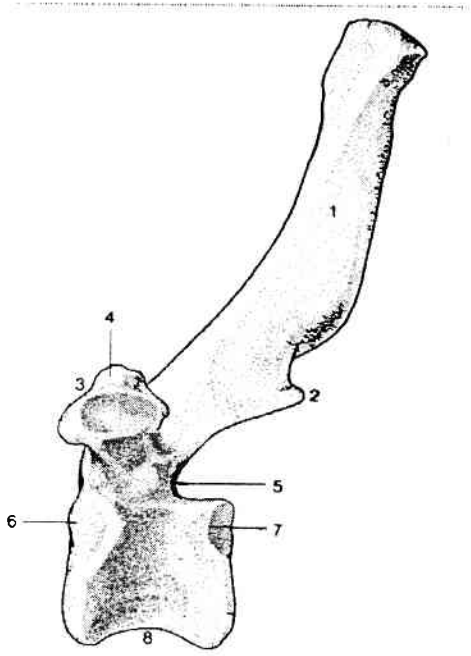

Дужка позвонка — arcus vertebrae — лежит над телом, формируя *позвоночное отверстие — foramen vertebrale* и являясь защитной стенкой для спинного мозга. Совокупность таких отверстий дает *позвоночный канал — canalis vertebralis*, имеющий несколько больший просвет в области первых грудных позвонков и постепенно суживаясь в каудальном направлении. Между дужкой и телом располагаются неглубокая *краниальная и* значительная по протяженности *каудальная межпозвоночные вырезки — incisurae intervertebrales craniales et caudales*.

На дужке располагаются парные *краниальные и каудальные суставные отростки — processus articulares craniales et caudales.* Суставная поверхность первых имеет дорсомедиальное, а вторых — вентролатеральное направление. Непарные *остистые отростки — processus spinosi* — начинаются от дужки широким треугольным основанием и относительно высокие в первой трети грудного отдела позвоночного столба. Максимальную длину они имеют у позвонков с третьего по десятый, формируя костный остов *холки — regio interscapularis.*

Остистые отростки с первого по одиннадцатый наклонены каудально, при этом чем ближе к 10 позвонку, тем меньшим становится угол наклона, а отросток 11 позвонка поставлен перпендикулярно его телу, за что и получил название *антиклинального позвонка (диафрагмального) — vertebrae anticlinalis (diafragmalis*). Остистые отростки позади лежащих грудных и даже поясничных позвонков имеют краниальное направление наклона.

Поперечные отростки — processus transversi — начинаются от дужки позвонка и имеют латеральное направление. Наиболее массивные они у первых позвонков и уменьшаются в каудальном направлении. На каждом поперечном отростке располагается пара *реберных ямок — fovea costales* — для соединения с головкой ребра и *сосцевидный отросток — processus mammillaris* — для присоединения дорсальных мышц позвоночного столба. Реберные ямки на поперечных отростках и одноименные краниальные образования постепенно в каудальном направлении приближаются друг к другу и на последних двух позвонках сливаются в одну поверхность. Сосцевидные отростки на последних позвонках постепенно перемещаются с поперечных на краниальные суставные, что сохраняется и на поясничных позвонках.

Поясничные позвонки

Рис. 17. Поясничный позвонок.

1—остистый отросток;
2—краниальный суставной отросток;
3—поперечный отросток;
4—тело позвонка;
5—межпозвоночная вырезка;
6—дужка позвонка.

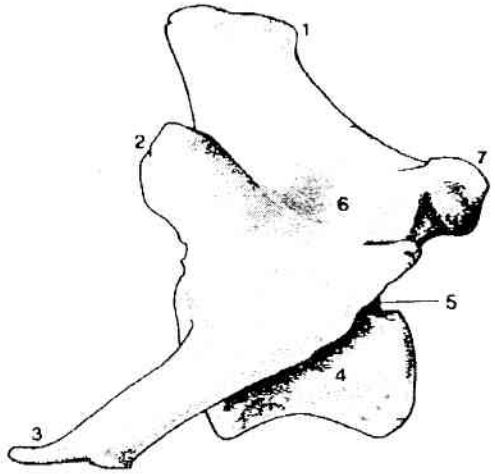

***Поясничные позвонки — vertebrae lumbales* (рис. 17)**. Их у собаки, как правило, семь, и лишь в единичных случаях — шесть. Тела не имеют *вентральных гребней*, что придает им вид овала. *Головка и ямка позвонка — caput et fossa vertebrae* — плоские, слабо выражены. Пластинчатые *остистые отростки — processus spinosus* — треугольные и по высоте такие же, как и у последних грудных позвонков, при этом имеют наклон в краниальном направлении.

Поперечные отростки — processus costotransversarii — длинные и наклонены краниовентрально. Длина их увеличивается в каудальном направлении.

Краниальные и каудальные суставные отростки — processus articulares craniales et caudales — имеют коническую форму и располагаются у расширенных оснований остистых отростков. На краниальных суставных отростках хорошо контурируются *сосцевидные отростки — processus mammillaris*, а суставные поверхности первых имеют овальную форму. Вблизи каудальных суставных отростков располагаются *добавочные отростки — processus accessorius*.

Крестцовые позвонки

Крестцовые позвонки — vertebrae sacrales — прочно связывают позвоночный столб с поясом костей тазовой конечности, испытывая при этом значительные физические нагрузки как в статике, так и в динамике. В связи с чем этот отдел позвоночного столба значительно упрочен слиянием трех (реже четырех) позвонков в единую *крестцовую кость — os sacrum*. Окончательное срастание позвонков происходит в возрасте двух лет, однако, отдельные детали слившихся позвонков остаются достаточно хорошо выраженными.

***Крестцовая кость — os sacrum* (рис. 18, 19)** — напоминает усеченный конус, расширенное *основание которого — basis ossis sacri* — направлено

Рис. 18. Крестцовая кость.

1—мыс;
2—ушковидная поверхность;
3—вентральные крестцовые отверстия.

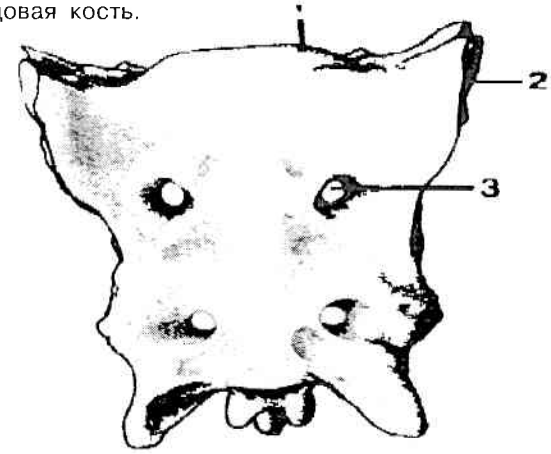

краниально, а купированная *вершина — apex ossis sacri* — каудально. Две *поверхности* кости *дорсальная — facies dorsalis — и вентральная или тазовая — facies ventralis (pelvina)* — сходятся по *латеральному краю — margo lateralis*. С вентральной поверхности хорошо различимы места срастания позвонков в виде *поперечных линий — lineae transversales* и две пары *вентральных крестцовых отверстия — foramina sacralia ventralia*, для прохождения нервов и сосудов. Место соединения первого крестцового позвонка с последним поясничным несколько выдается вентрально и называется *мысом — promontorium.*

Рис. 19. Крестцовая кость и кости таза с краниальной поверхности.

4—остистый отросток; 5—суставные отростки;
6—позвоночный канал; 7—тело позвонка.

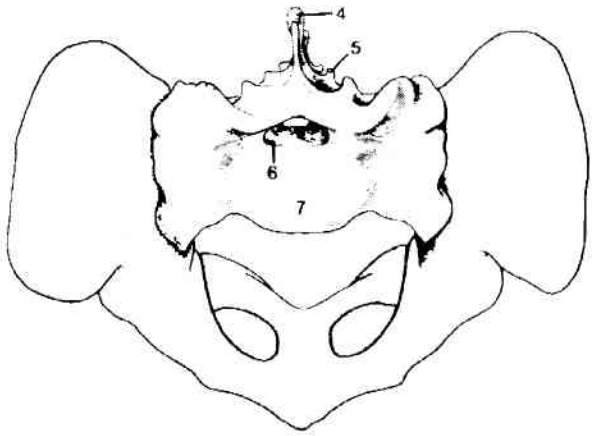

Характерная особенность этого отдела позвоночного столба — наличие *крыльев крестцовой кости — alae sacrales*, сформированных слиянием поперечных отростков и зачатков ребра первого крестцового позвонка. Крылья имеют треугольную форму и располагаются в боковой сагиттальной плоскости. Их направленная латерально *суставная (ушко-видная) поверхность — facies*

auricularis (auricularis) служит для соединения с одноименной поверхностью подвздошной кости и образования подвздошнокрестцового сустава. Вентромедиальная сторона крыльев получила название *тазовой поверхности — facies pelvina.*

Краниальные суставные отростки — processus articulares craniales — первого крестцового позвонка развиты незначительно и полностью сливаются с крыльями кости так, что плоские суставные фасетки лежат непосредственно на краниодорсальной поверхности крыла. Суставные отростки последующих позвонков срастаются между собой, формируя слабо выраженные *боковые крестцовые гребни — crista sacrales laterales*, латерально от которых располагаются *боковые части — partes laterales.*

Полностью сросшиеся дужки позвонков вместе с телами формируют *крестцовый канал — canalis sacralis*, несколько сплющенный дорсовентрально и значительно суживающийся к вершине, где открывается *крестцовым отверстием — foramen sacralis*. Между дужкой первого крестцового и последнего поясничного позвонка образуется значительное *междуговое пространство — spatium interarcuale lumbosacrale*. Аналогичное пространство имеется также между дужками последнего крестцового и первого хвостового позвонков (рис.169).

Остистые отростки крестцовых позвонков, направленные каудально, срастаются лишь в области основания, формируя *средний крестцовый гребень — crista sacralis mediana*. Свободные вершины их неровные и образуют так называемый *петуший гребень — crista galli*. На границе между позвонками с дорсальной поверхности кости открываются две пары *дорсальных крестцовых отверстий — foramina sacralia dorsalia*.

У самок крестец относительно длиннее, шире и более изогнут вентрально, чем у самцов.

Хвостовые позвонки

***Хвостовые позвонки — vertebrae coccygeae* (рис. 20)** — у разных пород собак их может быть различное число: чаще 20—23, реже 15—25. Из них лишь первые два-три еще развиты достаточно хорошо, имея все характерные анатомические образования для типичного позвонка. Однако не испытывая особых нагрузок, остальные подвергаются редукции размеров и частей, постепенно приобретая вид маленьких конусов с притупленными верхушками.

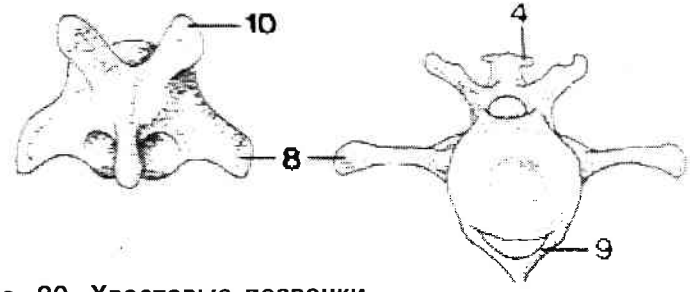

Рис. 20. Хвостовые позвонки.
4—остистый отросток; 8—поперечные отростки; 9—гемальная дужка; 10—краниальные суставные отростки.

Ребра

Рис. 21. *Ребро.*

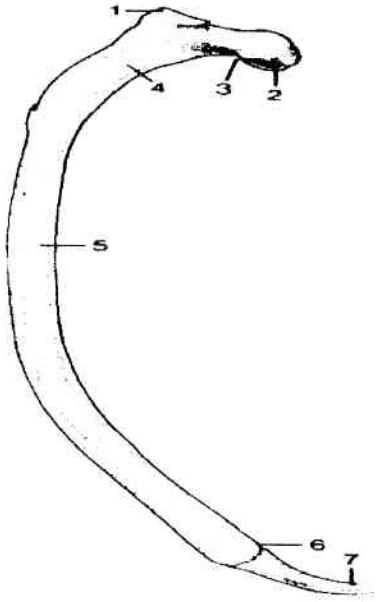

1—бугорок ребра;
2—головка ребра;
3—шейка ребра;
4—угол ребра;
5—тело ребра;
6—грудинный конец;
7—реберный хрящ.

***Ребра — costae* (рис. 21, 22)** — парные дугообразно изогнутые кости. Число пар их соответствует числу грудных позвонков, а вместе с грудной костью и грудными позвонками они формируют *грудную клетку — thorax*.

На ребре различают позвоночный конец, тело и грудинный конец. **Позвоночный конец *головкой ребра — caput costae*** — соединяется с реберными ямками двух соседних позвонков. Она несет две *суставные поверхности — facies articulares costae*, разграниченные *бороздкой головки — sulcus capitis costae*. Наиболее узкая часть — *шейка ребра — collum costae* — отделяет каудально расположенный *бугорок ребра — tuberculum costae*, присоединяющийся к реберной ямке поперечного отростка позади лежащего грудного позвонка. На первых ребрах суставные поверхности головки и бугорка наиболее обширны и приближены друг к другу. По направлению к средней трети грудного отдела позвоночного столба они расходятся, а их суставные поверхности несколько уменьшаются по площади. Бугорок ребра на последних ребрах приближается к реберной головке и на 12 и 13 ребрах полностью сливается с суставной поверхностью головки.

За бугорком следует *тело ребра — corpus costae*, которое сразу же изгибается вентрально, образуя *угол ребра — angulus costae*, служащий местом прикрепления подвздошно-реберных мышц. Реберный угол первого ребра сливается с реберным бугорком, а у последующих ребер отступает от него все дальше и дальше и становится слабее выраженным.

Тело ребра — corpus costae — имеет *латеральную выпуклую и вогнутую медиальную поверхности — facies lateralis et medialis, вогнутый краниальный и выпуклый каудальный края — margo cranialis et caudalis*. По наружной поверхности вдоль краниального края проходит пологий *мышечный желоб — sulcus muscularis*, представляющий значительную площадку для прикрепления межреберных мышц. С медиальной поверхности вблизи каудального края тела ребра проходит узкий *сосудистый желоб — sulcus vascularis*, для прохождения межреберных сосудов и нервов.

Первое ребро самое короткое и по краниальному краю в средней трети несет невысокий *лестничный бугорок — tuberculum scaleni* — для прикрепления одноименной мышцы. Длина последующих ребер увеличивается до восьмого—девятого, а затем — уменьшается. Ширина ребер увеличивается с первого по шестое, а затем до тринадцатого — незначительно уменьшается.

Грудинный конец — extremitas sternalis — первых девяти ребер соединяется с грудной костью с помощью собственных *реберных хрящей — cartilagines costales*, в связи с чем они получают название *истинных (стернальных) ребер — costae verae*. Реберные хрящи после-дующих ребер вначале объединяются между собой, формируя *реберную дугу — arcus costalis*, и лишь затем соединяются с грудной костью. Такие ребра получили название *ложных (астернальных) — costae spuriae*. Последняя пара ребер своим свободным хрящевым концом может оканчиваться в мышцах: это — *висячие (шаткие) ребра — costae fluctuantes* (рис. 22).

Грудная кость

Рис. 22.
Грудная кость.

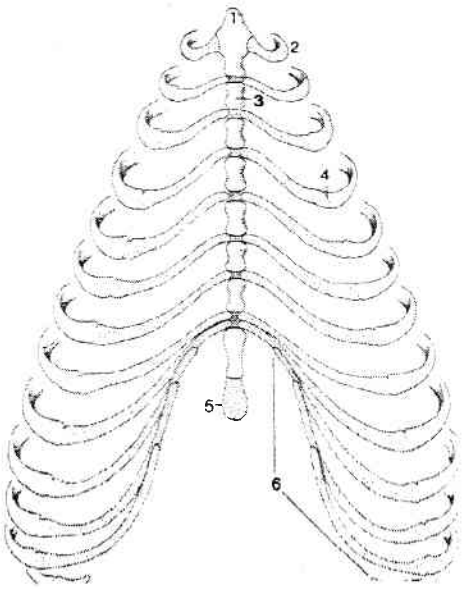

1—рукоятка грудной кости; 2—первое ребро; 3—членики грудной кости—стернебры; 4—костнохрящевое соединение; 5—мечевидный хрящ; 6—реберная дуга; 7—висячее ребро.

***Грудная кость (грудина) — os sternum* (рис. 22)** — непарная кость осевого скелета замыкает грудную полость с вентральной поверхности. Она имеет призматическую форму, состоит из отдельных костных сегментов, несколько сжатых с боков и соединенных волокнистым хрящем. С возрастом хрящ может обызвествляться и замещаться на костную ткань.

На грудной кости различают три части: рукоятку, тело и мечевидный отросток, заканчивающийся мечевидным хрящем.

Рукоятка — manubrium sterni, s. praesternum — краниальный участок грудины до места присоединения второй пары реберных хрящей. На ней у собаки хорошо развит выступающий вперед бугор, расположенный впереди первого ребра и служащий для прикрепления мощных грудных мышц.

Тело грудной кости — corpus sterni, s. mesosternum — основная часть, состоящая из пяти—шести долей *стернебр — sternebrae*. Кость несколько сдавлена латеро-латерально и служит местом прикрепления истинных ребер, для чего на ней существуют *реберные ямки — fossae costales*.

В каудальном направлении кость переходит в ***мечевидный отросток — processus xiphoideus, s. xiphisternum***. Последний оканчивается *мечевидным хрящем — cartilago xiphoidea*, имеющим у собаки вид округлой пластинки.

Грудная клетка — thorax — ограничена дорсально грудными позвонками, латерально — ребрами и вентрально — грудной костью. Из-за сильного изгиба ребер грудная клетка у собаки имеет форму ***бочонка***, слегка суженного кпереди, что обеспечивает при сравнительно небольшой глубине значительный объем грудной полости. *Вход в грудную клетку — apertura thoracis cranialis* — направлен в сторону шеи и располагается между первыми ребрами. *Выход из грудной клетки — apertura thoracis caudalis* — направлен каудально и располагается между парой последних ребер и реберной хрящевой дугой.

ПЕРИФЕРИЧЕСКИЙ СКЕЛЕТ

Периферический скелет представлен ***костями грудных и тазовых конечностей — ossa membri thoracici et pelvini.*** Они появляются у млекопитающих в результате длительного филогенеза путем преобразования плавников предков костистых рыб в сторону укрепления поясов конечностей около осевого скелета и приобретения возможности приподнять тело над поверхностью земли, благодаря двум парам трехчленных конечностей.

Пояса костей грудной и тазовой конечности оказались построенными из трех костей: по одной кости (лопатка на грудной конечности и подвздошная — на тазовой) присоединяются к осевому скелету с дорсальной поверхности, и по две (коракоидная кость и ключица на грудной конечности, лонная и седалищная — на тазовой) охватывают тело вентрально. При этом появление пояса костей грудной конечности приводит к укреплению и развитию грудной кости, а вентральные кости пояса тазовой конечности замыкаются в средней сагиттальной плоскости, принимая участие в формировании тазовой полости.

Наиболее значительные изменения в процессе филогенеза протекают в свободном отделе конечностей. В результате длительных адаптогенных преобразований тело оказалось приподнятым над поверхностью на четырех конечностях, каждая из которых представлена тремя звеньями. Последние расположены под углом друг к другу.

Первое звено — *стилоподий — stylopodium (stylos — столбик, podos — нога)* — включает в себя плечевую кость на грудной конечности и бедренную — на тазовой. Обе кости соединяются с поясами конечностей простыми многоосными суставами.

Второе звено — *зейгоподий — zeugopodium (zeugos — пара)* — представлено двумя костями: лучевой и локтевой на грудной конечности; большеберцовой и малоберцовой — на тазовой. Звенья соединяются одноосными суставами как с проксимальными, так и с дистальными костями.

Третье звено конечностей — *автоподиум — autopodium (autos — собственный)* — представляет собой участок конечностей, называемый у четвероногих лапой. На грудной конечности третье звено называется ***кистью — manus,*** а на тазовой — ***стопой — pedis***. Третье звено имеет сложное строение и в свою очередь состоит из трех участков: ***базиподия — basipodium (basis — основной)***, включающий в себя кости запястья на грудной и заплюсны — на тазовой конечностях; ***метаподия — metapodium (meta — после)***, объединяющего трубчатые пястные и плюсневые кости соответственно на передней и задней конечностях; и, наконец, ***акроподий — acropodium (acros — крайний)*** — кости пальцев.

В дальнейшем филогенез конечностей был связан с изменениями способа локомоции и все более значительном приподнимании тела над поверхностью земли. При этом площадь опоры конечности на нее уменьшалась, а животные с опорой на весь автоподий — ***стопоходящие*** — превратились в ***пальцеходящих*** — с опорой только на акроподий, а от них произошла еще более узкоспециализированная группа — ***копытоходящие*** — с опорой только на дистальную фалангу пальцев. По типу опоры конечностей собака является пальцеходящей, а свинья, крупный рогатый скот и лошадь — копытоходящими.

Скелет грудной конечности

К костям ***грудной, или передней, конечности — ossa extremitatis thoracicae*** — относятся кость плечевого пояса — лопатка, и кости свободной конечности — плечевая кость, кости предплечья, кости запястья, кости

пясти и кости пальцев. Всего в грудной конечности собаки насчитывается 45 костей.

Плечевой пояс

У собаки ***пояс костей грудной конечности — cingulum brachialis*** — представлен лишь его дорсальным звеном — лопаткой.

Лопатка — scapula — имеет форму слегка вытянутой треугольной пластинки, связанную с осевым скелетом с помощью мышц. Ее расширенное округлое *основание — basis scapulae* — направлено дорсально в сторону остистых отростков холки и дополняется *лопаточным хрящем — cartilago scapulae*, выраженным в виде узкой каймы. В дорсокраниальной части хрящ закруглен и вентрально незаметно переходит в *краниальный край лопатки — margo cranialis*. Каудальная часть хряща может незначительно выступать за соответствующий *край лопатки — margo caudalis*. Краниальный и каудальный края лопатки вместе с ее основанием формируют *краниальный и каудальный углы — angulus cranialis et caudalis.*

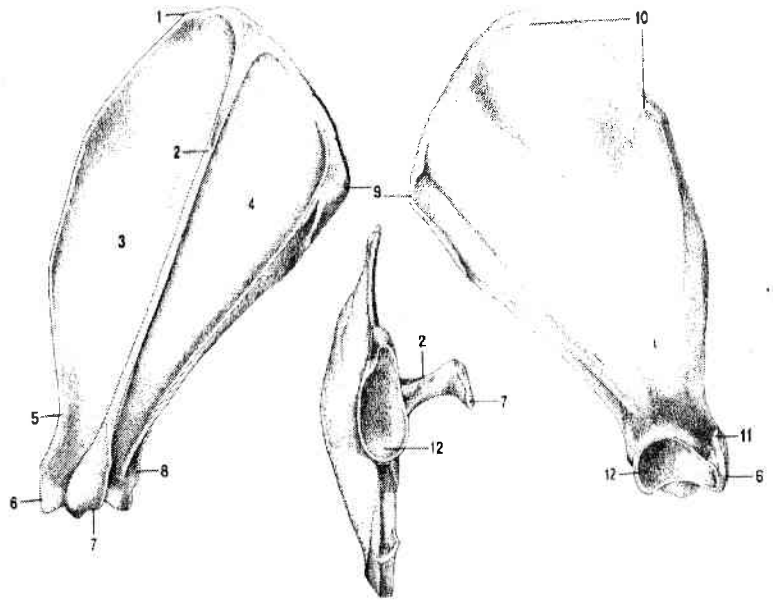

Рис.23. *Лопатка.*

1—краниальный угол; 2—ость; 3—предостная ямка; 4—заостная ямка; 5—шейка; 6—бугор; 7—акромион; 8—засуставной бугор; 9—каудальный угол; 10—зубчатая поверхность; 11—коракоидный отросток; 12—суставная впадина.

Лопатка как плоская кость имеет *латеральную и медиальную поверхности — facies lateralis et medialis*. Латеральная поверхность разделена продольно идущей и сильно развитой *лопаточной остью — spina scapulae* — на две неглубокие, но обширные *предостную* и *заостную ямки — fossa supraspinata et fossa infraspinata*, служащие для закрепления одноименных

мышц. Заостная ямка, благодаря наличию на каудальном крае лопатки хорошо развитого гребня, более глубокая. Сама лопаточная ость, опускаясь вентрально, постепенно повышается в сторону *суставного угла — angulus glenoidalis*. В области последнего участок ости выступает в виде *акромиона — acromion*, формируя на своей вершине крючковидный отросток. В средней части ости можно обнаружить небольшое шероховатое утолщение — *бугор ости — tuber spinae*. Предостная ямка по площади равна заостной ямке.

Медиальная поверхность лопатки — facies medialis — формирует обширную и неглубокую *подлопаточную ямку — fossa subscapularis*, для закрепления одноименной мышцы. В дорсальном направлении ямка ограничена *зубчатой линией — linea serrata*. Дорсальнее от последней лежит *зубчатая поверхность — facies serrata*, наиболее сильно развитая ближе к краниальному углу лопатки.

Проксимальная половина краниального края лопатки выпуклая, а в дистальном направлении постепенно приближается к ости, формируя ее *вырезку — incisura scapulae*. Дистальнее последней располагается *бугор лопатки — tuber scapulae* — для прикрепления двуглавой мышцы плеча. С медиальной поверхности бугра располагается *клювовидный отросток — processus coracoideus*, место прикрепления клювовидно-плечевой мышцы. Каудальный край лопатки более ровный, но в дистальной трети все же приближается к ости лопатки и вместе с вырезкой лопатки формирует *шейку лопатки — collum scapulae*.

Угол лопатки, направленный в сторону свободного отдела конечности, сильно утолщен и служит местом соединения с плечевой костью. Он называется *суставным углом — angulis glenoidalis*. На нем располагается пологая округлая *суставная впадина — cavitas glenoidalis*, для образования лопаточно-плечевого сустава.

Лопатка располагается таким образом, что суставной угол ее находится на уровне грудинного конца первого ребра и впереди от него. Краниальный угол лопатки лежит на уровне основания остистого отростка первого грудного позвонка, а каудальный угол — у позвоночного конца четвертого ребра. При локомоции топография лопатки может значительно изменяться, совершая колебательные движения.

Кости свободного отдела грудной конечности

К костям ***свободного отдела грудной конечности — ossa extremitatis thoracici liberi*** — относятся плечевая кость, кости предплечья, кости запястья, кости пясти и кости пальцев.

Плечевая кость

Плечевая кость — os humeri, s. brachii **(рис. 24)** — относительно длинная и мощная S-образноизогнутая и несколько сжатая с боков трубчатая кость, являющаяся важным рычагом при локомоции. На ней выделяют средний участок ***диафиз (тело) — diaphysis***, **и** ***два конца*** или ***проксимальный и дистальный эпифизы — epiphysis proximalis et distalis***. Первый из них направлен в сторону лопатки и образует с ней плечевой сустав, а второй — в сторону костей предплечья, формируя с ними локтевой сустав.

Проксимальный эпифиз несет *головку плечевой кости — caput humeri*. Поверхность ее, покрытая гиалиновым хрящем, незначительно большая, чем сочленяющаяся с ней суставная впадина лопатки. Это обеспечивает значительный размах в этом суставе при движении. Головка переходит в тело,

Рис.24. Плечевая кость. Слева — каудальная и справа краниальная поверхности.

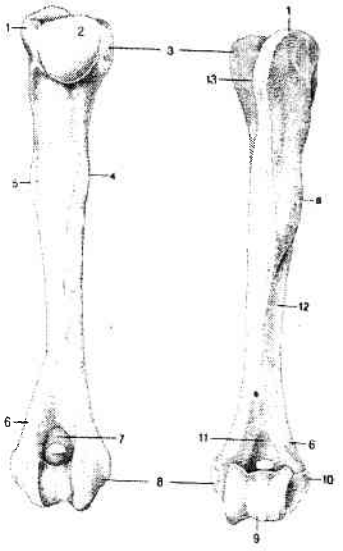

1—большой бугор; 2—головка плечевой кости; 3—малый бугор;
4—большая круглая шероховатость
5—дельтовидная шероховатость;
6—латеральный надмыщелок;
7—локтевая ямка с надблоковым отверстием; 8—медиальный надмыщелок;
9—мыщелок; 10—латеральный надмыщелок;
11—венечная ямка; 12—спиральный желоб;
13—желоб двуглавой мышцы.

формируя слабо выраженную *шейку плечевой кости — collum humeri*. Вокруг головки кости располагаются возвышения и шероховатости для закрепления мышц и связок.

С дорсолатеральной поверхности располагается *большой бугор — tuberculum majus*, с дорсомедиальной поверхности — *малый бугор — tuberculum minus*. Бугры развиты по высоте незначительно и не выступают над поверхностью головки, как это имеет место у других животных. С краниальной поверхности они разделены *межбугорковым желобом — sulcus intertubercularis* — для прохождения сухожилия двуглавой мышцы плеча. Большой — латеральный, и малый — медиальный бугры разделены, в свою очередь, неглубокими вырезками на краниальный и каудальный.

С латеральной поверхности большого бугра, у его основания, располагается *шероховатость для заостной мышцы — tuberositas m. infraspinati*. Дистальнее от последней *проходит гребень большого бугра — crista tuberculi majoris*, заканчивающийся *дельтовидной шероховатостью — tuberositas deltoidea*.

Дистальнее дельтовидной шероховатости гребень большого бугра значительно уменьшается по высоте и почти достигает дистального конца кости, получая название *гребень плечевой кости — crista humeri*.

С медиальной поверхности от малого бугра плечевой кости опускается *гребень малого бугра — crista tuberculi minoris*, заканчивающийся *большой круглой шероховатостью — tuberositas teres major*.

Дистальный эпифиз плечевой кости образует поперечно поставленный *блок — trochlea humeri*, имеющий почти посередине желоб с *синовиальной ямкой — fossa sinovialis*. Дорсально блок ограничен *венечной ямкой — fossa coronoidea*, а при переходе на каудальную поверхность кости — *локтевой ямкой — fossa olecrani*. Почти у всех пород собак венечная и локтевая ямки соединяются между собой *надблоковым отверстием — foramen supratrochleare*.

Латерально локтевую ямку органичивает *латеральный разгибательный надмыщелок — epicondylus lateralis, s. extensorius*, а с медиальной поверхности — *медиальный сгибательный надмыщелок — epicondylus medialis, s. flexsorius*. Разгибательный надмыщелок как бы отогнут в сторону, несет на себе *гребень разгибательного надмыщелка — crista epicondylus lateralis*, ограничивающий *желоб плечевой мышцы — sulcus m. brachialis*.

Над гребнем с каудальной поверхности кости располагается *сосудистое отверстие — foramen nutritium*. Сгибательный надмыщелок выступает рельефнее и направлен от блока каудально.

На латеральном и медиальном концах блока располагается по связачной ямке; на них берут начало боковые латеральная и медиальная связки локтевого сустава. Выше связочных ямок лежат хорошо развитые мышечные бугры для закрепления мышц разгибателей и сгибателей запястного сустава и суставов пальцев.

Скелет предплечья

***Скелет предплечья — skeleton antebrachii* (рис. 25)** — представлен двумя соединенными подвижно костями — лучевой и локтевой. В проксимальной части предплечья локтевая кость прилежит к лучевой с каудальной поверхности и располагается несколько косо. В связи с этим в средней части предплечья она смещается на каудолатеральную поверхность луча, а на дистальном конце оказывается уже на ее латеральной поверхности. Между костями имеется различной величины (в зависимости от возраста и породы) *межкостные пространства — spatium interosseum*, затянутые почти по всей длине связкой.

Рис. 25. Скелет предплечья.
А—локтевая кость; В—лучевая кость.

1—локтевой бугор; 2—локтевой отросток; 3—полулунная вырезка; 4—суставная окружность; 5—суставная поверхность; 6—латеральный шиловидный отросток; 7—суставная поверхность для локтевой кости; 8—медиальный шиловидый отросток; 9—суставная окружность.

***Лучевая кость, луч — os radii, radius* (рис. 25)** — представляет собой слабо изогнутую дорсально трубчатую кость, уплощенную краниокаудально. Она развита сильнее, чем локтевая, и опускается отвесно от локтевого сустава. Как типичная трубчатая кость она имеет *проксимальный и дистальный эпифизы — epiphysis proximalis et distalis*, между которыми заключено *тело или диафиз — diaphysis*.

Проксимальный эпифиз — головка луча — *caput radii* — несет на себе неглубокую обширную *ямку головки — fovea capitis radii*, отграниченную *суставной окружностью — circumferentia articularis*. По переднему краю, обрамляющему суставную поверхность, проходит *венечный отросток — processus coronoideus*, который при максимально согнутом локтевом суставе входит в одноименную ямку плечевой кости. Латерально и медиально на проксимальном эпифизе находятся связочные бугры.

Головка луча дистально отделена от диафиза слабо выраженной *шейкой луча — collum radii*. Дистальнее шейки на дорсолатеральной поверхности располагается *шероховатость лучевой кости — tuberositas radii* — на которой оканчивается двуглавая мышца плеча. На каудальной поверхности головки располагается поперечная суставная поверхность для соединения с локтевой костью.

Тело лучевой кости — corpus radii — слегка искривлено по длине с выпуклостью краниально. Оно несколько сплюснуто краниокаудально, в связи с чем на нем различают *краниальную и каудальную поверхности — facies cranialis et caudalis* и закругленный *латеральный и медиальный края — margo lateralis et medialis*.

Дистальный эпифиз — блок лучевой кости — *trochlea radii* — несет на себе неровную *суставную поверхность — facies articularis carpea*, для соединения с промежуточно-лучевой и локтевой костями запястья. Она отграничена от тела кости изрезанным *поперечным гребнем — crista transversa*. Медиальный участок блока несколько выдается дистально и формирует *медиальный шиловидный отросток — processus styloideus medialis*.

***Локтевая кость — os ulna* (рис. 25)** — сохранилась у собаки на всем протяжении лучевой кости. Ее проксимальный участок значительно выступает над локтевым суставом в виде *локтевого отростка — olecranon* — и служит точкой прикрепления трехглавой мышцы плеча. Верхний конец отростка уплощен, называется *локтевым бугром — tuber olecrani* — и несет два маленьких бугорка. Медиальная поверхность отростка несколько вогнута, а латеральная — выпукла.

Краниальный край локтевого отростка несет на себе выступ в виде *крючковидного отростка — processus anconeus*, а дистальнее него располагается углубление — *полулунная вырезка — incisura semilunaris*, для сочленения с блоком плечевой кости. Ниже полулунной вырезки находится *лучевая вырезка — incisura radialis* — с узкой дугообразной *суставной фасеткой — circumferentia articularis* — для соединения с головкой плечевой кости.

Тело локтевой кости — corpus ulnaris — дистально несколько суживается и на эпифизе с медиальной поверхности несет *суставную поверхность* для соединения суставом с дистальным эпифизом лучевой кости.

Дистальный конец локтевой кости выступает вниз, называется *латеральным шиловидным отростком — processus stiloideus lateralis* — и несет на себе суставную поверхность для соединения с локтевой костью запястья.

Скелет кисти

Скелет кисти — skeleton manus — устроен значительно сложнее и включает в себя: ***кости запястья, кости пясти и кости пальцев.***

Рис. 26. Скелет кисти. (латеральная поверхность)

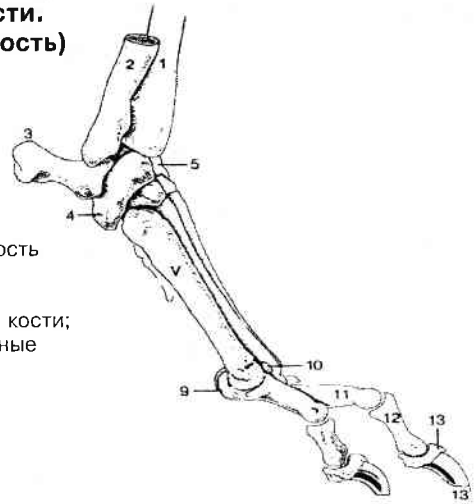

1—лучевая кость;
2—локтевая кость;
3—добавочная кость запястья;
4—локтевая кость запястья;
5—промежуточно-лучевая кость запястья;
V—пятая пястная кость;
9—волярные сесамовидные кости;
10—дорсальные сесамовидные кости; 11—первая фаланга;
12—вторая фаланга; 13, 13'—третья фаланга.

Кости запястья

Кости запястья — ossa carpi **(рис. 26, 27)** — это короткие асимметричные кости, расположенные в два ряда: проксимальный и дистальный. Первый из них имеет постоянно три, а дистальный — четыре кости. Запястье в целом имеет несколько выпуклую спинковую дорсальную разгибательную и сильно бугристую вогнутую сгибательную волярную поверхности. Проксимальная суставная поверхность для соединения с костями предплечья полностью соответствует по рельефу аналогичной структуре лучевой и локтевой костям. Межрядовые суставные поверхности более плоские, но допускают значительные движения, в то время как на дистальном ряду суставная поверхность для соединения с костями пясти более плоская, что значительно ограничивает движения.

В проксимальном ряду запястья собаки располагаются три кости. С медиальной стороны они лежат в следующем порядке: ***промежуточнолучевая кость запястья (ладьевидная кость) — os carpi radiointermedium (os scaphoideum)*** — она является самой большой в этом ряду и имеет вытянуто-овальную форму. Три поверхности ее покрыты гиалиновым хрящем и служат для образования суставов, а остальные - свободны и шероховаты. Проксимальная суставная поверхность ее выпуклая и соединяется с вогнутой поверхностью дистального эпифиза лучевой кости в лучезапястный сустав. Латеральная небольшая суставная поверхность служит для соединения с локтевой костью запястья в межзапястном суставе. Дистальная суставная поверхность неровная, вогнутая и служит для соединения с первой, второй, третьей и четвертой запястными костями в межзапястном суставе.

Латеральнее от нее раполагается ***локтевая кость запястья (трехгранная кость) — os carpi ulnare (os triquetrum)*** — она имеет вид неправильного треугольника и несет на себе оттянутый латерально отросток. На локтевой кости запястья имеется четыре суставные поверхности: плоская медиальная — для соединения в суставе с промежуточно-лучевой костью; выпуклая проксимальная — для соединения суставом с лучевой и локтевой костями предплечья; уплощенная дорсопальмарная — для соединения специальным суставом с добавочной костью запястья и вогнутая дистальная — для соединения с четвертой запястной костью дистального ряда запястья и проксимальным эпифизом пятой пястной кости.

Добавочная кость запястья (гороховидная кость) — os carpi accessorium (os pisiforme) — имеет форму утолщенного по концам цилиндра с расширенными проксимальным и дистальным концами и суженной средней частью. Она выступает волярно от проксимального ряда костей запястья. Двумя суставными поверхностями, расположенными на ее расширенной дистальной поверхности, она соединяется суставом с локтевой костью предплечья и с запястной локтевой костью.

В дистальном ряду запястья, считая с медиальной стороны, располагаются:

а) ***запястная первая кость — os carpi primum*** — очень маленькая в виде слегка изогнутой пластинки, соединяющейся проксимально — с промежуточно-лучевой костью, дистально — с первой пястной костью и латерально — со второй запястной костью дистального ряда;

б) ***запястная вторая кость — os carpi secundum*** — имеет форму четырехугольной пластинки с четырьмя суставными поверхностями для соединения: проксимально — с промежуточнолучевой костью проксимального ряда, дистально — со второй пястной костью, латерально — с третьей костью запястья и медиально — с первой костью;

в) ***запястная третья кость — os carpi tertium*** — самая большая из костей дистального ряда, ее проксимальная выпуклая суставная поверхность соединяется с промежуточно-лучевой костью проксимального ряда запястья, а дистальная более плоская поверхность — со второй и третьей пястными костями. По бокам кость имеет две суставные поверхности для соединения с рядом лежащими костями. С пальмарной поверхности на кости образуется гребень, разделяющий волярную поверхность запястья на латеральную и медиальную части;

г) ***запястная четвертая кость — os carpi quartum et quintum*** — сильно развита, имеет форму пятиугольника, лежит латерально и несет четыре суставные поверхности: проксимальную выпуклую для сочленения с промежуточно-лучевой и локтевой запястными костями, а дистальную более плоскую, для соединения с четвертой пястной костью. С латеральной поверхности к ней присоединяется проксимальный эпифиз пятой пясной кости. Проксимальная суставная поверхность выпуклая, а остальные плоские или даже несколько вогнутые.

Кости пясти

Кости пясти — ossa metacarpalia **(рис. 26, 27).** У собаки пять пястных костей. Самая маленькая из них ***первая пястная кость — os metacarpi primum*** — короткая трубчатая кость несколько сплюснута дорсоволярно так, что на поперечном разрезе отчетливо просматривается овал.

Проксимальный эпифиз первой пястной кости несет *суставную поверхность — facies articularis* — для соединения с первой костью дистального ряда запястья. На дорсальной поверхности проксимальной части кости имеется хорошо выраженная *шероховатость пястной кости — tuberositas ossis metacarpalis primum.*

Тело первой пястной кости с дорсальной поверхности округлое, а с волярной — почти плоское. Боковые края ее округлые и в проксимальной части содержат по шероховатости и суставной поверхности для присоединения второй пястной кости.

Дистальный эпифиз кости незначительно расширен и несет *суставной блок — trochlea* — с сагиттальным желобом (на остальных пястных костях сагиттальный гребень) для соединения с первой фалангой. С латеральной и медиальной поверхности блока имеются связочные ямки и бугорки.

Подобное строение имеют и все остальные кости пясти: ***вторая — os metacarpi secundum; третья — os metacarpi tertium; четвертая — os metacarpi quartum и пятая — os metacarpi quintum***. Из них наиболее длинные третья и четвертая кости, а вторая и пятая — короче предыдущих, но между

Рис. 27. Скелет кисти (дорсальная поверхность).

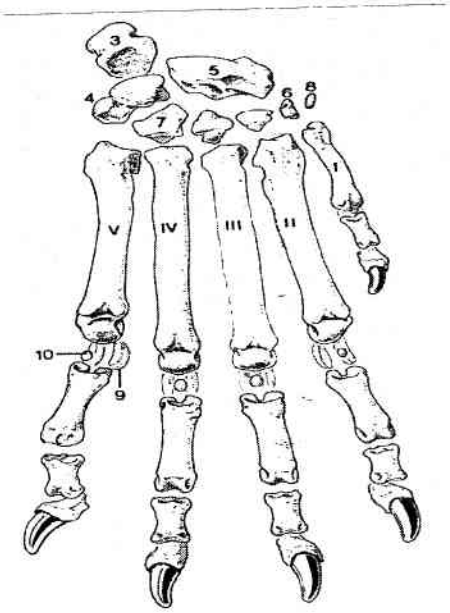

3—добавочная кость запястья;
4—локтевая ксть запястья;
5—промежуточно-луче-вая кость запястья;
6-7—первая, вторая, третья и четвертая кости дистального ряда за-пястья;
8—сесамовидная кость;
I,II,III,IV,V—кости пясти;
9—волярные сесамо-видные кости;
10—дорсальные сесамовидные кости.

собой примерно равные по длине. Проксимальные эпифизы всех костей пясти несут суставные поверхности и соединяются между собой суставами.

Кости пальцев кисти

Кости пальцев — ossa digitorum **(рис. 26, 27).** На грудной конечности собаки имеется пять пальцев. Из них только первый висячий и содержит в своем остове две фаланги — вторую и третью. Видимо первая фаланга сливается в период эмбрионального развития с первой пястной костью в одно образование.

Из основных пальцев третий и четвертый длиннее второго и пятого. При этом каждый из них имеет аналогичное строение и состоит из *трех фаланг и сесамовидных костей первой фаланги: одной дорсальной и двух волярных.* Сесамовидных костей третьей фаланги, существующих у других животных, у собаки нет.

Проксимальная фаланга – phalanx proximalis (os compedale) – представляет собой типичную трубчатую кость с проксимальным и дистальным эпифизами и заключенным между ними диафизом. *Проксимальный эпифиз* или *основание проксимальной фаланги — basis phalangis proximalis* — имеет неглубокую *суставную ямку — fovea articularis* — с сагиттальным желобом почти посередине. *Тело первой фаланги — corpus phalangis proximalis* — короткое, но все же значительно длиннее второй фаланги, в дистальном направлении становится уже и тоньше. Его спинковая поверхность выпуклая, а волярная — более плоская и несет две шероховатости, являющиеся местом прикрепления волярных связок пястно-фалангового сустава.

Дистальный эпифиз или *головка первой фаланги — caput phalangis proximalis* — в виде валика с желобом почти посередине. По бокам от желоба располагаются суставные поверхности, из которых медиальная несколько большая. На латеральной и медиальной поверхностях головки имеются связочные ямки и бугорки.

Средняя фаланга — phalangs media (os coronale) — является уменьшенной копией первой фаланги. *Проксимальный эпифиз* или *основание средней фаланги — basis phalangis mediae* — несет две *суставные ямки — fovea articularis*, разделенные пологим гребнем. На дорсальной поверхности в проксимальной части развит *разгибательный отросток — processus extensorius*, которому с волярной поверхности соответствует *сгибательная шероховатость — tuberositas flexoria.* Укороченное тело кости имеет незначительно выпуклую дорсальную поверхность и несколько вогнутую — волярную. *Дистальный эпифиз* или *головка средней фаланги — caput phalangis mediae* — имеет такое же строение, как у проксимальной фаланги.

Третья фаланга (когтевая кость) — phalangs tertia (os unguiculare) — имеет своеобразную форму: проксимальный конец ее расширен и несет на себе суставную поверхность для соединения со второй фалангой. По краю суставной поверхности возвышается *когтевой гребень — crista unguicularis*, ограничивающий дистально *когтевой желобок — sulcus unguicularis.*

С волярной поверхности на когтевом гребне выступает *когтевой бугорок — tuberculum unguicularis*, служащий точкой прикрепления сухожилия глубокого сгибателя пальцев. С дорсальной поверхности на когтевом гребне различают *когтевой отросток — processus unguicularis*, для закрепления мышц разгибателей суставов пальцев. В дистальном направлении когтевая кость заканчивается *верхушкой — apex.*

С волярной поверхности сустава первой фаланги располагаются по две ***пальмарные сесамовидные кости — ossa sesamoideae palmares***, а с его дорсальной поверхности — по одной ***дорсальной сесамовидной кости — os sesamoidea dorsalis.***

Кости тазовой конечности

Кости тазовой конечности — ossa membri pelvini — включают в себя *пояс тазовой конечности — cingulum membri pelvini*, состоящий из трех парных костей — подвздошной, лонной и седалищной, объединенных в правую и левую *безымянные кости — ossa coxae (innominata)*. Правая и левая безымянные кости вместе с крестцовой костью образуют *таз — pelvis*, служащий остовом тазовой полости и связью свободной конечности с туловищем. *Кости свободного отдела конечности — ossa extremitatis pelvini liberi* — состоят из бедренной кости, костей голени и костей стопы. Последние включают в себя кости заплюсны, кости плюсны и кости пальцев. Всего в состав тазовой конечности входит 45 костей.

Пояс костей тазовой конечности

Подвздошная кость — os ilium **(рис. 28, 29)** — самая большая кость тазового пояса, располагается краниодорсально и подразделяется на округлое ***тело кости — corpus ossis ilii*** — и ***широкое крыло — ala ossis ilii***. На крыле рельефно выделяются две поверхности: *ягодичная (наружная) — facies glutea*, слегка вогнутая, служащая местом прикрепления ягодичных мышц, и разделенная *ягодичной линией — linea gluteae* — на вентролатеральную и дорсомедиальную площадки.

Внутренняя или крестцово-тазовая поверхность — *facies sacropelvina* — несколько выпуклая и разделена дуговой *линией — linea arcuata* — на каудомедиальную шероховатую суставную часть, несущую *ушковидную поверхность — facies auricularis* — для соединения в сустав с крылом крестцовой кости и дорсо-латеральную гладкую *подвздошную поверхность— facies il-*

Рис. 28. Тазовая кость.

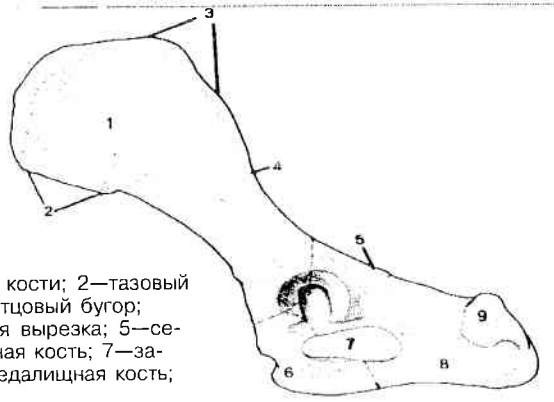

1—крыло подвздошной кости; 2—тазовый бугор (маклок); 3—крестцовый бугор; 4—большая седалищная вырезка; 5—седалищная ость; 6—лонная кость; 7—запертое отверстие; 8—седалищная кость; 9—седалищный бугор.

iacum, где берет начало подвздошная мышца.

Ягодичная и крестцово-тазовая поверхности в краниодорсальном направлении сходятся в *подвздо-шном гребне — crista iliaca*. Он дугообразно выпуклый и служит начальной точкой прикрепления многих дорсальных мышц позвоночного столба. Медиально гребень заканчивается *крестцовым бугром — tuber sacrale*, а латерально переходит в латеральный *подвздошный бугор (маклок) — tuber coxae*. Последний имеет у собаки вид гребня, направленного вентрокаудально с закругленным концом.

Крыло подвздошной кости каудовентрально переходит в столбиковое тело, на внутренней (тазовой) поверхости которого от ушковидной поверхности дистально тянется *подвздошно-лонный гребень — crista iliopectinea*, служащий границей входа в тазовую полость со стороны брюшной полости. В средней части его хода располагается *бугорок малой поясничной мышцы — tuberculum m. psoas minoris*, где оканчивается одноименная мышца.

Тело подвздошной кости продолжается каудовентрально и принимает участие в формировании *суставной впадины — acetabulum*.

С дорсальной поверхности подвздошной кости, начиная от ее крыла, располагается *большая седалищная вырезка — incisura ischiadica major*, еще каудальнее переходящая в *седалищную ость — spina ischiadica* — и оканчивающаяся уже на седалищной кости *малой седалищной вырезкой — incisura ischiadica minor*. Как первая, так и последняя вместе с крестцово-седалищной связкой принимают участие в образовании *краниального и каудального ягодичных отверстий — foramen glutea cranialis et caudalis*. Через последние к ягодичной группе мышц проходят сосуды и нервы.

Лонная кость — os pubis **(рис. 27, 28)** — является вентральным звеном пояса костей тазовой конечности. Она представлена двумя ветвями. ***Краниальная (впадинная) ветвь — ramus cranialis ossis pubis*** — лежит поперек таза, ограничивает вход в тазовую полость с вентральной стороны, а латерально принимает участие в образовании суставной впадины. Правая и левая одноименные кости соединяются по *тазовому шву — symphysis pelvis* — и у места их сращения у самцов образуется *лонный бугорок — tuberculum pubicum*.

Краниальный край правой и левой лонных костей несет ряд неровностей и называется *гребень лонной кости — pecten ossis pubis*, а небольшое утолщение, находящееся на границе столбикового тела подвздошной кости и впадинной ветви лонной кости, называется *подвздошно-лонным возвышением — eminentia iliopubica*.

Каудальная (шовная) ветвь — ramus caudalis ossis pubis — лежит в средней сагиттальной плоскости и соединяется швом с одноименной ветвью противоположной стороны. В каудальном направлении она соединяется с

Рис. 29. Тазовые кости.

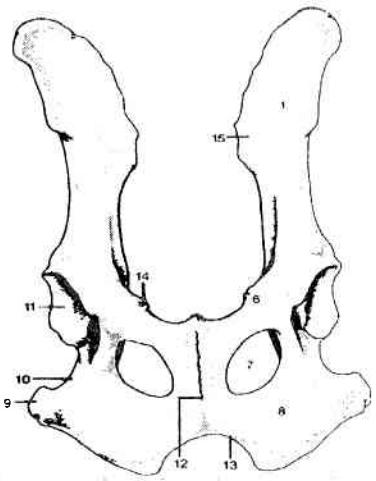

1—крыло подвздошной кости; 6—лонная кость; 7—запертое отверстие; 8—седалищная дуга; 9—седалищный бугор; 10—малая седалищная вырезка; 11—суставная впадина; 12—тазовый шов; 13—седалищная дуга; 14—подвздошно-лонное возвышение; 15—ушко-видная суставная поверхность.

шовной ветвью седалищной кости, а латеральным краем принимает участие в образовании *запертого отверстия — foramen obturatum*.

Седалищная кость — os ischii **(рис. 27, 28)** — располагается в вентральном звене пояса и формирует вентральную стенку тазовой полости. На ней различают ***тело кости (или пластинку) — corpus ossis ischii (tubula ossis ischii)*** и две ветви. Медиальная из них соединяется с одноименной ветвью противоположной стороны и называется ***шовной — ramus symphisis***, а вторая — направлена дорсокаудально, принимает участие в формировании запертого отверстия и получила название ***впадинной — ramus obturatum***.

Каудальный край правой и левой седалищных костей дугообразно вырезан, в связи с чем и называется *седалищной дугой — arcus ischiadicus*. Дорсокаудально седалищная кость заканчивается *одноименными буграми — tuber ischiadicum*.

Подвздошная, лонная и седалищная кости срастаются, образуя *суставную впадину — acetabulum*. Она представляет собой достаточно глубокую ямку, имеющую полушаровидную форму. Однако не вся ее поверхность покрыта гиалиновым суставным хрящом. Последний в виде широкой полосы охватывает ее с краниальной, каудальной и дорсальной поверхностей так, что на дне ямки и вентральной ее части хряща нет.

Обе тазовые кости, крестец и первые хвостовые позвонки образуют костный *таз — pelvis*. Последний имеет форму конуса, суживающегося в каудальном направлении. Его дорсальную стенку образуют крестец и первые хвостовые позвонки; вентральную стенку, или дно, составляют лонные и седалищные кости, объединенные тазовым швом; а боковые стенки — тела двух подвздошных костей, правая и левая седалищные ости.

Вход в тазовую полость — apertura pelvis cranialis — ограничен дорсально мысом крестцовой кости, латерально — краями столбикового тела подвздошных костей и лонным гребнем — вентрально, формирующими *пограничную линию — linea terminalis*.

В каудальном направлении располагается ***выход из тазовой полости — apertura pelvis caudalis***, ограниченный дорсально первыми хвостовыми позвонками, латерально — крестцово-седалищными связками и вентрально — седалищной дугой и седалищными буграми.

Для характеристики тазовой полости как родовых путей существует несколько измерений, из которых главными являются:

1) *Вентральный диаметр входа в таз, или коньюгата — conjugata*. Это прямая, соединяющая мыс крестцовой кости и краниальную точку тазового шва;

2) *Поперчный диаметр таза — diameter transversa* — это расстояние между бугорками малой поясничной мышцы;

3) *Вертикальный диаметр таза — diameter verticalis* — это прямая, соединяющая краниальную кромку тазового шва с третьим крестцовым позвонком, то есть наименьшая высота тазовой полости;

4) *Средний диаметр тазовой полости — diameter medium* — прямая линия, соединяющая средние участки обеих седалищных остей;

5) *Диаметр выхода из тазовой полости — diameter caudalis* — это прямая, проведенная между дорсальными концами седалищных бугров.

Ось таза — axis pelvis — идет медианно вдоль тазовой полости на равном расстоянии от всех симметричных точек дна, стенки и свода таза. Чем она короче и прямее, тем легче протекают роды.

У собаки достаточно хорошо развит половой диморфизм костей таза. Все высотные и поперечные промеры тазовой полости у самок больше, чем у самцов, а выступы, гребни и бугры достоверно меньшие.

Кости свободного отдела тазовой конечности

К *костям свободной тазовой конечности — ossa extremitatis pelvini liberi* — относятся бедренная кость, кости голени, кости заплюсны, кости плюсны и кости пальцев. Кроме того, с бедренной костью и связками с костями голени соединяется самая большая сесамовидная кость — коленная чашка.

Бедренная кость

Бедренная кость — os femoris **(рис. 30)** — самая крупная трубчатая кость, служащая главным рычагом в локомоции. У собаки она имеет S-образный изгиб с выпуклостью в краниальном направлении. Проксимальным концом бедренная кость соединяется с тазовой костью в тазобедренный сустав, а дистальным — с костями голени и коленной чашкой в сложный коленный сустав. Бедренная кость является точкой приложения сил очень мощных мышц тазобедренного и коленного суставов, в связи с чем отростки, бугры и шероховатости на ней хорошо

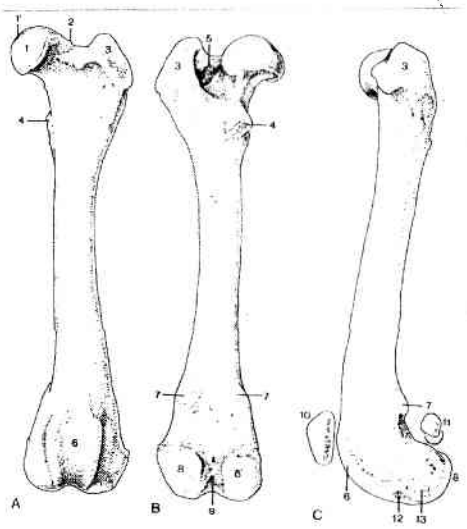

Рис. 30. Бедренная кость (А—краниальная, В—кудальная, С—латеральная поверхности)

1—головка; 2—шейка;
3—большой вертел;
4—малый вертел;
5—вертлужная ямка;
6—блок коленной чашки;
7—надмыщелковая шероховатость;
8,8'—латеральный и медиальный мыщелки;
9—межмыщелковая ямка;
10—коленная чашка;
11—сесамовидные кости;
12—разгибательная ямка;
13—подколенная ямка.

развиты и рельефно контурированы.

На бедренной кости (как на типичной трубчатой) различают ***тело — corpus ossis femoris — и два эпифиза — проксимальный и дистальный — epiphysis proximalis et distalis.***

Проксимальный конец кости несет полушаровидную *головку бедренной кости — caput ossis femoris,* обращенную медиально, несущую на вершине *ямку головки — fossa capitis,* для закрепления круглой связки. Почти вся она покрыта гиалиновым хрящом: лишь с медиальной стороны от ямки головки по направлению к шейке бедра тянется шероховатая поверхность, не участвующая в образовании тазобедренного сустава.

Головка бедренной кости достаточно четко отграничена от тела *шейкой бедренной кости — collum ossis femoris.* Латерально от головки и шейки бедра возвышается *большой вертел — trochanter major.* Его латеральная поверхность бугорчатая и служит местом прикрепления ягодичных мышц — сильных разгибателей сустава. От большого вертела дистально и несколько медиальнее простирается *межвертлужный гребень — crista intertrochanterica* — ограничивающий глубокую *вертлужную ямку — fossa trochanterica,* служащую местом прикрепления мышц, вращающих бедро вокруг продольной оси.

Дистальнее шейки бедра с медиальной поверхности и уже на теле кости располагается *малый вертел — trochanter minor.*

Шероховатая линия, проходящая вдоль границы медиальной и каудальной поверхности бедренной кости от малого вертела до медиального мыщелка называется *медиальной губой — labium mediale.* От большого вертела до латерального мыщелка, также в виде шероховатой линии, проходит *латеральная губа — labium laterale.* Вблизи медиального мыщелка медиальная губа оканчивается *плантарной шероховатостью — tuberositas plantaris.* Латеральная губа, не достигая латерального мыщелка, оканчивается *плантарным бугорком — tuberculum plantaris.* На границе между проксимальной и средней третями латеральной губы находится *питающее отверстие — foramen nutritium.*

Дистальный сильно утолщенный *эпифиз* бедренной кости характеризуется наличием двух *суставных мыщелков — condylus lateralis et medialis.* Они отделенны друг от друга глубокой *межмыщелковой ямкой — fossa intercondylaris,* на дне которой располагаются углубления для прикрепления крестовидной связки. По бокам мыщелки несут неровные выступы — *латеральный и медиальный надмыщелки — epycondylus lateralis et medialis;* к ним прикрепляются боковые связки коленного сустава.

На боковой поверхности латерального надмыщелка лежат две ямки: большая *разгибательная ямка — fossa extensoria* — для разгибателей пальцев и третьей малоберцовой мышцы находится на границе между мыщелком и блоковым гребнем; и меньшая — *ямка подколенной мышцы — fossa m. paplitei,* для прикрепления одноименной мышцы, лежит на латеральной поверхности латерального мыщелка.

Суставная поверхность мыщелков в дорсокраниальном направлении суживается и переходит в *блок бедренной кости — trochlea ossis femoris.* Он имеет вид сагиттального желоба, ограниченного латеральным и медиальным блоковыми гребнями. Из них медиальный выдается в сторону тела кости и несколько утолщен. По этому желобу скользит во время движения коленная чашка, а во время покоя она заходит на медиальный гребень и удерживается на нем благодаря наличию специальной площадки. Дистально под латеральным гребнем блока располагается упомянутая выше *разгибательная ямка.*

На каудальной поверхности над мыщелками бедренной кости имеется по суставной ямке для сесамовидных костей, вправленных в начало икроножной мышцы.

Коленная чашка — patella **(рис. 30)** — крупная сесамовидная кость, по типу строения короткая, асимметричная, а по происхождению — окостеневшая часть сухожилия четырехглавой мышцы бедра. У собаки она имеет бобовидную форму. На ней различают каудальную вогнутую *суставную*

поверхность — facies articularis, покрытую гиалиновым хрящом; несколько расширенное и направленное проксимально *основание — basis patellae;* и дистальный конец — *верхушку — apex patellae.* Краниальная поверхность коленной чашки дугообразно изогнута вперед и служит для прикрепления четырехглавой мышцы бедра.

Скелет голени

Скелет голени — skeleton cruris **(рис. 31)** — представлен большой берцовой и малой берцовой костями.

Большая берцовая кость — os tibia — длинная трубчатая кость трехгранной формы у проксимального эпифиза и поперечно-овальная — у ее дистального конца. Проксимальный эпифиз кости сильно расширен и вместе с бедренной костью и коленной чашкой формирует сложный коленный сустав, а дистальный эпифиз соединяется с проксимальным рядом костей заплюсны в сложный заплюсневый (скакательный) сустав.

Рис. 31. Скелет голени.
А—латеральная; В—медиальная и С—каудальная поверхности.

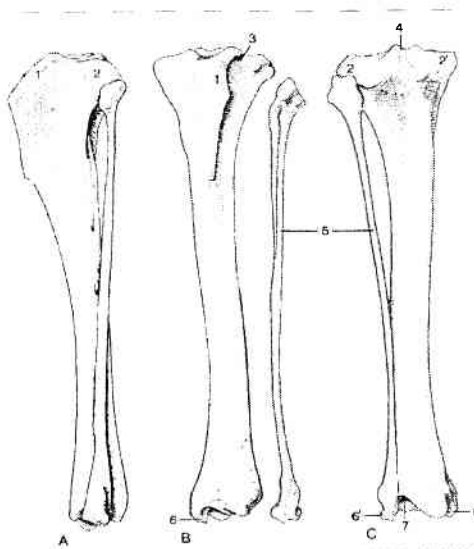

1—шероховатость большой берцовой кости;
2,2'—латеральный и медиальный мыщелки;
3—разгибательный желоб;
4—межмыщелковое возвышение;
5—малая берцовая кость;
6,6'—медиальная латеральная лодыжки;
7—блок.

Проксимальный эпифиз большой берцовой кости — epiphysis proximalis — значительно расширен за счет *латерального и медиального мыщелков — condylus lateralis et medialis* — с несколько вогнутой *медиальной* и выпуклой *латеральной суставными поверхностями — facies articularis proximalis lateralis et medialis.* Последние в сагиттальной плоскости разделены *межмыщелковым возвышением — eminentia intercondylaris* — представленным невысокими заостренными *латеральным и медиальным межмыщелковыми бугорками — tuberculi intercondylares lateralis et medialis.* Между двумя бугорками этого возвышения располагается связочная ямка для закрепления крестовидной связки коленного сустава.

С каудальной поверхности оба мыщелка отделены друг от друга *подколенной вырезкой — incisura poplitea*, а с краниальной поверхности, наоборот, имеется сильно развитое *шероховатое утолщение — tuberositas tibiae.* От него в сторону тела кости и дистально опускается, постепенно сходя на нет, *гребень большой берцовой кости — crista tibiae.* Свободным концом гребень несколько загнут латерально, формируя *разгибательный желоб — sulcus extensorius*, через который проходит длинный разгибатель суставов пальцев.

Тело большой берцовой кости — corpus tibiae — в проксимальной части имеет трехгранную форму, благодаря наличию указанного выше гребня. Последний делит краниальную поверхность кости на вогнутую латеральную и плоскую медиальную части. При этом латеральный и медиальный ее края отграничивают более плоскую каудальную поверхность, несущую в проксимальной части *шероховатость большой берцовой кости — tuberositas tibiae.*

Дистальный эпифиз большой берцовой кости незначительно расширен по сравнению со средней частью тела и несет на себе *блок большой берцовой кости — cochlea tibiae* — с двумя почти сагиттальными желобами, разделенными гребнем. С медиальной стороны блока выдается *медиальная лодыжка — malleolus medialis*, служащая медиальным бугром для закрепления боковых связок скакательного сустава.

Латеральный мыщелок большой берцовой кости несколько оттянут латерально и на боковой поверхности несет ямку для соединения с ***малой берцовой костью — fibula, s. perone.*** Проксимальный конец последней несколько расширен и называется *головкой — caput fibulae.* В дистальном направлении от нее простирается истонченное *тело малой берцовой кости — corpus fibulae.*

У собаки проксимальная часть малоберцовой кости столбикообразная, а дистальная — пластинчатая. Между обеими костями голени в их проксимальной половине остается обширное *межкостное пространство — spatium interosseum.* Дистальная половина малой берцовой кости срастается с большой берцовой, лишь ее нижний конец совершенно отделен, образуя на боковой поверхности дистального эпифиза *латеральную лодыжку — malleolus lateralis.*

Скелет стопы

Скелет стопы — skeleton pedis **(рис. 32, 33)** —включает в себя кости заплюсны, расположенные в три ряда; кости плюсны, представленные четырьмя костями, и кости пальцев, состоящие из трех фаланг и сесамовидных костей.

Кости заплюсны

Кости заплюсны — ossa tarsi **(рис. 32, 33)** — состоят из трех рядов коротких губчатых костей. Проксимальный ряд содержит две крупные кости, средний ряд сохранил лишь одну кость, а дистальный ряд содержит четыре кости, из которых латеральная достигает значительных размеров. В целом кости заплюсны формируют четырехгранную призму с рядом выступов, особенно развитых в проксимальном ряду.

В проксимальном ряду заплюсны наибольших размеров достигает ***пяточная кость — os calcaneus (os calcis).*** Она занимает латероплантарное положение и несколькими *суставными фасетками (суставные поверхности таранной кости — facies articulares talares; суставная поверхность кубовидной кости — facies articularis cuboidalis; суставная поверхность лодыжки — facies articularis malleolaris)* соединяется с таранной костью и дистально — с четвертой заплюсневой костью.

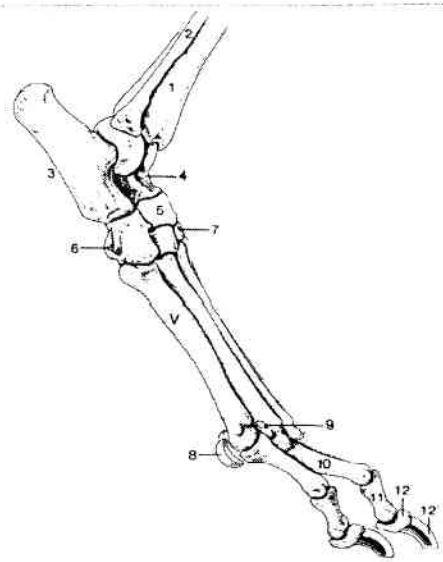

Рис. 32. Кости стопы (латеральная поверхность).

1—большая берцовая кость;
2—малая берцовая кость;
3—пяточная кость;
4—таранная кость;
5—центральная кость заплюсны;
6—заплюсневый желоб;
7—первая, вторая и третья заплюсневые кости дистального ряда;
8—плантарные сесамовидные кости;
9—дорсальные сесамовидные кости;
10—первая фаланга;
11—вторая фаланга;
12,12'—третья фаланга.

От тела пяточной кости в дорсоплантарном направлении резко выступает *пяточный отросток — processus calcaneus*, оканчивающийся значительным утолщением в виде *пяточного бугра — tuber calcanei*. Последний несет желоб, через который перебрасывается сухожилие поверхностного сгибателя пальцев. Каудомедиальный участок тела налегает на таранную кость и называется *держатель таранной кости — sustentaculum tali,* а его несколько вогнутая каудальная поверхность является сухожильным *желобом длинного сгибателя большого пальца — sulcus tendinis m. flex. digiti I (hallucis) longi*. Выступающий же вперед в виде крючка отросток, прилежащий к блоку таранной кости, называется *блоковым — processus cochlearis.*

Таранная кость — os talus **(рис. 32, 33)** — на проксимальной поверхности имеет несколько скошенный *блок таранной кости — trochlea tali*, состоящий из медиального и латерального гребней полулунной формы, разделенных широким и глубоким желобом. Блок служит для соединения с костями голени в скакательный сустав. Дистальная часть кости имеет почти плоскую суставную поверхность, называемую *головкой таранной кости — caput tali* — для соединения с центральной костью заплюсны. Головка отделена от блока хорошо выраженной *шейкой таранной кости — collum tali. На медиальной поверхности кости выделяется* неровная поверхность для закрепления боковых связок скакательного сустава.

В центральном ряду располагается лишь одна ***центральная кость заплюсны (ладьевидная кость) — os tarsi centrale (os naviculare)***. Она имеет ковшеобразную форму с проксимальной ямкообразной фасеткой для головки таранной кости. На дистальной поверхности рядом лежат три суставные поверхности: самая маленькая медиальная — для соединения в сустав с первой заплюсневой костью; средняя по площади и расположенная медиальнее — для соединения со второй костью заплюсны; и самая большая по площади, занимающая латеральную часть дистальной поверхности кости — для соединения с третьей заплюсневой костью.

В дистальном ряду заплюсны имеется четыре кости. ***Первая заплюсневая кость (медиальная клиновидная кость) — os tarsale I (os cuneiforme mediale)*** — первая кость, лежащая с медиальной и несколько с плантарной стороны. Она плоская и имеет сапожковидную форму. ***Вторая***

заплюсневая кость (промежуточная клиновидная кость) — os tarsale II (os cuneiforme intermedium) клиновидной формы, основанием обращена плантарно. Проксимально она соединяется с центральной, а дистально — со второй плюсневой костями.

Третья заплюсневая кость (латеральная клиновидная кость) — os tarsale III (os cunieforme laterale) — имеет треугольную форму с выступающим плантарно округлым отростком. Ее проксимальная и дистальная суставные поверхности почти плоские и соединяются соответственно с таранной и третьей плюсневой костями.

Четвертая заплюсневая кость (кубовидная кость) — os tarsale IV (os cuboideum) — представляет собой кость кубовидной формы, вытянутую проксимодистально. Ее проксимальная суставная поверхность для соединения с пяточной костью почти плоская. Дистальная часть кости несет две плоские рядом лежащие суставные поверхности для соеди-нения с четвертой и пятой плюсневыми костями. С плантарной поверхности четвертая заплюсневая кость несет относительно крупный бугор с латеральным желобом, а с латеральной поверхности — небольшой пуговчатый отросток. Между указанными тремя костями проходит *заплюсневый канал — canalis tarsalis* — проводящий кровеносные сосуды и нервы с дорсальной на плантарную поверхность заплюсны.

Кости плюсны

Кости плюсны — ossa metatarsalia **(рис. 32, 33)** — характеризуются сильным развитием второй, третьей, четвертой и пятой по счету костей, при этом первая представлена в виде рудимента, имеет клиновидную форму и длину не более 1 см. Таким образом, развитие здесь костей точно такое же, как и в области пясти.

Рис. 33. Кости стопы (дорсальная поверхность)

3—пяточная кость;
3'—держатель таранной кости;
4—таранная кость;
5—центральная кость заплюсны;
7–6—первая, вторая, третья и четвертая кости заплюсны;
I, II, III, IV и V—кости плюсны;
8—плантарные сесамовидные кости;
9—дорсальныесесамовидные кости.

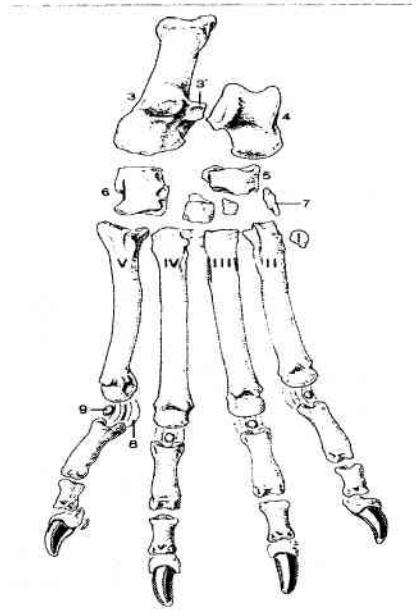

***Вторая (третья, четвертая, пятая) плюсневая кость — os metatarsale secundum* (III, IV, V)** — представляет собой относи-тельно длинную трубчатую кость с незначительными утолщениями проксимального и дистального эпифиза. На проксимальном эпифизе имеется плоская сустав-ная поверхность для сочленения с заплюсневыми костями. С пла-нтарной поверхности все плюсневые кости имеют короткие утолщенные отростки, а их соприкасающиеся части снабжены суставными поверхностями.

Дистальные эпифизы плюсневых костей собаки построены как и у пястных костей. При этом важно отметить, что плюсневые кости длиннее и округлее пястных костей и сильно сжаты по бокам.

Кости пальцев стопы

Кости пальцев стопы — ossa digitorum pedis **(рис. 32, 33)** — построены в точности по тому же принципу, что и на грудной конечности. Незначительные отличия заключаются в следующем: первая фаланга пальцев стопы несколько уже и тоньше; вторая фаланга не так широка, как на пальце грудной конечности, а третья фаланга более длинная, чем на грудной конечности.

Дорсальные (одиночные) и плантарные (парные) сесамовидные кости суставов первых фаланг короче, но толще, чем на грудной конечности.

СИНДЕСМОЛОГИЯ

Скелет представляет собой систему рычагов движения и опоры, одновременно формируя полости и являясь защитой для мягких тканей тела. В связи с этим возникает необходимость в разных способах соединения частей скелета между собой и, возникновения не менее разнообразных суставных поверхностей. Это анатомическое разнообразие детерминировано двумя факторами: потребностью в прочности и неподвижности или, наоборот, в обеспечении максимальной подвижности соединяющихся костей. То есть, анатомическое разнообразие соединений костей определяется физиологическими потребностями или определяет их, что характеризуется причинно-следственными отношенями морфологии и физиологии.

С анатомической точки зрения все соединения костей можно подразделить на два типа — прерывные и непрерывные.

Прерывный тип соединения костей

Прерывный (синовиальный) тип соединения костей — diartrosis, s. junctura synovialis — или сустав — articulatio (греч. arthroon — сустав) **(рис. 34–42)** — это филогенетически наиболее поздний тип соединения костей, появившийся лишь у наземных животных и отличающийся наиболее совершенным строением и повышенной свободой движения, т. е. смещения двух или нескольких костей по отношению друг к другу, а также многообразием такого смещения. Существенным отличием прерывного соединения является разобщенность (расчлененность) соединяющихся косетй и наличием щелевидного межкостного пространства. С учетом этого прерывные соединения получили название ***сочленения — диартрозы — diartrosis,*** что означает

"соединение отдельных членов" — костей. Большинство суставов имеет, как правило, вид более или менее выраженного угла, в котором различают ***вершину, костные лучи и угол*** сустава.

Рис. 34. Строение сустава.

1—полость сустава;
2—синовиальная оболочка;
3—суставной хрящ;
4—фиброзная оболочка капсулы;
5—надкостница;
6—компактное вещество кости.

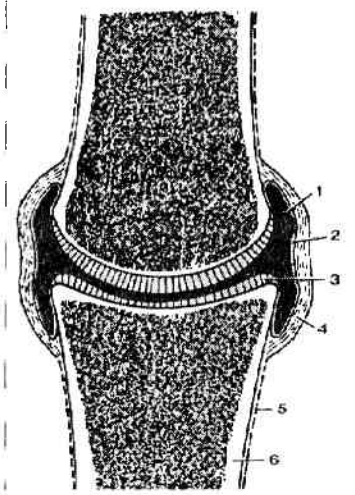

Вершина сустава — apex articularis — обычно хорошо проявлена либо в виде крупного бугра, либо в виде отдельной косточки (коленная чашка). Имеются суставы и без ясно выраженной вершины (височно-нижнечелюстной, межпозво-ночные и т.д.).

Костные лучи — radius articularis — это кости, участвующие в образовании сустава.

Угол сустава — angulus articularis — это пространство между костными лучами. При этом в суставах с ясно выраженной вершиной костные лучи при разгибании стремятся достичь развернутого угла — 180°, в то время как в суставах с нечеткой вершиной такое возможно (запястный сустав, суставы пальцев) и даже наблюдается переразгибание (сверх 180°), т.е. осуществляется дорсальная флексия.

Рис. 35. Строение суставов. А—сложный сустав с суставным диском; В—сустав с менисками.

1—компактное вещество кости;
2—надкостница; 3—фиброзная оболочка суставной капсулы;
4—синовиальная оболочка суставной капсулы;
5—суставной диск;
6—суставной мениск;
7—полость сустава.

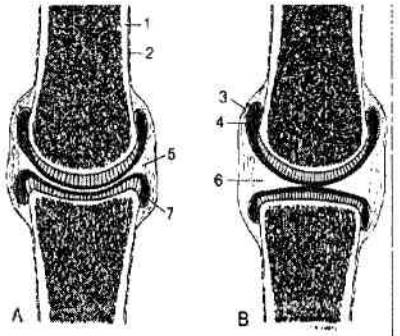

Рис. 36. Плоский сустав.

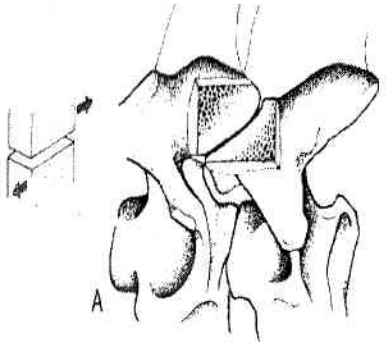

Рис. 37. Блоковый сустав. 1—сустав первой фаланги.

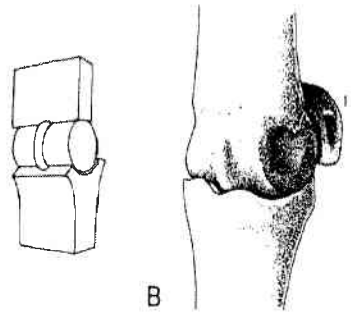

Анатомическое строение суставов. По анатомическому строению суставы характеризуются наличием: 1) суставных поверхностей; 2) суставной капсулы и 3) суставной полости, заполненной суставной жидкостью.

Суставные поверхности — facies articularis — расположены на эпифизах костей и представляют собой различные по форме и размеру гладкие площадки, окруженные и отделенные от кости невысокими ***краевыми гребешками — crista marginalis.*** Суставные поверхности могут покрывать головки, ямки, отростки, блоки, мыщелки и впадины соединяющихся костей. Если суставные поверхности соединяющихся костей соответствуют друг другу (ямка—головка, блок—блоковидная впадина), то они называются *подобными* или ***конгруэнтными.*** Реже суставы образуются несоответствующими ***инконгруэнтными*** поверх-ностями соединяющихся костей. При этом усиливаются пружинящие свойства гиалиновых хрящей, покрывающих суставные поверхности, но затрудняется движение. Поэтому в таких суставах для выравнивания поверхностей имеются хрящевые пластинки — ***диски — discus articularis*** — или ***мениски — meniscus articularis.***

Суставные поверхности покрыты слоем очень гладкого ***суставного хряща — cartilago articularis.*** По гистологическому строению — это ***гиалиновый хрящ — cartilago hyalini.*** Он не имеет надхрящницы, лишен волокон, полупрозрачен и по внешнему виду напоминает голубоватое стекло. В нем отсутствуют кровеносные и лимфатические сосуды, а питание осуществляется диффузно из синовиальной жидкости. Хрящевое покрытие имеет разную толщину в зависимости от испытываемых нагрузок — в среднем толщина его составляет 0,5—1,2 мм.

Рис. 38. Вращательный сустав.

2—гребень эпистрофея;
3—дорсальная дужка атланта;
4—зуб;
5—вентральная дужка атланта.

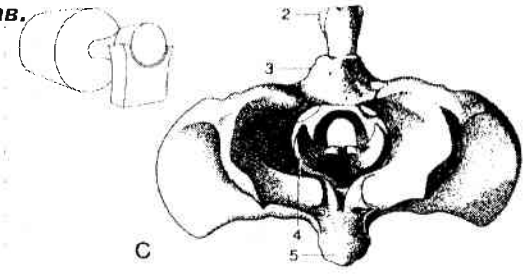

Суставная капсула — capsula articularis — прикрепляется по краю суставной поверхности сочленяющихся костей, прочно срастается с надкостницей, образуя замкнутую щелевидную *суставную полость — cavum articularis*, заполненную небольшим количеством суставной жидкости *синовии — synovia*. Последняя выполняет различные функции; смазывает суставные поверхности суставных хрящей, уменьшая трение между ними, выполняет термообменную функцию и служит средой для обменных процессов.

Капсула состоит из двух оболочек — ***наружной фиброзной,*** являющейся переходом фиброзного слоя надкостницы с одной кости на другую и придающего ей прочность: в результате местного утолщения она образует добавочные связки. Вторая — ***внутренняя оболочка — синовиальная***, состоит из собственного синовиального волокнистого слоя и прерывистого слоя синовиальных клеток — фагоцитирующих и секретирующих. Кроме того, она имеет многочисленные *синовиальные ворсинки — villi sinoviales* — и может образовывать складки, богатые кровеносными сосудами и нервами. Синовиальная оболочка способна синтезировать внутрисуставную жидкость, играющую важную роль в обмене веществ *суставных хрящей*.

На отдельных суставах капсула может образовывать выпячивания или выпоротки, иногда сообщающиеся с полостями слизистых синовиальных подсвязочных или подсухожильных бурс и (или) синовиальных влагалищ.

Рис. 39. Мыщелковый сустав. (коленный сустав)

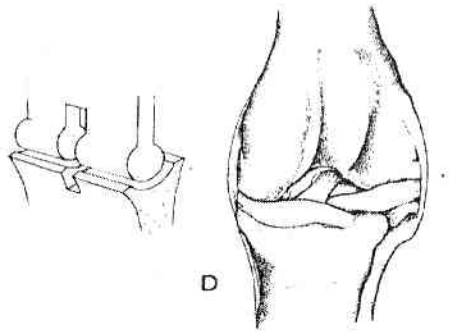

Добавочные или вспомогательные связки образуются наружной фиброзной оболочкой суставной капсулы. Если такие связки располагаются латерально и медиально по концам оси движения в суставе, то их называют *боковыми связками — ligamentum collaterale laterale et mediale.* Они скрепляют кости и ограничивают движение в суставе. Если же добавочные связки располагаются перпендикулярно к оси движения (на его сгибательной или разгибательной поверхности), то они ограничивают размах движения в суставе. Такими являются волярные связки кисти и плантарные связки стопы.

Только в двух суставах добавочные связки располагаются не на концах осей движения, а внутри суставной полости и покрыты синовиальной оболочкой — это круглая связка тазобедренного и крестовидная связка коленного суставов.

От добавочных связок следует отличать специальные связки сесамовидных костей и коленной чашки. Они относятся к вспомогательным органам мышц, хотя и описываются при соответствующих суставах.

Суставные поверхности костей крайне разнообразны по форме, что полностью зависит от характера движения в суставе и одновременно определяет его. В связи с вышесказанным суставы дифференцируются на пять типов: *одноосные, двухосные, многоосные, комбинированные и скользящие.*

В ***одноосных суставах*** движение происходит вокруг одной оси. По форме суставной поверхности они могут быть блоковидные, мыщелковые и цилиндрические.

Блоковидный сустав — ginglymus — образуется частью блока одной кости и соответствующей ему поверхности другой. Ось движения проходит вдоль блока через его центр. Если в суставе боковые движения невозможны, то его называют *совершенным гинглимом* (коленный сустав). Если же в согнутом состоянии в суставе допускаются боковые качательные движения (запястный

и пальцевые суставы) то он называется *несовершенным гинглимом.*

Мыщелковый сустав — articulatio condylaris — характеризуется движением не только в плоскости, перпендикулярной оси, как в гинглиме, но одновременно и поступательным — вдоль оси. К такому типу относится берцово-

Рис. 40. Сферический сустав.

6—лучевая кость;
7—локтевая кость;
8—проксимальный ряд костей запястья.

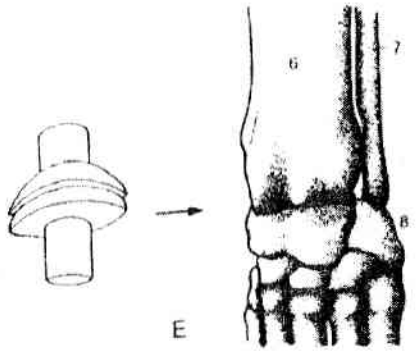

таранный сустав.

Цилиндрический сустав — articulatio trochoidea — определяется тем, что его суставные поверхности находятся на кости сбоку и движение в суставе возможно только вокруг оси, проходящей вдоль кости. Такое вращательное движение возможно в атлантоосевом суставе — между атлантом и зубом эпистрофея.

В ***двухосных суставах*** движение происходит по двум взаимно перпендикулярным осям, а по строению суставной поверхности они называются *эллипсовидными суставами — articulatio ellipsoidea*. В таких суставах суставная поверхность на одной кости имеет форму эллипса, а на другой — соответствующую ему ямку. Таков, например, затылочноатлантный сустав. К двухосным относятся и *седловидные суставы — articulatio sellaris*, — имеющие соответствующие суставные поверхности, лежащие перпендикулярно друг другу.

В ***многоосных суставах*** движение возможно по бесконечному числу осей,

Рис. 41. Седловидный сустав.

так как суставная поверхность на одной кости имеет форму шара, а на другой — соответствующую ему ямку (плечевой и тазобедренный суставы). В связи с особенностями строения суставных поверхностей такие суставы называются *шаровидными (чашеобразными) — articulatio spheroidea (cotilica)*.

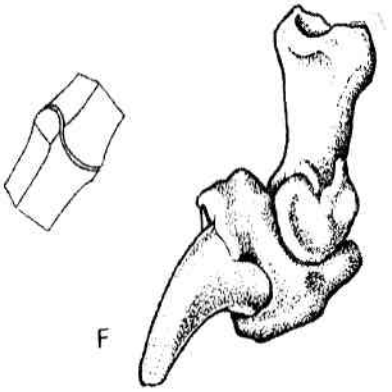

В ***плоских (тугих) суставах*** — *articulatio plana* — суставные поверхности сочленяющихся костей почти плоские, а движение в них крайне ограничено. К ним, например, можно отнести запястнопястный и заплюсноплюсневый суставы.

В ***комбинированных суставах***, благодаря наличию разно-направленных суставных поверхностей на одной кости, возможны различные по направлениям движения, как, например, в парных суставах челюстей, в суставах головки и бугорка ребра, в двухмыщелковом бедроберцовом суставе.

Сустав, в образовании которого принимают участие две кости, называется ***простым — articulatio simplex*** — в отличие от ***сложного сустава — articulatio composita,*** — в котором между двумя костями располагаются внутрисуставные мениски или диски, или они образуются тремя и более костями. К таким суставам относятся височнонижнечелюстной, коленный, запястный и заплюсневый.

Рис. 42. Сферический —тазобедренный сусав.

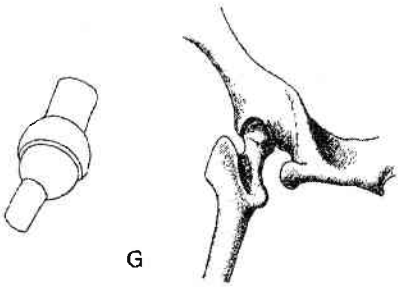

В суставах возможны различные виды движения, однако, в целом, они сводятся к следующим:

1) ***сгибание — flexio*** — такое движение, при котором уменьшается суставной угол, а удаленные концы соединяющихся костей приближаются друг к другу;

2) ***разгибание — extensio*** — обратное движение первому, при котором увеличивается суставной угол, а противоположные концы соединяющихся костей удаляются друг от друга. Сгибание и разгибание совершаются в сагиттальной плоскости и осуществляются в одноосных, двухосных и многоосных суставах;

3) ***аддукция — adductio*** — движение, обеспечивающее приведение конечности к средней сагиттальной плоскости, то есть сближение правой и левой конечностей;

Рис. 43. Соединения костей головы.

1—теменная кость;
2—лобная кость;
3—фонтанелла;
4—орбита.

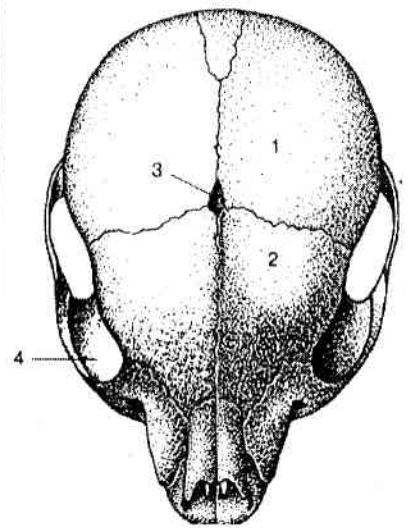

4) ***абдукция — abductio —*** обратное движение, когда конечность отводится от средней сагиттальной плоскости, то есть конечности разводятся в стороны. Два последних вида движений осуществляются в сегментальной плоскости и возможны только в многоосных суставах;

5) ***вращение — rotatio —*** движение одной кости относительно другой, когда ось вращения располагается параллельно одной из них. В данном случае возможны два варианта: .

а) вид вращения, при котором дорсальная поверхность кости поворачивается латерально — это движение называется ***супинация (вращение наружу) — supinatio;***

б) вид вращения, при котором дорсальная поверхность кости поворачивается медиально, то есть движение обратное первому — это ***пронация (вращение внутрь) — pronatio;***

6) ***кружение — circumductio*** — коническое движение, при котором дистальный отдел конечности описывает круг или часть его, а сама конечность — конус или его часть. Такое движение у собаки отмечается только в тазобедренном суставе.

Непрерывный тип соединения костей

Синартроз — synartrosis — представляет собой непрерывное соединение костей, характеризуется тем, что между соединяющимися костями в качестве их связи располагается мышечная, эластическая, соединительная, хрящевая или костная ткани. При этом кости как бы срастаются через тканевую прокладку и поэтому форму непрерывного соединения часто именуют ***сращением.***

С функциональной точки зрения сращения могут быть или вовсе неподвижными, или же сравнительно мало подвижными. При этом соединения с малой подвижностью при жизни животного могут переходить в абсолютно неподвижные. Этот процесс анатомически выражается в замене межкостной эластической, соединительной или хрящевой ткани на костную. Заключительный в связи с возрастом тип соединения костей с помощью костной ткани получил название ***синостоз — synostosis***.

Подвижность костей при непрерывных соединениях зависит, прежде всего, от типа соединяющей ткани. Максимальную подвижность в синартрозах обеспечивает мышечная ткань, с помощью которой формируется ***синсаркоз — synsarcosis***. Такое сращение характерно при соединении лопатки и плечевой кости с туловищем, при соединении ребер между собой.

В убывающем порядке, с точки зрения обеспечения подвижности, располагается: ***синэластоз — synelastosis***, в котором кости соединяются между собой с помощью эластической ткани, способной сильно растягиваться и противостоять разрыву. Синэластозы встречаются там, где между соединяющимися костями возможны и (или) необходимы значи-тельные смещения. При этом эластические волокна к самостоятельному растяжению не способны, но зато растянутые они самостоятельно и с определенным усилием возвращаются к исходной длине. Так, при сгибании и разгибании позвоночного столба наиболее мобильными оказываются дужки и остистые отростки позвонков, соединенные между собой эластической тканью. Наиболее яркий пример соединения костей синэластозом дает выйная связка. Последняя легко растягивается, однако, она одна, без участия мышц и затраты определенного количества энергии, не может удержать голову.

Синхондроз — synchondrosis — соединение костей с помощью гиалинового или волокнистого хрящей. Физические свойства их различны: гиалиновый хрящ обладает упругостью, прочностью, но очень ломок; волокнистый — прочный на разрыв, но незначительно гасит упругие деформации. Поэтому в синхондрозах, где нет необходимости в большой подвижности, но присутствуют силы упругих деформаций, отмечается наличие гиалинового хряща — соединения между эпифизами и диафизами трубчатых костей. В случаях, где упругие деформации выражены значительно меньше, а существует необходимость в подвижности — обнаруживается волокнистый хрящ: например, при соединении между телами позвонков.

Если при синхондрозе в толще хряща имеется щель, то это соединение называется ***симфизом — symphysis***.

Синдесмоз — syndesmosis — соединение между костями с помощью плотной соединительной ткани. Коллагеновые волокна последней с помощью рыхлой соединительной ткани объединяются в пучки, тяжи или мембраны. Рыхлая соединительная ткань в данных случаях выполняет функцию стромы, в которой располагаются сосуды и нервы.

Синдесмозы отличаются повышенной прочностью и в зависимости от длины волокон обеспечивают разную степень подвижности соединяемых костей. Они встречаются в виде связок, мембран, швов и вколачиваний.

Связка — ligamentum — образуется однонаправленными пучками коллагеновых волокон и соединяет одну или несколько костей. Они могут быть то более, то менее крупными на поперечном сечении, округлыми, или приобретать

форму толстых тяжей. В отдельных случаях пучки коллагеновых волокон формируют между костями тонкие пластины — ***мембраны — membranae***, выполняющие функцию не только связок, но и принимающие участие в формировании полостей тела, или защищающие органы от механических повреждений — затылочноатлантная мембрана.

Шов — suturae — особый тип синдесмоза, встречающийся при соединении плоских костей головы. Между соединяющимися костями, как правило, обнаруживается небольшое количество плотной соединительной ткани, формирующей *связку шва — lig. suturae*. По строению поверхностей соединяющихся костей выделяют швы: плоский, листочковидный, чешуйчатый и зубчатый.

Плоский шов — sutura plana — соединяет более или менее ровные края костей.Чаще он отмечается между костями лицевого черепа (носовые кости). Прочность его весьма небольшая.

Листочковидный шов — sutura foliata — соединяет две кости, прилежащие поверхности которых имеют вид листочков. Шов прочнее первого и встречается при соединении костей лицевого и мозгового черепа.

Зубчатый шов — sutura serrata — встречается там, где зубцы по краю одной соединяющейся поверхности кости входят в соответствующие вырезки между зубцами другой кости. Такие швы имеются между некоторыми костями мозгового черепа (например, между лобными и теменными костями). Они прочнее предыдущих.

Чешуйчатый шов — sutura squamosa — характеризуется тем, что истонченные края одной кости в виде чешуек надвигаются на другую кость, как чешуя у рыбы. Этот вид шва самый прочный. Он обнаруживается между некоторыми костями мозгового черепа или их отдельными частями — между теменной и височной, затылочной и лобной костями и т.д.

Вколачивание — gomphosis — особый вид соединения костей, характеризующийся простотой и достаточной прочностью. Он образуется в тех случаях, когда одна кость помещается в точное по форме ей углубление на другой кости, а между ними располагается тонкая прослойка соединительной ткани, выполняющая роль связок (соединение зубов в лунках).

В скелете можно встретить соединение костей с помощью костной ткани — ***синостоз — synostosis***. С помощью этого вида могут соединяться как отдельные кости, так и их части. Раньше всего синостозирование начинается между частями одной кости: телом и дужкой позвонков, между отдельными участками затылочной, клиновидной и других костей головы, между эпифизами и диафизами трубчатых костей. По наличию синостоза между костями или их отдельными частями можно судить о возрасте животного.

Условия содержания и питания животных отражаются на стадийности и сроках перехода одного вида соединения костей в другой. При этом иногда возникают синостозы там, где в норме их не должно быть, срастаются между собой кости в суставах и, как следствие, возникают *анкилозы* — неподвижность.

Соединения костей осевого скелета Juncturae columnae vertebralis, thoracis et cranii

В осевом скелете различают: 1) соединения костей головы; 2) соединения позвонков с черепом и друг с другом; 3) соединения ребер с позвонками и ребер с грудной костью; 4) соединения грудной кости.

Соединения костей головы

Большинство костей головы соединяются между собой с помошью швов. При этом у молодых собак на стыке первичных костей головы сохраняется тонкий слой соединительной ткани, а на стыке вторичных костей — хрящ. Соединительная ткань и хрящ выполняют функцию связок, с возрастом они замещаются костной тканью, при этом швы между костями сглаживаются. Последние получают название в зависимости от того, какие кости они соединяют. Например, *sutura occipitointerparietalis — затылочномежтеменной шов*, между затылочной и межтеменными костями; *sutura internasalis — межносовой шов*, между правой и левой носовыми костями; *sutura palatina mediana — средний небный шов*, объединяет одноименные правую и левую кости; *sutura palatina transversa — поперечный небный шов*, между горизонтальными пластинками небной кости и небными отростками верхней челюсти и т.д.

Отдельные членики подъязычной кости соединяются между собой с помощью *межподъязычных суставов — articulatio interhyoidea*.

Нижняя челюсть соединяется с височной костью в ***височнонижнечелюстном суставе — articulatio (art.) temporomandibularis***. Это сложный комбинированный сустав и помимо *капсулы сустава — capsula articularis* — имеет двояковогнутый *суставной диск — discus articularis*, построенный из волокнистого хряща и разделяющий полость сустава на дорсальный и вентральный отделы. Кроме того, в суставе имеются дополнительные связки: *латеральная связка — lig. lateralis* и *крылонижнечелюстная связка — lig. pterygomandibularis*, представляющие собой не что иное, как утолщение капсулы сустава с медиальной и латеральной поверхностей.

Рис. 44. Затылочно-атлантный сустав.

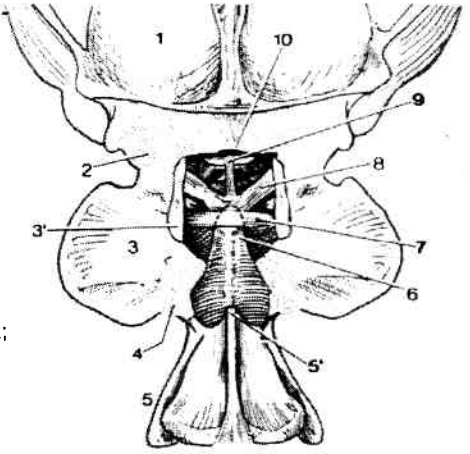

1—темная кость;
2—капсула сустава;
3—крыло атланта;
4—атлантоосевой сустав;
5—эпистрофей;
5'—гребень эпистрофея;
6—зубовидный отросток;
7—поперечная связка атланта;
8—крыловая связка;
9—апикальная связка зуба;
10—дорсальный край большого затылочного отверстия.

Соединения позвонков

Позвонки соединяются крайне разнообразно. Первый шейный позвонок соединяется с затылочной костью и эпистрофеем посредством суставов. Остальные позвонки соединяются между собой типично: тела всех позвонков, начиная с эпистрофея, соединяются между собой синхон-дрозом; дужки позвонков и остистые отростки — синэластозом; поперечные и поперечнореберные отростки —

синдесмозом; крестцовые позвонки — синхондрозом, с возрастом переходящим в синостоз; суставные отростки — суставами.

***Затылочноатлантный сустав — art. atlantooccipitalis* (рис. 44)** — простой эллипсоидный двухосный, позволяющий, главным образом, сгибание и разгибание вокруг поперечной горизонтальной оси и небольшие боковые движения. В суставе имеются две *капсулы сустава — capsulae articulares*, прикрепляющиеся по краям суставных поверхностей мыщелков затылочной кости и соответствующих им краниальных суставных ямок атланта. С вентральной поверхности полости обеих капсул сообщаются между собой и с полостью атлантоосевого сустава.

Дорсальная и вентральная затылочноатлантные мембраны — membranae atlantooccipitales dorsalis et ventralis — плоские связки начинаются между мыщелками затылочной кости по дорсальному и вентральному краям большого затылочного отверстия и оканчиваются соответственно на дорсальной и вентральной дужках атланта. Они прикрывают достаточно обширные отверстия, образующиеся между затылочной костью и атлантом при сгибании и разгибании в суставе, предохраняя спинной мозг от повреждения.

Правая и левая боковые связки — lig. laterale — простираются между яремными отростками и медиальными участками крыльев атланта, ограничивая боковые движения головы в этом суставе.

Рис. 45. Соединение позвонков.

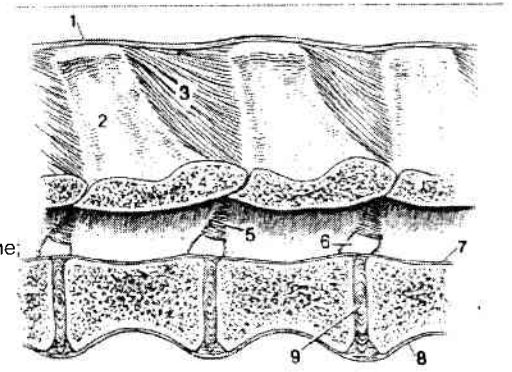

1—надостистая связка;
2—остистый отросток;
3—межостистая связка;
4—дужка позвонка;
5—междужковая связка;
6—межпозвоночное отверстие;
7—длинная дорсальная позвоночная связка;
8—длинная вентральная позвоночная связка;
9—межпозвоночный диск.

Крыловые связки — ligg. alaria — простираются от дорсальной поверхности вентральной дужки атланта, отдельные волокна начинаются от краниальной части зуба эпистрофея, идут косо краниолатерально и оканчиваются на медиальной поверхности вентральной части мыщелков затылочной кости.

Поперечная связка атланта — lig. transversum atlantis — начинается от ямки дорсолатеральной поверхности вентральной дужки атланта одной стороны и оканчивается в аналогичной ямке противоположной стороны. Связка проходит над зубом осевого позвонка и прижимает его вентрально к дужке атланта.

Атлантоосевой сустав — art. atlantoaxialis — простой одноосный вращательный сустав между атлантом и эпистрофеем. Ось движения в суставе проходит вдоль тела второго шейного позвонка по суставной поверхности его зуба. Связками этого сустава являются две капсулы, дорсальная мембрана и связки зубовидного отростка.

Правая и левая капсулы сустава — capsula articularis — прикрепляются по краям каудальных суставных поверхностей атланта и краниальных суставных отростков эпистрофея. Обе они вентрально соединяются между собой и с полостью затылочноатлантного сустава.

Дорсальная затылочноатлантная мембрана — membrana atlantoaxialis dorsalis — простирается от каудального края дорсальной дужки атланта до дужки эпистрофея, прикрывая междужковое отверстие.

Дорсальная связка зуба — lig. dentis dorsalis — связывает дорсальную

поверхность зуба эпистрофея с вентральной дужкой атланта. От вершины зуба эпистрофея эта связка дихотомически делится, получет название *крыловой связки* и оканчивается с медиальной поверхности мыщелков затылочной кости.

Остальные шейные, грудные, поясничные и хвостовые **позвонки соединяются между собой типично (рис. 45)**. Тела позвонков объединяются *межпозвоночными дисками — disci intervertebrales,* построенными из волокнистого хряща и состоящими из периферически расположенного *фиброзного кольца — anulus fibrosus*. Последнее состоит из перекрещивающихся пучков коллагеновых волокон. Их перекрестный ход ограничивает вращательные движения в позвоночном столбе. Центральное положение в межпозвоночном хряще занимает *пульпозное ядро — nucleus pulposus*, являющееся остатком спинной хорды и выполняющее рессорную функцию. Суммарная толщина всех межпозвоночных дисков у собаки значительная, что обеспечивает определенную подвижность и гибкость позвоночного столба.

Кроме межпозвоночных дисков, позвоночный столб укрепляется двумя сильными длинными связками. Одна из них *дорсальная продольная связка — lig. longitudinale dorsale* — лежит на дорсальной поверхности тел позвонков внутри позвоночного канала и простирается от эпистрофея до первого крестцового позвонка. В каждом сегменте в области синхондроза она образует значительные расширения.

Вентральная продольная связка — lig. longitudinale ventrale — укрепляет позвоночный столб с вентральной поверхности в области поясницы. Она начинается с вентральной поверхности последних грудных позвонков и оканчивается на мысе крестцовой кости.

Дужки позвонков соединяются междужковыми *желтыми связками — ligg. flava*, простроенными из эластической ткани. Кроме соединения позвонков, они прикрывают междужковые отверстия.

Рис. 46. Выйная связка.

1—атлант;
2—эпистрофей;
3—выйная связка;
4—остистый отросток первого грудного позвонка;
5—шестой шейный позвонок;
C3—третий шейный позвонок;
C5—пятый шейный позвонок;
C7—седьмой шейный позвонок.

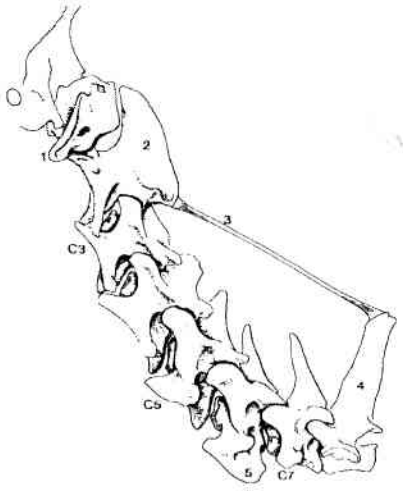

Остистые отростки соединяются посредством *межостистых связок — ligg. interspinalia*, идущих косо каудовентрально от остистого отростка впереди лежащего позвонка до остистого отростка следующего за ним позвонка. При этом над остистыми отростками всех позвонков проходит *надостистая связка — lig. supraspinale*. На шее она переходит в *выйную связку — lig. nuchae* (рис. 46). Последняя начинается от остистого отростка первого грудного позвонка и оканчивается на каудальной части гребня осевого позвонка.

Поперечные отростки позвонков соединяются *межпоперечными связками — ligg. intertransversaria*. Суставные отростки позвонков объединяются в суставы *дугоотростчатыми соединениями — juncturae zygapohpyseales*, в которых присутствует *капсула сустава — capsula articularis*.

Соединения ребер

Ребра соединяются суставами с позвонками, синсаркозом — друг с другом и синхондрозом с грудной костью.

С позвонками ребра соединяются ***реберпозвоночными суставами — articulationes costovertebrales* (рис. 47)**. Каждый из этих суставов представлен ***суставом головки ребра — articulatio capitis costae и суставом бугорка ребра — articulatio costotransversaria***. В каждом суставе имеется *капсула сустава — capsula articularis*, причем на головке ребра их две — по одной для каждого позвонка. Дополнительными связками для этих суставов являются:

1) *радиальная связка головки ребра — lig. capitis costae radiatum* — располагается веерообразно от вентральной поверхности шейки ребра до вентральной поверхности тел позвонков;

2) *внутрисуставная связка головки ребра — lig. capitis costae intraarticulare* — начинается на головке ребра между ее краниальной и каудальной суставными поверхностями и оканчивается на теле позвонка;

Рис. 47. Соединение ребер с позвонками.

1—дужка позвонка;
2—соединительная связка реберных головок;
3—бугорок ребра;
4—головка ребра;
5—межпозвоночный диск;
6—длинная дорсальная позвоночная связка;
7—связка шейки ребра;
8—связка бугорка ребра.

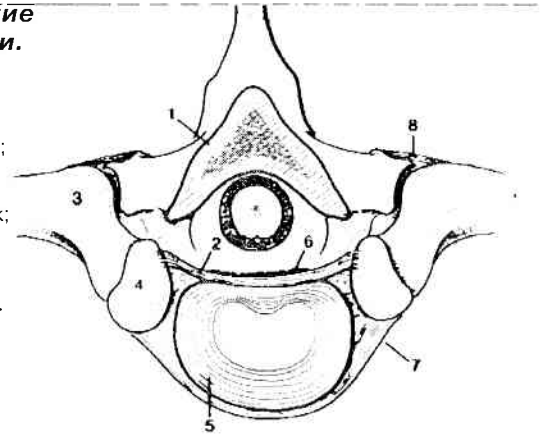

3) *связка между головками — lig. intercapitale* — соединяет головки парных ребер: она отходит от головки ребра, в поперечном направлении лежит дорсально от межпозвоночного диска, переходит на противоположную сторону и оканчивается на головке противоположного ребра. По ходу она отдает многочисленные пучки на тела позвонков.

В суставе бугорка ребра дополнительными связками являются; *поперечно-реберная связка — lig. costotransversarium* — отходит от дорсальной поверхности шейки ребра и оканчивается на поперечном отростке, и связка *шейки ребра — lig. colli costae*.

Со своими хрящами ребра соединяются синхондрозом, а при соединении реберных хрящей с грудной костью формируются *грудинореберные суставы — articulationes sternocostales*, в которых присутствуют капсулы суставов и как *добавочные — радиальные грудинореберные связки — ligg. sternocostalia radiata.*

Между собой ребра соединяются межреберными мышцами и *внутригрудной*

фасцией — fascia endothoracica, а реберные хрящи ложных ребер соединяются связками друг с другом, образуя *реберную дугу — arcus costarum.*

Членики грудной кости образуют *грудинные сращения — synchondroses intersternebrales*. Кроме того, имеется *вентральная грудная связка — lig. sterni proprium externum.*

Соединения грудной конечности Juncturae membri thoracici

Кости грудной конечности соединяются суставами, располагающимися дистально в следующем порядке — плечевой, локтевой, запястный, пястно-пальцевые (суставы первых фаланг), суставы вторых и третьих фаланг.

***Плечевой сустав — articulatio (art.) humeri* (рис.48)** — простой многоосный, образован суставной головкой плечевой кости и суставной впадиной лопатки, дополненной *хрящевой губой — labrum glenoidale*. Основное движение в суставе — сгибание и разгибание, значительно меньше выражены

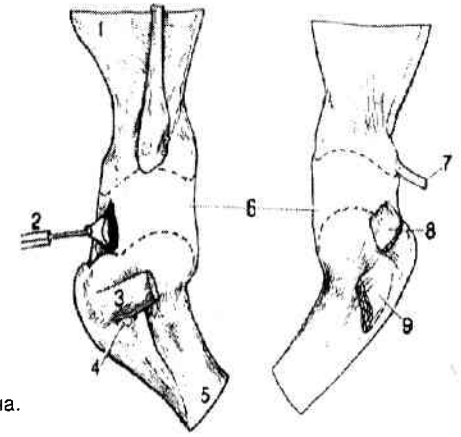

Рис. 48.
Плечевой сустав.

1—лопатка;
2—капсула сустава;
3—сухожилие заостной м.;
4—слизистая бурса;
5—плечевая кость;
6—капсула сустава;
7—сухожилие клювовидноплечевой м.;
8—сухожилие подлопаточной м. (отведено вентрально);
9—сухожилие двуглавой м. плеча.

абдукция и аддукция, ограниченные подлопаточнои, заостнои и предостнои мышцами. В минимальной степени в суставе проявляются супинация и пронация. Основной связкой здесь является *капсула сустава — capsula articularis* — с утолщенными пучками коллагеновых волокон с латеральной и медиальной поверхности. С краниальной поверхности капсула усилена пучками эластических волокон, идущих от бугра лопатки к буграм плечевой кости. Сама капсула не натянута, а ее синовиальная выстилка образует значительные по длине ворсинки.

***Локтевой сустав — art. cubiti* (рис.49)** — у собаки сложный двуосный, поскольку локтевая и лучевая кости соединяются между собой проксимальным и дистальным межпредплечевыми суставами. Сустав образован блоком плечевой кости, головкой лучевой и локтевым отростком локтевой костей. При этом в нем возможны движения в виде сгибания и разгибания, а также супинация и пронация. Помимо *капсулы сустава — capsula articularis*, выполняющей функцию основной связки, боковые движения в нем органичивают *латеральная и медиальная коллатеральные боковые связки — ligg. collatarale laterale et mediale*. Каждая из них начинается на соответствующем надмыщелке плечевой кости, в дистальном направлении раздваивается, оканчиваясь на латеральном и медиальном проксимальных

эпифизах лучевой кости, а также на связочных буграх лок-тевой кости дистальнее полулунной вырезки.

Движения между костями предплечья в этом суставе выражены незначительно и ограничены *кольцевой связкой лучевой кости — lig. annulare radii.* Она начинается от латерального связочного бугра лучевой кости, пересекает лучевую кость по дорсальной поверхности ее шейки и оканчивается на дорсомедиальном крае локтевой кости.

Некоторые морфологи выделяют в этом суставе и *косую связку — lig. obliquum,* которая начинается от проксимального края надблокового отверстия, пересекает с краниальной поверхности локтевой сустав, плотно прилегая к его капсуле. В дальнейшем она проходит над сухожилиями двуглавой и плечевой мышц, принимает от них часть сухожильных пучков и оканчивается на шероховатости лучевой кости.

На всем протяжении предплечья локтевая и лучевая кости дополнительно соединяются *межкостной связкой предплечья — lig. interosseum antebrachi,* а их дистальные эпифизы объединяются суставом.

Сложный одноосный ***запястный сустав — art. carpi* (рис.50)** — образован костями предплечья, проксимальным и дистальным рядами костей запястья и костями пясти. В силу этого в его состав входят: ***дистальный межпредплечевой сустав — art. interantebrachii proximalis; предплечезапястный сустав — art. antebrachiocarpea***, включающий в себя ***лучезапястный и***

Рис. 49. Локтевой сустав.

5—плечевая кость;
10—сухожилие лучевого разгибателя запястья;
11—боковая латеральная связка;
12—круговая лучевая связка;
13—лучевая кость;
14—локтевая кость;
15—капсула сустава;
16—сухожилие локтевого разгибателя запястья;
17—сухожилие поверхностного сгибателя пальцев;
18—сухожилие круглого пронатора;
19—двуглавая мышца;
20—плечевая мышца;
21—боковая медиальная связка.

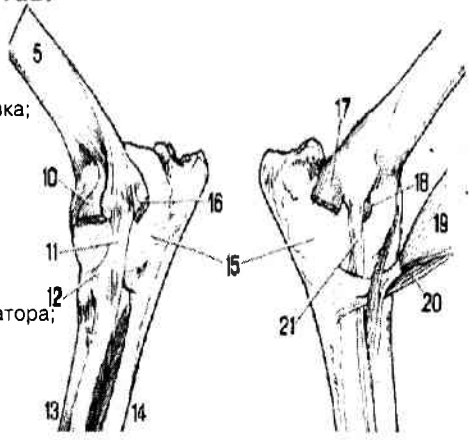

локтезапястный суставы — art. radiocarpea et ulnacarpea; сустав добавочной кости запястья — art. ossis carpi accessorii (ossis pisiformis) — сформированный добавочной и локтевой костями запястья; ***межзапястный сустав — art. intercarpea***, расположеный между проксимальным и дистальным рядами костей запястья, и ***запястнопястный сустав — art. carpometacarpea.***

В суставе в целом возможны сгибание и разгибание по осям, лежащим горизонтально, незначительно выражены отведение и приведение, а также вращение по продольной оси. Наиболее подвижным является проксимальный сустав, затем — средний и, наконец, — дистальный. *Капсула сустава — capsula articularis* — охватывает фиброзной оболочкой весь сложный сустав. Она берет начало по краю суставной поверхности костей предплечья, прикрепляется по краю суставных поверхностей каждого ряда костей запястья и оканчивается по краю суставной поверхности костей пясти. На дорсальной

Рис. 50. Соединения костей кисти.

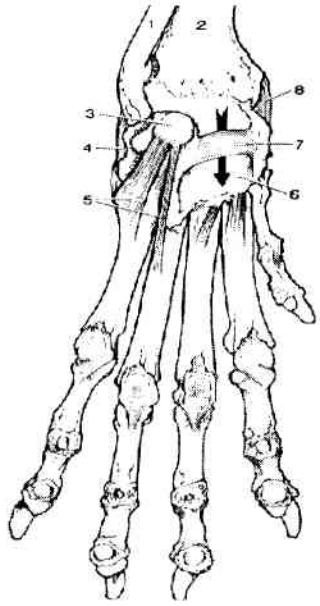

1—локтевая кость;
2—лучевая кость;
3—добавочная кость запястья;
4—боковая латеральная связка;
5—боковая медиальная связка;
6—волярная связка запястья;
7—поперечная связка;
8—боковая медиальная связка.

поверхности капсула имеет незначительное утолщение, называемое *дорсальной межзапястной связкой — lig. intercarpea dorsalia*, формирует желоба для сухожилий мышц и связана с расположенными здесь синовиальными бурсами и синовиальными влагалищами. Отдельные участки этой связки получили специальные названия: *дорсальная лучезапястная связка — lig. radiocarpeum dorsale*; *дорсальные межзапястные связки — ligg. intercarpea dorsalia и межкостные межзапястные связки — ligg. intercarpea interossea.*

На пальмарной поверхности утолщения капсулы значительны и называются *пальмарной межзапястной связкой — lig. intercarpea palmaria*, отдельные участки ее имеют специальные названия: *пальмарная локтезапястная связка — lig. ulnocarpeum palmare, пальмарная лучезапястная связка — lig. radiocarpeum palmare, и пальмарные межзапястные связки — ligg. intercarpea palmaria*. К последней плотно прилежит синовиальное влагалище сгибателей суставов пальцев.

Синовиальная оболочка капсулы формирует три отдельные сумки: проксимальная — охватывает запястнопредплечевой сустав, не натянута и позволяет значительные сагиттальные движения; средняя — охватывает межзапястный сустав, лежит менее свободно и допускает лишь ограниченные движения; дистальная — охватывает запястнопястный сустав, туго натянута и движения здесь ограничены.

Запястный сустав одноосный, и боковые движения в нем ограничены *латеральной и медиальной коллатеральными длинными боковыми связками —ligg. collaterale carpi longum laterale et mediale.* Связки начинаются соответственно на латеральном и медиальном связочных буграх дистального эпифиза костей предплечья и оканчиваются на связочных буграх проксимального эпифиза пястных костей. При этом волокна связок перебрасываются через проксимальный и дистальный ряды костей заплюсны.

Под длинными связками располагаются более короткие пучки коллагеновых волокон, заканчивающиеся в каждом ряду костей. Они получили название *латеральная и медиальная коллатеральные короткие боковые связки — ligg. collaterale carpi breve laterale et mediale.*

В суставе добавочной кости запястья существует самостоятельная *капсула сустава — capsula articularis*, выполняющая роль основной связки. Кроме того, в дистальном направлении от нее отходят *медиальная (*более длинная) и *латеральная дистальные связки — ligg. accessorium distalis lateralis et medialis.* От медиальной поверхности добавочной кости отходит *запястная волярная поперечная связка — lig. carpi volare transversum* — к медиальным краям проксимального и дистального рядов костей запястья. Под ней

проходит *общая ладонная связка — lig. volare communis.*

Пястнофаланговые суставы (сустав первой фаланги) — art. metacarpophalangea (art. phalangis primae) **(рис. 51)** — простые одноосные (при разгибании в суставах возможны боковые движения, отсутствующие при сгибании из-за наличия волярного гребня на блоке), образованные дистальными эпифизами пястных костей и первых фаланг, включая сесамовидные кости. В этих суставах *капсула сустава — capsula articularis* — начинается несколько выше края суставных поверхностей пястных костей, а оканчивается вдоль суставных поверхностей первых фаланг и сесамовидных костей. Ее синовиальная оболочка с волярной стороны сильно ворсинчатая, а на дорсальной поверхности — довольно тесно связана с сухожилием общего разгибателя пальцев, отделяясь от него небольшой *сесамовидной дорсальной косточкой.*

В пястнофаланговых суставах имеются *коллатеральные боковые латеральная и медиальная связки — ligg. collateralia laterale et mediale.* Они достаточно крепко и тесно связаны с капсулой сустава и состоят из двух слабо разделенных пластов: глубокий пласт короче и крепче отходит от связочной ямки пястных костей и оканчивается на связочном бугре первых фаланг; поверхностный пласт начинается от связочных ямок пястных костей и опускается к первым фалангам.

Сесамовидные волярные кости имеют многочисленные связки. Наиболее сильными из них являются:

1) *латеральная и медиальная боковые связки сесамовидных костей — ligg. sesamoidea collateralia laterale et mediale* — связывают по бокам сесамовидные кости с пястными костями и первыми фалангами. Каждая отходит от боковой поверхности сесамовидных костей, разделяется на две ветви и оканчивается одной из них в связочной ямке пястной кости, а другой — на связочном бугре первой фаланги;

2) *межсесамовидная связка — lig. intersesamoideum* — связывает одну кость с другой, несколько сглаживая пространство между ними и, образуя неглубокий желоб, для прохождения сухожилия сгибателей суставов пальца. В эту связку вливаются пучки *пястносесамовидной связки — lig. metacarpointersesamoideum,* берущей начало двумя ветвями на пястной кости, простирающейся дистально до межсесамовидной связки. С дорсальной поверхности в эту связку вливаются пучки сухожилия межкостной мышцы. Основное сухожилие этой мышцы проходит сбоку от сустава первой фаланги, переходит на дорсальную поверхность кисти и вливается в сухожилие разгибателя пальцев.

В дистальном направлении сесамовидные кости первой фаланги несколькими связками соединяются с костями пальца. Первая из них — *прямая связка сесамовидных костей — lig. sesamoideum rectum* — берет начало от дистальной поверхности сесамовидных костей, опускается дистально по волярной поверхности первой фаланги и оканчивается глубокими пучками на дистальной части этой кости. *Косые связки сесамовидных костей — ligg. sesamoidea obliqua* — лежат по бокам от предыдущей, начинаются с дистальной поверхности сесамовидных костей, конвергируют и оканчиваются на волярной поверхности первой фаланги.

Более глубоко под прямой и косыми связками располагаются *крестовидные связки сесамовидных костей — ligg. sesamoidea cruciata.* Каждая из них начинается от основания соответствующей сесамовидной кости, перекрещиваются и оканчиваются на связочных буграх первой фаланги.

Сустав второй фаланги (венечный сустав) — art. phalangis secundae **(рис. 51)** — сформирован блоком первой фаланги и соответствующей ему суставной поверхностью второй фаланги. Сустав простой одноосный и позволяет совершать лишь сгибание и разгибание, но в согнутом состоянии в нем возможны незначительные приведение и отведение, а также в минимальной степени вращение. В суставе, кроме капсулы, имеются боковые латеральная и медиальная связки.

Рис. 51. Суставы пальцев.

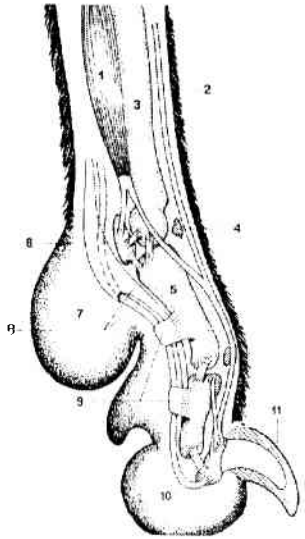

1—межкостная мышца;
2—сухожилие общего разгибателя пальцев;
3—пястная кость;
4—дорсальная сесамовидная кость;
5—первая фаланга;
6—волярная сесамовидная кость;
7—пястный мякиш;
8—сухожилия поверхностного и глубокого сгибателей пальцев;
9—поперечные связки;
10—пальцевый мякиш;
11—коготь

Капсула сустава — capsula articularis — закрепляется по краю суставных поверхностей соединяющихся костей и довольно тесно связана с сухожилиями мышц пальцев и боковыми связками.

Боковые латеральная и медиальная коллатеральные связки — ligg. collaterale lateralе et mediale — начинаются соответственно в латеральной и медиальной связочных ямках и на буграх дистального эпифиза первой фаланги и, отклоняясь волярно, оканчиваются на связочных буграх второй фаланги.

***Сустав третьей фаланги (когтевой) — art. phalangis tertiae* (рис. 51)** — образуется вторыми фалангами и когтевыми костями. Суставные поверхности сочленяющихся костей имеют вид желоба на второй фаланге и соответствующей ему суставной поверхности на третьей фаланге. В связи с этим сустав простой одноосный. Движение в нем весьма ограничено, так как кроме капсулы в суставе имеются добавочные боковые связки.

Капсула сустава — capsula articularis — закрепляется по краю суставных поверхностей второй и третьей фаланг. На дорсальной поверхности капсула сравнительно короткая и имеет толстую стенку, прочно связанную с сухожилием разгибателя суставов пальца и боковыми связками.

Латеральная и медиальная коллатеральные боковые связки — ligg. collaterale laterale et mediale — короткие и крепкие начинаются от соответственно латеральной и медиальной связочных ямок второй фаланги, незначительно расширяются и, расщепляясь, закрепляются на когтевом бугре и латеральной поверхности когтевого валика.

Дорсальная эластическая связка — lig. dorsale phalangis tertia — соединяет вторую и третью фаланги: связка двойная — латеральная и медиальная, каждая из них начинается от соответствующих связочных бугров проксимального эпифиза второй фаланги и оканчивается на разги-бательном отростке третьей фаланги латерально и медиально от сухожилия разгибателя суставов пальца. Связка удерживает коготь в положении, которое не допускает его касания земли.

Соединения тазовой конечности
Juncturae memdri pelvini

Соединение костей таза. В молодом возрасте соединение безымянных костей таза осуществляется посредством синхондроза, расположенного в средней сагиттальной плоскости и образующего *тазовый шов — symphysis*

pelvis. Последний состоит из *лонного симфиза — symphysis pubica* и *седалищного симфиза — symphysis ischiadica*, объединяющих соответствующие кости. Запертое отверстие закрывается особой *запирательной мембраной — membrana obturatoria*, одновременно образуя по краям отверстия, для прохождения сосудов и нервов. Отдельные звенья безымянной кости: подвздошная, лонная и седалищная кости у взрослых самцов прочно объединяются синостозом (у молодняка и самок — синхондрозом) в области суставной впадины.

Каждая безымянная кость соединяется с крыльями крестцовой кости **тугим *плоским суставом — art. sacroiliaca* (рис. 52).** *Капсула сустава — capsula articularis* — плотно охватывает края суставных поверхностей крыльев подвздошной и крестцовой костей. С вентральной поверхности капсула сустава усилена короткими пучками *вентральной крестцовоподвздошной связки — lig. sacroiliacum ventrale*. Кроме того, в этом суставе у собаки можно выделить *дорсальную короткую крестцовоподвздошную связку — lig.sacroiliacum dorsale breve*. Она начинается от крестцового бугра подвздошной кости и оканчивается на остистых отростках крестцовых позвонков.

Рис. 52. Крестцово-седалищная связка.

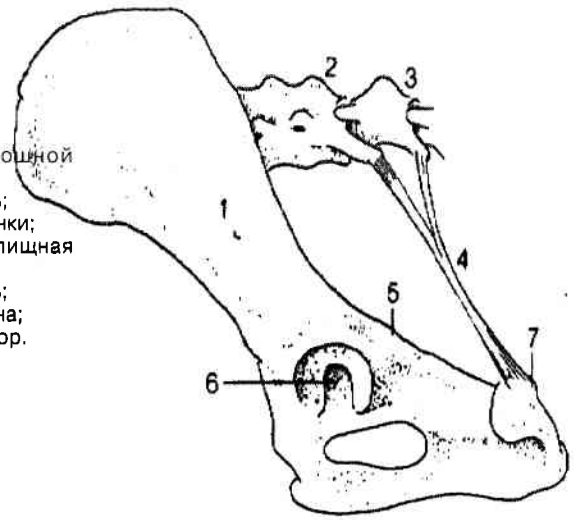

1—крыло под-вздошной кости;
2—крестцовая кость;
3—хвостовые позвонки;
4—крестцово-седалищная связ-ка;
5—седалищная ость;
6—суставная впадина;
7—седалищный бугор.

Крестцовоподвздошная длинная связка — lig. sacroiliacum dorsale longum – простирается от каудовентральной поверхности крестцового бугра подвздошной кости и оканчивается на боковых частях крестцовой кости.

Крестцовоседалищная связка — lig. sacrotuberale — начинается передним пучком от боковой части крестцовой кости, каудальным — от поперечного отростка первого хвостового позвонка. Волокна обоих пучков соединяются в средней части хода связки и оканчиваются на латеральном седалищном бугре.

***Тазобедренный сустав — art. coxae* (рис. 53)** — образован суставной впадиной тазовой кости и головкой бедренной кости. Суставная поверхность последней имеет полушаровидную форму, что позволяет различные типы движения и возможность отнести этот сустав к простым многоосным. Однако движения в нем у собаки ограничены мощными мышечными группами. Тазовая впадина по краю дополняется *суставной губой — labrum acetabulare*. Она несколько углубляет суставную впадину, но все же не вполне охватывает головку бедренной кости. Вырезка суставной впадины дополняется *поперечной*

связкой впадины — lig. transversum acetabuli.

Капсула тазобедренного сустава — capsula articularis — прикрепляется по краю суставной губы и по краю суставной поверхности бедренной кости. Ее краниальная поверхность усилена *подвздошнобедренной связкой — lig. iliofemorale*, что препятствует чрезмерному разгибанию сустава и отведению тазовой конечности.

Связка головки бедренной кости — lig. capitis ossis femoris — толстая, короткая, крепкая и располагается в полости сустава. Она окружена синовиальной оболочкой, начинается в области вырезки суставной впадины и оканчивается на вырезке головки бедра. Эта связка удерживает головку бедра в полости суставной впадины и ограничивает абдукцию конечности.

В целом, тазобедренный сустав допускает обширные движения в боковой сагиттальной плоскости в виде сгибания и разгибания, отведение конечности в сторону ограничено мышцами аддукторами, приведение тормозится мощными ягодичными мышцами, а вращение возможно лишь в незначительной степени.

Коленный сустав — art. genus* (рис. 54)** — формируется дистальным эпифизом бедренной кости, коленной чашкой, проксимальными эпифизами большеберцовой и малоберцовой костей. Таким образом, под суммарным понятием "коленный сустав" объединяются: ***бедроберцовый сустав — art. femorotibialis, образованный мыщелками бедренной и большеберцовой

Рис. 53. Тазобедренный сустав (сегментальный разрез).

1—средняя ягодичная м.;
2—суставная впадина со связкой головки бедра;
2'—хрящевая губа суставной впадины;
2''—поперечная связка суставной впадины;
3—бедренная кость;
4—двуглавая м. бедра;
5—прямая кишка;
6—влагалище;
7—уретра;
8—запертое отверстие;
9—дно тазовой полости.

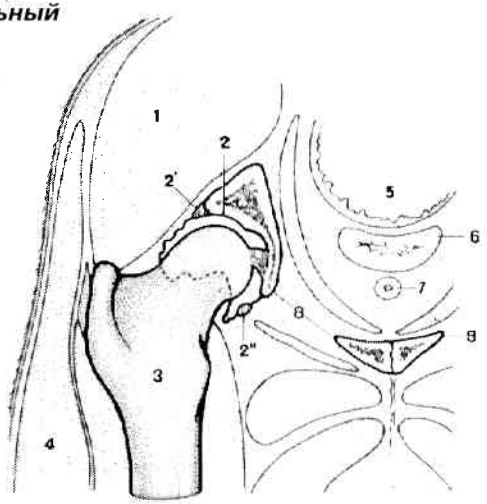

костей; ***сустав коленной чашки — art. femoropatellaris***, сформированный блоком бедренной кости и коленной чашкой и ***проксимальный межголенный сустав — art. intercruralis proximalis,*** объединяющий проксимальные эпифизы большеберцовой и малоберцовой костей. При этом движения в этом суставе возможны в виде сгибания и разгибания, выполняемыми в боковой сагиттальной плоскости. Из этого следует, что в целом данный сустав сложный одноосный.

Отдельно взятый бедроберцовый сустав является сложным, так как в его формировании помимо бедренной и большеберцовой костей принимают участие ***латеральный и медиальный мениски — menisci lateralis et medialis.*** Последние имеют полулунную форму и сглаживают инконгруентные поверхнос-

ти сочленяющихся мыщелков, одновременно служат буфером при работе сустава и увеличивают размах движения. Каждый из менисков обладает латеральным выпуклым тупым и медиальным вогнутым острым краями. Проксимально и дистально на них имеются суставные поверхности: одна слабо вогнутая направлена в сторону мыщелков большеберцовой кости; а другая, направленная в сторону мыщелков бедренной кости, сильно вогнутая. Каждый мениск соединяется с большеберцовой костью *краниальной и каудальной берцовоменисковыми связками — ligg. meniscotibiale craniale et caudale*, а латеральный из них имеет еще и *бедроменисковую связку — lig. meniscofemorale*, идущую от каудального угла мениска косо вверх к медиальному мыщелку бедренной кости.

Движение менисков относительно костей очень незначительное; лишь во время сгибания коленного сустава они (в большей степени латеральный) несколько отодвигаются каудально. Главные же движения в суставе совершаются между менисками и мыщелками бедренной кости.

Бедроберцовый сустав (рис. 54) — одноосный и боковые движения в нем ограничены *боковыми латеральной и медиальной коллатеральными связками — ligg. collaterale laterale et mediale.* Они начинаются на связочных буграх и в ямках соответствующих мыщелков бедренной кости и оканчиваются на боковых поверхностях мыщелков большеберцовой кости, а латеральная, кроме того, и на головке малой берцовой кости. У дистальных концов боковых связок

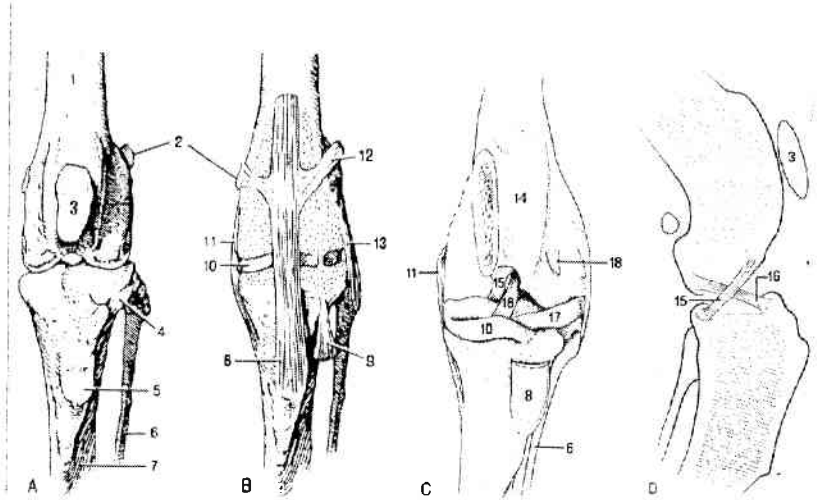

Рис. 54. Коленный сустав. А—краниальная поверхность. В—краниальная поверхность со вскрытой капсулой сустава. С—краниальная поверхность сустава со вскрытой капсулой. D—разрез сустава в боковой сагиттальной плоскости.

1—бедренная кость; 2—сесамовидные кости; 4—разгибательный желоб; 5—шероховатость большой берцовой кости; 6—малая берцовая кость; 7—большая берцовая кость; 8—прямая связка коленной чашки; 9—сухожилие длинного разгибателя пальцев; 10—медиальный мениск; 11—боковая медиальная связка; 12—боковая бедрочашечная связка; 13—боковая латеральная связка; 14—блок коленной чашки; 15—каудальная крестовидная связка; 16—краниальная крестовидная связка; 17—латеральный мениск; 18—сухожилие длинного разгибателя пальцев.

располагаются небольшие подсвязочные слизистые бурсы, а под латеральной связкой проходит сухожилие подколенной мышцы.

Крестовидные связки — ligg. cruciata genus — состоят из двух перекрещивающихся по ходу связок, расположенных по центру сустава. *Краниальная крестовидная связка — lig. cruciatum craniale* — берет начало в краниальной связочной ямке между буграми межмыщелкового возвышения большеберцовой кости, *каудальная крестовидная связка — lig. cruciatum caudale* — начинается в каудальной связочной ямке межмыщелкового возвышения; обе связки оканчиваются в межмыщелковой ямке бедренной кости.

Капсула сустава — capsula articularis — своей фиброзной оболочкой закрепляется вдоль суставных поверхностей мыщелков бедренной и большеберцовой костей, а также по выпуклому краю менисков. По каудальной поверхности фиброзный слой капсулы заметно утолщен, ограничивая разгибание в суставе. Синовиальная оболочка образует две суставные полости — правую и левую. Они редко соединяются между собой, но имеют общую фиброзную оболочку. Каждая полость выпуклым краем мениска разделяется на проксимальную и дистальную камеры, но у его вогнутого тонкого края они сообщаются между собой.

У крупных пород собак латеральная суставная полость сообщается с полостью слизистой бурсы, расположенной под проксимальным сухожилием длинного разгибателя суставов пальца.

***Бедрочашечный сустав* (рис. 54)** — образован бедренной костью и коленной чашкой. Тонкая, свободная по расположению, *капсула сустава — capsula articularis* — прикрепляется по краю суставной поверхности коленной чашки и блока бедренной кости. Ее полость, как правило, соединяется с полостью, сформированной капсулой бедроберцового сустава. *Латеральная и медиальная боковые связки — ligg. collaterale femoropatellare laterale et mediale* — берут начало на связочных буграх и около мыщелков бедренной кости и оканчиваются на проксимальной части коленной чашки. *Прямая связка коленной чашки — lig. rectum patellae* — начинаются от верхушки коленной чашки, проходит дистально и оканчивается на проксимальном утолщенном конце гребня большеберцовой кости. Под ней у проксимальной и дистальной точек прикрепления располагаются подсвязочные слизистые бурсы.

Латеральная и медиальная сесамовидные (везалиевы) кости — фабеллы — встречаются непостоянно и с помощью суставов соединяются с дорсальной поверхности соответствующих мыщелков бедренной кости. На этих суставах имеется капсулы, а какие-либо дополнительные связки отсутствуют.

Межголенный проксимальный сустав — объединяет головку малоберцовой с латеральным мыщелком большеберцовой костей. Кроме *капсулы сустава — capsula articularis*, закрепленной по краям суставных поверхностей соответствующих костей, дополнительными связками в нем являются *краниальная и каудальная связки головки малоберцовой кости — ligg. capitis fibularae craniale et caudale*. В дистальном направлении первая из них продолжается в виде *межкостной мембраны голени — membrana interossea cruris* — и имеет в проксимальной части межкостное пространство.

Сложный ***заплюсневый (скакательный) сустав — art. tarsi (saltica)* (рис. 55)** — включает в себя пять расположенных друг под другом суставов:

1) ***заплюсневоголенный сустав — art. tarsocruralis,*** состоящий из ***голенотаранного сустава — art. talocruralis — и голенопяточного сустава — art.calcaneocruralis;***

2) межзаплюсневого проксимального сустава — art. intertarsea proximalis;

3) межзаплюсневого дистального — art. intertarsea distalis;

4) заплюсноплюсневого — art. tarsometatarsea;

5) межголенного дистального — art. intercruralis distalis.

Основные движения совершаются лишь в суставе голени с таранной костью. Все остальные суставы у собаки тугие, играют роль приспособ-

Рис. 55. Заплюсневый сустав).

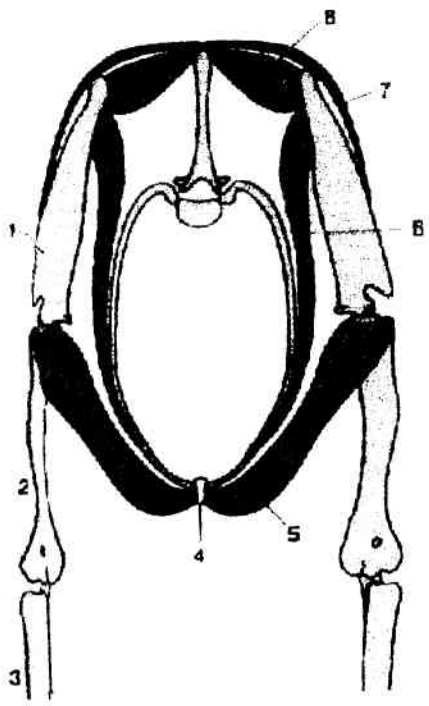

19—боковая медиальная длинная связка;
20—боковая медиальная короткая связка со связкой головки бедра;
21,22—проксимальная поперечная связка;
23,24—боковые латеральные длинная и короткая связки;
25—поперечная дистальная связка;
26—центральная кость заплюсны;
27—третья плюсневая кость

лений, ослабляющих давление и рассеивающих сотрясения. При этом движения в них выражены в минимальной степени. Суставные поверхности между таранной и большеберцовой костями соединены по типу одноосного сустава с возможными движениями в виде сгибания и разгибания. Ось движения проходит несколько косо от латерального связочного бугра таранной кости к медиальной связочной ямке той же кости. В связи с этим и благодаря перекрещиванию боковых латеральной и медиальной связок, заплюсневый сустав способен пружинить. При этом расположение связок в суставе сходно с таковым в запястном суставе.

Капсула сустава — capsula articularis — образует четыре синовиальные полости. Голенотаранная — самая обширная — сообщается с проксимальной межзаплюсневой полостью. Две другие полости — межзаплюсневая дистальная и заплюсноплюсневая — более узкие. Поверхностная фиброзная оболочка капсулы общая и закрепляется по краю суставной поверхности большеберцовой кости с одной стороны и оканчивается по краю суставной поверхности плюсневых костей. Глубокие волокна этого слоя срастаются с надкостницей каждого ряда костей. Внутренняя синовиальная оболочка, закрепляясь по краям суставных поверхностей каждого ряда костей, формирует четыре отдела суставной полости. Проксимальный отдел капсулы расположен между большеберцовой, малоберцовой и таранной костями; дорсальная и плантарная стенки капсулы лежат здесь свободно, что позволяет значительные по размаху сгибание и разгибание. С латеральной и медиальной поверхностей капсула сравнительно туго натянута и прочно срастается с боковыми связками. Этот отдел сообщается узкой щелью со вторым отделом капсулы, натянутым между проксимальным рядом костей заплюсны, с одной стороны, и центральной и четвертой костями дистального ряда.

Третий отдел капсулы занимает место между центральной костью и костями дистального ряда, а четвертый — между костями дистального ряда и костями плюсны. Полости третьего и четвертого отделов изолированы друг от друга.

Боковые латеральная и медиальная связки отчетливо разделены на

длинные и короткие. *Заплюсневая боковая длинная латеральная связка — lig. collaterale tarsi longum laterale* — проходит от латеральной лодыжки большеберцовой кости до проксимального эпифиза четвертой плюсневой кости. По ходу она отдает короткие пучки к таранной, пяточной и четвертой заплюсневым костям. *Заплюсневая боковая латеральная короткая связка — lig. collaterale tarsi breve laterale* — начинается на латеральной ладыжке впереди длинной связки и закрепляется на таранной и пяточной костях.

Заплюсневая боковая медиальная длинная связка — lig. collaterale tarsi longum mediale — начинается от медиальной лодыжки и оканчивается на медиальном эпифизе проксимальной части второй плюсневой кости. По ходу она прикрепляется к таранной и центральнойзаплюсневым костям. *Заплюсневая боковая медиальная короткая связка — lig. collaterale tarsi breve mediale* — начинается от медиальной лодыжки, но впереди длинной связки и двумя ветвями оканчивается на таранной и пяточной костях.

Заплюсневая плантарная связка — lig. tarsi plantare — начинается по плантарной поверхности пяточного отростка и держателя таранной кости, опускается до плантарной поверхности проксимальной части третьей плюсневой кости, попутно закрепляясь на плантарной поверхности центральной, третьей и четвертой заплюсневых костях.

Заплюсневая дорсальная связка — lig. tarsi dorsale — начинается от дистального эпифиза большой берцовой кости, проходит между гребнями таранной кости, и оканчивается на центральной, третьей и четвертой заплюсневой, а также третьей и четвертой плюсневых костях, незначительно ограничивая разгибание в суставе.

Заплюсневые межкостные связки — ligg. tarsi interosseae — соединяют кости друг с другом в каждом ряду, а заплюсневые межрядовые связки соединяют кости, лежащие в разных рядах заплюсны между собой и с костями плюсны.

Суставы пальца тазовой конечности имеют аналогичное строение суставам пальца грудной конечности.

МИОЛОГИЯ

Движение — одно из проявлений жизни. У позвоночных животных оно осуществляется специальными органами — мышцами, построенными из поперечнополосатой мышечной ткани.

Главными структурными элементами ***скелетной поперечнополосатой мышечной ткани — textus muscularis striatus skeletalis*** — являются скелетные миоциты — myocitus skeletalis, на которых между базальной и плазматической мембранами располагаются камбиальные малодифференцированные клетки — миосателлиты — myosatellitocytus. Кроме того, в состав мышцы как органа входят элементы волокнистой соединительной ткани, жировая ткань, нервные волокна с окончаниями (афферентными и эфферентными), которые могут быть как спинномозговыми, так и принадлежать автономной симпатической нервной системе. Каждая мышца содержит внутриорганные кровеносные и лимфатические сосуды, формирующие в органе микроциркуляторное русло.

В мышце миоциты сгруппированы в параллельные пучки — fasciculus muskularis — различных порядков — первичные, вторичные и третичные). В межмиоцитарной рыхлой соединительной ткани — ***эндомизии — endomisium*** — располагаются кровеносные и лимфатические капилляры, терминальные разветвления нервных волокон и нервные окончания. В межпучковой соединительной ткани — ***перимизии — perimisium*** — и особенно в ***эпимизии — epimisium,*** покрывающим мышцу снаружи, соединительная ткань развита в большей степени.

На обоих концах мышцы соединительнотканные элементы продолжаются за пределы мышечных волокон и смешиваются с плотной оформленной коллагеновой соединительной тканью сухожилий, прикрепляющих мышцу к кости.

Степень развития соединительной ткани в мышце коррелирует со степенью ее функциональной нагрузки. В аморфном веществе соединительнотканных прослоек встречаются преимущественно тяжи коллагеновых волокон и в меньшей степени — ретикулярные и эластические элементы. Ретикулярные волокна ориентированы, в основном, по продольной оси миоцитов.

Из клеточных элементов в соединительной ткани преобладают фиброциты и фибробласты, а также липоциты. В стенках внутриорганных кровеносных сосудов отмечается наличие перицитов.

Внутримышечная артериальная сеть весьма вариабельна по калибру артерий, их ветвлению, числу анастомозов, извилистости и распределении сосудов во внутримышечной соединительной ткани. Направление внутриорганных артерий первого и второго порядков, как правило, не соответствует ходу мышечных пучков, анастомозы между ними редки, а формируемая сосудистая сеть — крупнопетлистая с ячейками полигональной формы. Артерии третьего-четвертого порядков проходят вдоль мышечных пучков, а отходящие от них терминальные артерии пятого-шестого порядков идут поперечно миоцитам, формируя мелкопетлистую сеть. В глубь пучков второго порядка от терминальных артерий отходят артериолы и направляются либо вдоль миоцитов, либо под острым углом к ним. Артериолы распадаются на прекапилляры, а последние, в свою очередь, на капилляры соматического типа. Капилляры объединяются многочисленными анастомозами, образуя вокруг миоцита мелкопетлистую сеть. Посткапилляры направляются к центрально расположенной венуле в обратном порядке.

По своей структуре скелетные миоциты представляют многоядерные клетки или симпласты, которые из-за нитевидной формы называются мышечными волокнами. Их длина зависит от строения мышц, в состав которой они входят, а толщина (диаметр) — варьирует в зависимости от возраста, пола, породы, степени упитанности, интенсивности физической нагрузки и может достигать

0,1 мм. С возратом отмечается (по невыявленным причинам) уменьшение числа миоцитов в мышцах. Например, в гребешковой мышце у собаки 12-месячного возраста в сравнении с 2-х месячными животными их достоверно меньше — на 32,00 %.

Снаружи миоцит окружен сарколеммой, образованной базальной мембраной (в нее вплетены ретикулярные и коллагеновые волокна эндомизия) и плазмолеммой (по ней распространяется мембранный потенциал, действуя как вдоль, так и внутри волокна). В расслабленной мышце мембрана электрически поляризована. Импульсы, вызывающие сокращение, деполяризируют мембрану, что сопровождается сокращением миоцита.

Между базальной мембраной и плазмолеммой миоцита располагаются мелкие клетки миосателлиты, являющиеся камбиальными элементами мышечной ткани. Непосредственно под плазмолеммой в саркоплазме залегают вытянутой формы ядра миоцита. Их общее количество может достигать в некоторых миоцитах десятков тысяч. У полюсов ядер локализуются органеллы общего значения: пластинчатый комплекс (непостоянный у взрослых животных), митохондрии и участки агранулярной эндоплазматической сети. В саркоплазме имеются включения гликогена и содержится растворимый пигментный белок миоглобин, близкий по составу и функции к гемоглобину.

Специальными органеллами скелетных мышц являются ***миофибриллы — miofibrilla.*** Они продольно ориентированы и являются сократительными элементами волокна.

На светооптическом уровне различают три типа мышечных волокон: красные, белые и промежуточные. Красные характеризуются малой толщиной, обилием миоглобина в саркоплазме и дыхательных ферментов в многочисленных митохондриях. Мышцы, в которых преобладают красные волокна, способны к длительной непрерывной активности. Белые волокна несколько толще, содержат меньше миоглобина и митохондрий. Они способны к коротким вспышкам активности и сравнительно быстро устают. Волокна третьего типа занимают промежуточное положение.

Рост мышц в постнатальный (послеутробный) период развития обусловлен утолщением (гипертрофией) волокон, а не увеличением их числа. Регенерация (восстановление) волокон при повреждениях осуществляется за счет клеток-сателлитов, способных превращаться в миобласты.

Мышцы по строению и внешнему виду значительным образом разнятся между собой и могут быть классифицированы по ряду параметров: 1) числу мышечных тел — одно- и многоглавые; 2) форме мышечного тела — пластинчатые, круглые, лентовидные; 3) направлению мышечных волокон — одно- и многоперистые; 4) функции — флексоры, экстенсоры, абдукторы, аддукторы и ротаторы.

Добавочными и вспомогательными органами мышц являются сухожилия, апоневрозы, фасции, слизистые бурсы и синовиальные влагалища.

Сухожилие — tendo — состоит из прилегающих друг к другу пучков коллагеновых волокон. Между пучками первого порядка находятся фиброциты. Группа пучков первого порядка при помощи рыхлой соединительной ткани объединяется в пучки второго порядка, а последние перитенонием могут объединяться в пучки третьего порядка.

Апоневроз — aponeurosis — представляет собой плоское или расширенное сухожилие.

Слизистые сумки — bursa mucosa — представляют собой небольшие мешочки, заполненные синовиальной жидкостью. Они необходимы для предотвращения трения мышц, сухожилий или связок с другими органами (костями, кожей и т.д.) и облегчения скольжения при больших размахах движения. В связи с особенностями топографиями они бывают: ***подмышечными, подсухожильными, подсвязочными, подкожными.***

Полости слизистых бурс, расположенных вблизи суставов, часто сообщаются с полостью суставов. Этот факт необходимо учитывать при лечении и прогнозировании исходов воспалений таких образований.

Синовиальные влагалища — vagina synovialis — по своему строению и назначению сходны с бурсами. Они образовались из подсухожильных бурс. Вследствие скольжения сухожилий бурсы вытянулись в длину, а также в ширину

и завернулись с боков на противоположную сторону сухожилия, где края бурсы сомкнулись. Таким образом, синовиальное влагалище представляет собой два синовиальных листка, один из которых — висцеральный, срастается с сухожилием, а другой — париетальный, срастается в виде цилиндра с фиброзным влагалищем сухожилия.

Оба листка, висцеральный и париетальный, переходят один в другой на концах синовиального влагалища и вдоль сухожилия. Так образуется ***брыжейка — mesotendineum***, в которой к сухожилию проходят сосуды и нервы.

Фасции — fasciae — окружают отдельные мышцы (специальные фасции), или группы мышц (глубокие фасции), или все тело — поверхностные фасции. Они состоят из плотной соединительной ткани.

Фасции и мышцы туловища

Туловище покрывают поверхностные и глубокие шейные и грудобрюшные фасции. Шейные фасции переходят на голову, а грудобрюшные — на грудную и тазовую конечности.

Поверхностная (подкожная) фасция — fascia trunci superficialis — располагается непосредственно под кожей, отделяясь от нее небольшим количеством рыхлой соединительной ткани. Она прочно соединяется с кожными мышцами — mm. cutanei, сокращение которых вызывает сотрясение кожного покрова и образование кожных складок.

Глубокая фасция — fascia profunda — отличается сложным расположением между отдельными мышцами и их функциональными группами. Часто она служит началом для отдельных мышечных пластов, превращаясь в пластинчатое сухожилие, а местами настолько сильно развивается, что получает в этих местах самостоятельное название.

В зависимости от места расположения поверхностную и глубокую фасции принято подразделять на фасции головы, шеи, туловища и конечностей.

Поверхностная фасция шеи — fascia colli superficialis — лежит латерально на шее, сливаясь с одноименной фасцией противоположной стороны в области выйной связки. Она имеет два листка, между которыми заключены подкожная мышца шеи, шейная часть трапециевидной, плечеголовная и плечеподъязычная мышцы. Краниально поверхностная фасция шеи сливается с сухожилием пластыревидной, плечеголовной и длиннейшей мышц, оканчиваясь вместе с ними на костях мозгового черепа и, переходя на голову, как поверхностная фасция головы.

Между листками подкожной фасции шеи располагается ***кожная мышца — m. cutaneus colli (platisma)***. Последняя у собаки развита значительно, берет начало от рукоятки грудной кости, идет краниально, перемещаясь с вентральной на правую и левую поверхности шеи, незначительно расширяясь и, постепенно сходя на нет, к началу кожной лицевой мышцы — m. cutaneus faciei.

В области груди и живота поверхностная фасция получает название ***поверхностная грудобрюшная фасция — fascia thoracoabdominalis superficialis***. Она одевает грудной и брюшной отделы туловища, краниально переходит в поверхностную фасцию шеи, а каудально — в поверхностную фасцию крупа.

В грудном отделе у каудального края трехглавой мышцы плеча фасция расщепляется на два листка, охватывая латерально и медиально мышцы лопатки. Латеральный листок получает название ***лопаточноплечевая фасция — fascia scapulobrachialis*** — в дорсальном направлении переходит в надлопаточную фасцию и соединяется с латеральным краем надостистой связки.

С боковой поверхности живота грудобрюшная фасция в виде складки направляется к коленной чашке, образуя ***коленную складку — plica genus***. Между листками этой складки располагается жировая ткань, а ближе к бедру — лимфатический узел.

У самцов фасция опускается с вентральной поверхности брюшной стенки на половой член, образуя поверхностную фасцию полового члена — fascia penis. В мошонке фасция принимает участие в формировании ее мышечноэластической оболочки — tunica dartos. У самок подкожная фасция в этой области формирует фасцию молочной железы — fascia uberis.

Между листками подкожной фасции располагаются мышцы. ***Кожная большая мышца — m. cutaneus maximus*** — занимает обширную площадь, располагаясь на латеральной поверхности грудной клетки.

Глубокая фасция, в свою очередь, подразделяется на поясничноспинную и глубокую грудобрюшную. Они непосредственно одевают мускулатуру снаружи, а проникая между группами и отдельными мышцами, формируют общие и специальные фасции.

Поясничноспинная фасция — fascia lumbodorsalis — располагается в области дорсальной мускулатуры спины и поясницы и расщепляется на поверхностную и глубокую пластинки.

Поверхностная пластинка — lamina superficialis — закрепляется на маклоке, остистых отростках, крестцовых, поясничных и грудных позвонках, включая холку. Здесь от нее берут начало широчайшая мышца спины, краниальная и каудальная дорсальные зубчатые мышцы, грудные части трапециевидной и ромбовидной мышц. В области холки она располагается между остистыми и поперечными отростками под названием поперечноостистая фасция — fascia spinotransversalis. От нее берут начало пластыревидная мышца шеи и полуостистая мышца головы. Латерально от нее отходит хорошо развитая эластическая пластинка, идущая к медиальной поверхности лопатки как lamina elastica.

Глубокая пластинка — lamina profunda — поясничноспинной фасции обнаруживается только в области поясницы. Шириной в пять-семь сантиметров тянется от последнего ребра по концам поперечнореберных отростков поясничных позвонков до крестцовой кости и маклока. На ней берут начало поперчная и глубокая косая мышцы живота.

Глубокая грудобрюшная фасция — fascia profunda thoracoabdominalis — расположена на грудной и брюшной стенках, формируя своеобразную эластическую оболочку, поддерживающую массивные органы. Вследствие содержания значительного количества эластических волокон, она приобретает желтый цвет и получает название ***желтой брюшной фасции — fascia flava abdominis***. В краниальном направлении фасция продолжается на вентральную зубчатую и межреберные мышцы. Каудально она достигает тазовой кости, прикрепляется на маклоке и на тазовой конечности переходит в глубокую фасцию бедра. От желтой фасции у самцов отходит глубокая фасция полового члена — fascia penis profunda , а у самок — глубокая фасция молочной железы.

Глубокая фасция шеи — fascia profunda colli — также состоит из двух листков — поверхностного и глубокого. Они одевают глубокую мускулатуру и проходящие здесь органы, нервы и сосуды.

Поверхностный листок — lamina superficialis — под позвоночным столбом образует межмышечные перегородки, окружает трахею, пищевод и совместно с глубоким листком создают соединительнотканное влагалище для вагосимпатического ствола и общей сонной артерии. В каудальном направлении он простирается до первого ребра, а в краниальном направлении — закрепляется на каменистой и подъязычной костях, формирует капсулу щитовидной железы и переходит в фасцию глотки.

Глубокий листок — lamina profunda — окружает длинные мышцы шеи и головы, в сторону груди закрепляется на первом ребре и рукоятке грудной кости, продолжаясь как ***внутригрудная фасция — fascia endothoracica.***

Мышцы туловища

Мышцы туловища — mm. trunci — включают: 1) мышцы плечевого пояса — присоединяющие лопатку и плечевую кость к туловищу; 2) мышцы грудных

стенок — инспираторы и экспираторы; 3) мышцы брюшных стенок; 4) дорсальные и вентральные мышцы позвоночного столба; 5) вентральные мышцы шеи.

Мышцы плечевого пояса

Мышцы плечевого пояса — m. cinguli membri thoracici — присоединяют грудную конечность к туловищу, формируя непрерывное соединение — синсаркоз — sinsarcosis — лопатки и плечевой кости с грудной клеткой и шейными позвонками. Основной из них является зубчатая вентральная мышца, на которой шея и туловище подвешены между грудными конечностями. С дорсальной поверхности лопатка присоединяется к грудной клетке двумя мышцами — трапециевидной и ромбовидной, а плечевая кость — также двумя мышцами, но с вентраль-ной поверхности — поверхностной и глубокой грудными. При движении собаки указанные мышцы не только прижимают лопатку и плечевую кость к туловищу, но и вращают ее, помогая тем самым вынесению конечности вперед. Приподнятую же конечность помогают отодвинуть назад. Вынесению нефиксированной конечности вперед помогают плечеголовная и плечеатлантная мышцы, а при фиксированной конечности туловище толкает вперед широчайшая мышца спины.

Трапециевидная мышца — m. trapezius **(рис. 56, 57, 59)** — плоская веерообразная, располагается между выйной связкой и остью лопатки. Она делится на шейную и грудную части. Шейная часть — pars cervicalis — начинается тонким пластинчатым сухожилием от выйной связки на уровне от третьего шейного — до третьего грудного позвонка. Мышечные волокна имеют каудовентральное направление и оканчиваются на ости лопатки. Грудная часть — pars thoracica — начинается тонким пластинчатым сухожилием от надостистой связки на уровне третьего - девятого грудных позвонков, мышечные волокна ее имеют краниовентральное направление и оканчиваются на ости лопатки. Шейная часть мышцы развита сильнее грудной.

Функция: мышца вращает лопатку при движении животного, тянет ее вперед (шейная часть) или назад (грудная часть), фиксирует на туловище при одновременном действии двух частей.

Иннервация: n.accessorius.

Васкуляризация: a. transversa colli.

Широчайшая мышца спины — m. latissimus dorsi **(рис. 57, 59)** — лежит непосредственно под большой кожной мышцей, частично прикрыта грудной частью трапециевидной мышцы и представляет собой широкий веерообразный пласт, расположенный между позвоночным столбом груди, поясницы и плечевой костью. Сама прикрывает каудальный угол лопатки и зубчатую вентральную мышцу. Она начинается широким апоневрозом от поясничноспинной фасции, от надостистой связки в пределах от третьего-четвертого грудного до последнего поясничного позвонка, мясисто от позвоночных концов двух последних ребер. Пучки мышечных волокон конвергируют в краниовентральном направлении, располагаются на латеральной поверхности грудной клетки, проникают под трехглавую мышцу плеча, тесно соединяются с напрягателем фасции предплечья и, сливаясь с дистальным сухожилием большой круглой мышцы, оканчиваются на большой круглой шероховатости плечевой кости.

Функция: при нефиксированной конечности мышца сгибает плечевой сустав и тянет грудную конечность назад. При фиксированной конечности — толкает туловище вперед.

Иннервация: n. thoracodorsalis.

Васкуляризция: a. thoracodorsalis.

Плечеатлантная мышца — m. omotransversarius **(Рис. 57.)** — располагается лентой от акромиона и фасции лопатки до крыла атланта.

Функция: при двустороннем действии опускает голову и выгибает шею дорсально. При одностороннем действии — поворачивает голову и выгибает шею в противоположном от мышцы направлении.

Рис.56. Мышцы плечевого пояса.

1—лопатка;
2—плечевая кость;
3—кости предплечья;
4—грудина;
5—глубокая грудная м.;
6—зубчатая вентральная м.;
7—трапециевидная м.;
8—ромбовидная м.

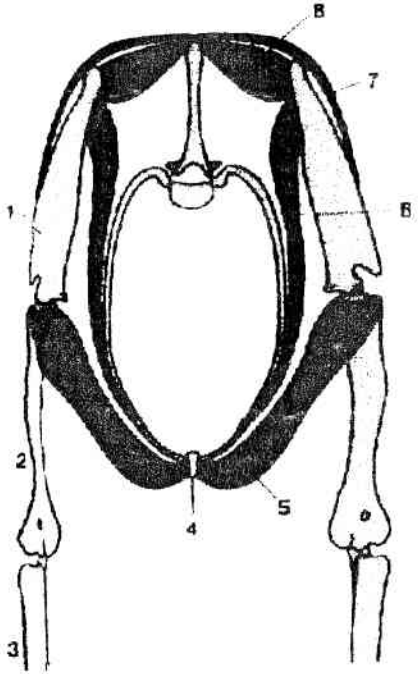

Иннервация: n. accessorius.

Васкуляризация: a. vertebralis.

Ромбовидная мышца — m. rhomboideus **(рис. 56, 57, 69)** — располагается непосредственно под трапециевидной мышцей, а сама прикрывает пластыревидную и дорсальную зубчатую мышцу. В области третьего грудного позвонка она подразделяется на три части. Ромбовидная мышца шеи — m. rhomboideus cervicis — начинается от выйной связки на уровне второго шейного — третьего грудного позвонков, волокна имеют каудовентральное направление и оканчиваются на лопаточном хряще. Головная часть — pars capitis — является продолжением ромбовидной мышцы шеи в краниальном направлении и оканчивается на затылочной кости вместе с пластыревидной мышцей. Ромбовидная мышца груди — m. rhomboideus thoracis — простирается от надостистой связки с третьего по шестой грудные позвонки, мышечные волокна имеют краниовентральное направление и оканчиваются на каудальной части лопаточного хряща.

Функция: вращает лопатку вокруг ее центра, укрепляет ее на туловище, а при фиксированной конечности — поднимает голову.

Иннервация: nn.cervicales et nn. thoracales.

Васкуляризация: a. cervicalis profunda, a.transversa colli.

Зубчатая вентральная мышца — m. serratus ventralis **(рис.56, 57)** — очень мощная пластинчатая веерообразная, простирается между поперечнореберными отростками шейных позвонков и грудинных концов ребер, с одной стороны, и медиальной поверхностью лопатки — с другой. В связи с особенностями закрепления она подразделяется на две части:

Зубчатая вентральная мышца шеи — m. serratus ventralis cervicis — начинается мощными мясистыми зубцами от поперечнореберных отростков шейных позвонков с третьего по седьмой, мышечные пучки имеют дорсокаудальное направление и оканчиваются на зубчатой линии и зубчатой поверхности лопатки ближе к ее шейному углу.

Зубчатая вентральная мышца груди — m. serratus ventralis thoracis — отходит четко контурированными зубцами от наружной поверхности грудинных концов первых восьми или девяти ребер, межреберных мышц, мышечные волокна приобретают дорсокраниальное направление и, конвергируя, оканчиваются на зубчатой линии и зубчатой поверхности лопатки ближе к ее спинному углу.

Рис. 57. Мышцы плечевого пояса.

1—грудиноголовная м.;
2,2'—плечеголовная м.;
2—ключичнозатылочная и ключичнососцевидная мм.;
2'—ключичноплечевая м.;
3—плечеатлантная м.;
4—поверхностный шейный лимфатический узел;
5,5'— шейная и грудная части ромбовидной м.;
6—дельтовидная м.;
7—широчайшая м. спины;
8,8'—трехглавая м. плеча;
9—глубокая грудная м.;
10—подмышечный лимфатический узел.

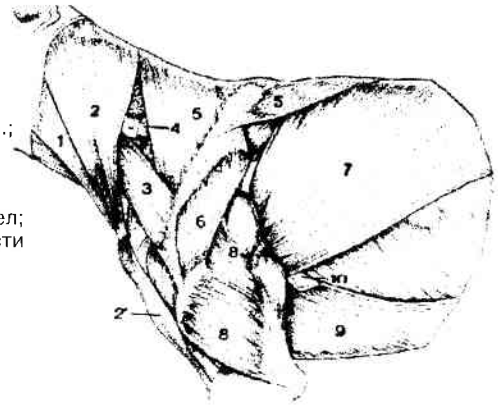

Функция: на правой и левой зубчатых вентральных мышцах подвешено туловище между лопатками. Шейные мышцы при двухстороннем сокращении приподнимают шею, а при одностороннем действии — сгибают шею в свою сторону.

Иннервация: n.dorsalis scapulae, n.thoracalis longus.

Васкуляризация: a.vertebralis, a.cervicalis profunda.

Плечеголовная мышца — m. brachiocephalicus **(рис. 57, 58, 69)** — длинная пластинчатая мышца проходит по боковой поверхности шеи от плечевой кости до головы. Она образует дорсальный край яремного желоба — sulcus jugularis, (вентральный край яремного желоба формирует грудиноголовная мышца — m. sternocephalicus, а его дно — грудиночелюстная мышца — m. sternomandibularis), прикрывает собой длинную мышцу головы, межпоперечные мышцы, лестничную мышцу, предлопаточную часть глубокой грудной мышцы и плечеподъязычную мышцу, с которой тесно срастается. В связи с особенностями развития, наличием разных точек прикрепления и ключичной полоски (рудимента ключицы), расположенной в ней на уровне плечевого сустава, мышца подразделяется на три части:

1) *ключичноплечевая мышца — m. cleidobrachialis* — идет дистально от ключичной полоски на гребень большого бугра плечевой кости. Она прикрывает плечевой сустав с латеральной и дорсальной поверхностей;

2) *ключичнозатылочная мышца — m. cleidooccipitalis* — начинается тонким сухожилием, покрывающим пластыревидную мышцу, на гребне затылочной кости на выйной связке до третьего шейного позвонка, волокна приобретают каудовентральное направление и оканчиваются на латеральном отделе ключичной полоски;

3) *ключичнососцевидная мышца — m. cleidomastoideus* — лежит между сосцевидным отростком каменистой кости и медиальной частью ключичной полоски.

Функция: при фиксированной конечности и двустороннем сокращении мышца опускает голову и шею, а при фиксированной голове и шее — разгибает плечевой сустав и выносит грудную конечность вперед. При одностороннем сокращении — поворачивает голову в свою сторону.

Иннервация: ключичнозатылочная и ключичнососцевидная мышцы иннервируются вентральной ветвью добавочного нерва — n.accessorius, а ключич-

ноплечевая — подмышечным нервом — n. axillaris — из плечевого сплетения.

Васкуляризация: плечеголовная мышца в целом васкуляризируется ветвями позвоночной артерии — a.vertebralis, глубокой шейной артерии — a.cervicalis profunda, грудоакромиальной артерии — a.thoracoacromialis и общей сонной артерии — a. carotis communis.

С вентральной поверхности грудную конечность к туловищу (к грудной кости) прикрепляют грудные мышцы.

Грудная поверхностная мышца — m. pectoralis superficialis **(рис. 58)** — развита слабее глубокой грудной мышцы, лежит подкожно на вентральной поверхности грудной клетки между конечностями. Она имеет у собаки только одну плечевую часть: 1) плечевая часть (нисходящая) — pars pectoralis descendens — начинается на рукоятке грудной кости и первых трех реберных хрящей, оканчиваясь на гребне большого бугра плечевой кости дистальнее прикрепления плечеголовной мышцы. С одноименной мышцей противоположной стороны она образует среднюю грудную борозду, а с плечеголовной мышцей — боковую грудную борозду.

Функция: при фиксированной конечности мышца подтягивает туловище вперед; при нефиксированной конечности — является ее аддуктором и разгибателем плечевого сустава.

Иннервация: nn. pectorales craniales.

Васкуляризация: a. thoracica interna.

Грудная глубокая мышца — m. pectoralis profundus (рис. 58) — развита значительно сильнее поверхностной. Имеет у собаки только одну плечевую часть. Она начинается на грудной кости и на втором-девятом реберных хрящах. Оканчивается на большом и малом буграх плечевой кости и на сухожилии двуглавой мышцы плеча.

Функция: мышца является аддуктором грудной конечности, но при вытянутой и фиксированной конечности — тянет туловище вперед, а при вытянутой и нефиксированной конечности — тянет ее назад.

Иннервация: nn. pectorales craniales, nn. thoracoventrales.

Васкуляризация: a. thoracalis profunda, a. acromialis.

Рис.58.Вентральные мышцы шеи и груди.

1—грудиноподъязычная и грудинощитовидная м.;
2—грудиноголовная м.;
3—плечеголовная м.:
3—ключичноголовная и
3'—ключичноплечевая м.;
4—рукоятка грудной кости;
5,6—поверхностная грудная м.;
5—нисходящая часть и
6—поперечная часть;
7—глубокая грудная мышца.

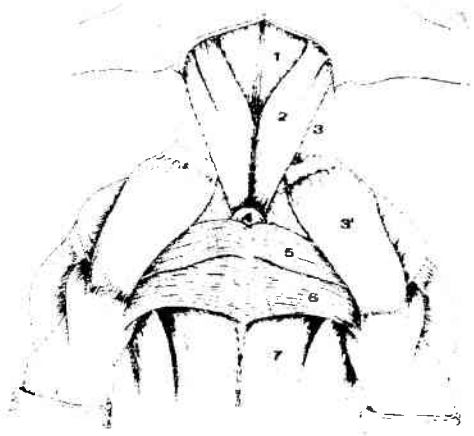

Грудные мышцы

Грудные мышцы — musculi thoracis **(мышцы грудных стенок)**, действуя на ребра, могут вызывать или увеличение объема грудной клетки — то есть осуществлять вдох — ***i n s p i r a t i o***, или же уменьшать его, осуществляя выдох, то есть — ***e x p i r a t i o***. Отсюда эти мышцы и называются вдыхатели — инспираторы и выдыхатели — экспираторы. Различие в функции мышц детерминируется направлением пучков мышечных волокон, а следовательно, и их закреплением на скелете.

В инспираторах эти пучки идут от ребер дорсокраниально и поворачивают их вперед и латерально, увеличивая грудную полость в поперечном и вертикальном направлениях. В экспираторах пучки мышечных волокон идут от ребер дорсокаудально и тянут ребра назад и внутрь, вследствие чего уменьшается объем грудной полости как в поперечном, так и в вертикальном направлениях.

Дыхание может быть поверхностным или глубоким. В первом случае действуют короткие мышцы, а во втором — подключаются и длинные. К коротким инспираторам относятся наружные межреберные мышцы и поднимали ребер, расположенные в каждом сегменте. К длинным инспираторам причислены дорсальный зубчатый инспиратор, лестничная и прямая грудная мышцы. К числу коротких экспираторов относятся внутренние межреберные мышцы и поперечная грудная мышца, а к длинным — дорсальный зубчатый экспиратор.

При действии перечисленных мышц расширяется грудная клетка, осуществляется вдох и такой тип дыхания называется ***г р у д н ы м.*** Одновременно увеличение грудной полости может происходит и в каудальном направлении за счет смещения купола диафрагмы и расслабления мышц живота, такой тип дыхания называется ***б р ю ш н ы м***.

В группу вдыхателей — инспираторов входят следующие мышцы:

Рис.59. Мышцы туловища — поверхностный пласт.

1—лестничная м.; 2—пищевод; 3—прямая грудная м.;
4—наружная косая м. живота;
5—апоневроз наружной косой м. живота.



Дорсальный зубчатый инспиратор — m. serratus dorsalis inspiratorius **(рис. 60)** — тонкая пластинчатая мышца располагается между остистыми отростками грудных позвонков и позвоночными концами ребер. Мышца начинается мясистыми зубцами от позвоночных концов ребер с пятого по

Рис. 60. Мышцы туловища — средний пласт.

1—длинная м. головы; 2—трахея; 3—пищевод; 4—пластыревидная м.; 5—дорсальный зубчатый инспиратор; 6—дорсальный зубчатый экспиратор; 7—внутренняя косая м. живота; 8—апоневроз внутренней косой м. живота; 9—прямая м. живота.

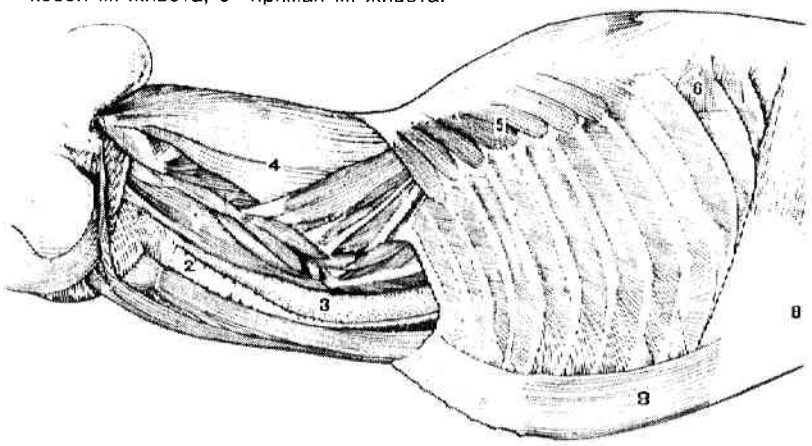

Рис. 61. Мышцы туловища — средний пласт.

9—поперечная м. живота; 15—поперечноостистые мм.; 15'—полуостистая м. головы; 15"—остистая и полуостистая м. спины; 16—длиннейшая м.; 16'—длиннейшая м. головы и шеи; 16"—длиннейшая м. спины; 17—подвздошнореберная м.; 18—поперечная м. живота.

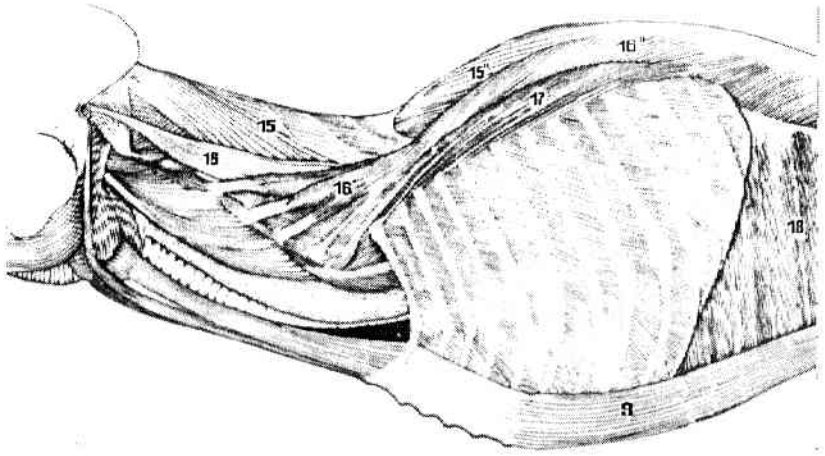

девятое (реже — с четвертого по десятое) вентральнее подвздошнореберной мышцы, волокна имеют дорсокраниальное направление, прикрываются частью длиннейшей мышцы спины и оканчиваются на остистых отростках грудных позвонков.

Функция: мышца инспиратор, поворачивает ребра краниолатерально.

Иннервация: nn. intercostales.

Васкуляризация: aa. intercostales.

***Подниматели ребер — mm. levatores costarum* (рис. 62)** — короткие сегментарные мышцы, располагаются у позвоночных концов ребер, прикрыты длиннейшей мышцей спины и подвздошнореберной мышцей, берут начало от краниальных краев позвоночных концов ребер достаточно широко, конвергируя, волокна имеют дорсокраниальное направление и оканчиваются на сосцевидном отростке впереди лежащего позвонка. На первом и последнем ребрах мышцы рудиментированы, а на средних ребрах они развиты сильнее.

Функция: мышцы инспираторы — поднимают ребра, увеличивая объем грудной полости в поперечном направлении.

Иннервация: nn. intercostales.

Васкуляризация: aa. intercostales.

***Межреберные наружные мышцы — mm. intercostales externi* (рис. 60, 61, 62)** — располагаются в межреберных пространствах, по происхождению и по функции являются непосредственным продолжением поднимателей ребер в вентральном направлении. Мышечные пучки начинаются по краниальному краю позади лежащего ребра, волокна имеют дорсокраниальное направление, оканчиваются мышцы по каудальному краю впереди лежащего ребра. Таким образом, число этих мышц соответствует числу межреберных пространств — spatia intercostalia. Вентрально между реберными хрящами мышц нет.

Функция: мышцы инспираторы — подтягивают ребра друг к другу и краниально, увеличивая объем грудной полости.

Иннервация: n. thoracales.

Васкуляризация: aa. intercostales.

***Лестничная мышца — m. scalenus* (рис. 61)** — является непосредственным продолжением межреберных мышц на шейный отдел. У собаки развиты две мышцы.

Первая из них *лестничная средняя мышца — m. scalenus medius*. Она начинается от средней части первого ребра, волокна имеют дорсокраниальное направление и оканчиваются на поперечнореберных отростках четвертого-седьмого шейных позвонков. Мышца разделена на дорсальный и вентральный пучки, между которыми проходят нервы плечевого сплетения.

Вторая — *лестничная надреберная мышцы — m. scalenus supracostalis* — начинается на грудинном конце третьего ребра и оканчивается на поперечнореберных отростках с шестого по третий шейные позвонки.

Функция: тянут первое ребро краниально, а за ним — и все остальные ребра, увеличивая объем грудной полости.

Иннервация: nn. cervicales, nn. intercostales.

Васкуляризация: a. vertebralis.

Прямая грудная мышца — m. rectus thoracis (рис. 60) — располагается на стернальных концах ребер и полностью прикрыта дорсальным участком глубокой грудной мышцы. Она начинается мясисто на латеральной поверхности первого ребра, плоское брюшко ее располагается в каудовентральном направлении и прикрепляется пластинчатым сухожилием ко второму, третьему, а иногда и к четвертому, реберным хрящам. Мышца подходит к начальному сухожилию прямой мышцы живота, на которую и продолжается часть ее сухожилия.

Функция: инспиратор — подтягивает сухожилия первых реберных хрящей краниально, увеличивает объем грудной полости.

Иннервация: nn. intercostales.

Васкуляризация: aa. intercostales.

***Диафрагма — diaphragma, s. m. phrenicus* (рис. 62, 63)** — обширная пластинчатая мышца, служащая перегородкой между грудной и брюшной полостями (отсюда ее второе название — грудобрюшная преграда). Она лежит не строго поперек полости тела, а прогибается краниально в виде купола.

В состав диафрагмы входят ***мышечная периферическая часть — pars muscularis*** — и ***сухожильный центр — centrum tendineum.*** Сравнительно короткие мышечные волокна имеют радиальное направление, в силу чего можно считать, что диафрагма построена по типу дилятатора.

Периферическая мышечная часть диафрагмы по месту прикрепления к скелету подразделяется на: а) поясничную; б) правую и левую реберные и в)

Рис. 62. Диафрагма.

1—левая ножка;
2—правая ножка;
3—аорта; 4—пищевод;
5—диафрагмальная артерия;
6—грудинная и реберные части диафрагмы;
7—сухожильный центр;
8—диафрагмальная артерия;
9—каудальная полая вена.

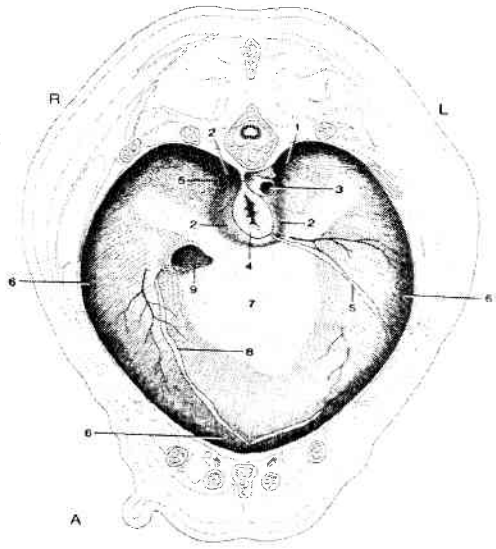

грудную части.

Поясничная часть — pars lumbalis — состоит из двух ножек. Правая ножка — crus dextrum — более длинная, берет начало узким сухожилием на телах последнего грудного и первого поясничного позвонков, а левая ножка — crus sinistrum — на телах двух первых поясничных позвонков. Направляясь к сухожильному центру, ножки расходятся, а между ними остается ***аортальное отверстие — hiatus aorticus*** — для аорты и грудного протока. Оно несколько смещено влево. Правая ножка, опускаясь к центру, охватывает ***пищеводное отверстие — hiatus esophageus*** — для прохождения пищевода и блуждающего нерва. Левая ножка более короткая и оканчивается значительно дорсальнее и левее средней сагиттальной плоскости.

Правая и левая реберные части — partes costales — закрепляются на медиальной поверхности реберной стенки по 13 ребру и по реберно-хрящевой линии.

Грудная часть — pars sternalis — закрепляется на дорсальной поверхности мечевидного хряща грудной кости.

Сухожильный центр — centrum tendineum — окруженный мышечной частью, имеет форму листочка клевера, заостренная часть которого направлена вентрально, а широкое основание — дорсально. По краям основания

Рис. 63. Расположение диафрагмы.

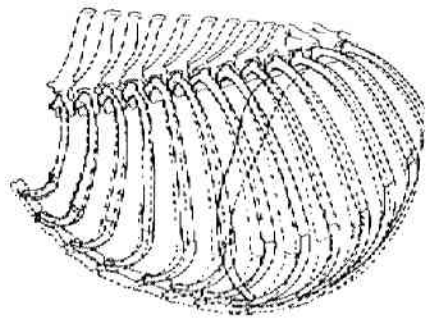

справа и слева от ножек диафрагмы располагаются ***правый и левый поясничнореберные треугольники — trigonum lumbocostales.*** Они образуются лишь двумя листками серозной оболочки: со стороны грудной полости — плеврой, а со стороны брюшной полости — брюшиной. Здесь возможно образование диафрагмальных грыж. Почти в центре, с небольшим отклонением вправо, находится отверстие каудальной полой вены — foramen venae cavae.

Функция: мощный инспиратор, способствует оттоку крови от органов брюшной полости.

Иннервация: n. phrenicus.

Васкуляризация: a. phrenica caudalis, a. musculophrenica.

Дорсальный зубчатый экспиратор — m. serratus dorsalis expiratorius (рис.60) — начинается тонким пластинчатым сухожилием апоневрозом от остистых отростков поясничных позвонков. Его сухожилие сливается с поясничной фасцией — fascia lumbodorsalis — направляется от области поясницы краниовентрально вниз и вперед и оканчивается отдельными зубцами на каудальных краях позвоночных концов последних ребер — с 13-го по 10(11)-е.

Функция: тянет ребра каудально, уменьшает объем грудной полости, является выдыхателем.

Иннервация: nn. thoracales, nn. lumbales.

Васкуляризация: aa. intercostales, aa. lumbales.

Внутренние межреберные мышцы — mm. intercostales interni **(рис.65)** — лежат в межреберных пространствах и между реберными хрящами, прикрытые латерально наружными межреберными мышцами. Начинаются по каудальному краю всех ребер кроме последнего, волокна имеют каудодорсальное направление и оканчиваются по краниальному краю позади лежащего ребра. Таким образом, их волокна перекрещиваются с волокнами наружных межреберных мышц под прямым углом. В вентральном направлении они простираются дальше наружных и располагаются между реберными хрящами, получая название межхрящевых мышц — mm. intercartilaginei.

Функция: при сокращении уменьшают объем грудной полости, опускают ребра, обеспечивают выдох.

Иннервация: nn. intercostales.

Васкуляризация: aa. intercostales.

Поперечная грудная мышца — m. pectoralis transversus — располагается на внутренней дорсальной поверхности грудной кости и реберных хрящах. Мышца имеет явно выраженное сегментарное строение, ее отдельные зубцы начинаются от дорсальной связки грудной кости и оканчиваются отдельными мясистыми зубцами на дорсальных концах хрящей истинных ребер — со второго по восьмое. Чем меньше реберный хрящ, тем короче мышечный пучок, и наоборот. Следовательно, форма этой мышцы определяется длиной хрящей истинных ребер.

Функция: при сокращении подтягивает реберные хрящи к средней сагиттальной плоскости, уменьшает объем грудной полости, осуществляет выдох.

Иннервация: nn. intercostales.

Васкуляризация: a. thoracica interna.

Действие мышц грудной стенки. Описанные мышцы осущетсвляют акты вдоха и выдоха. Вдох осуществляется благодаря расширению грудной клетки и увеличению ее объема за счет подтягивания ребер в краниальном направлении и их поднятии. Выдох происходит при спадении грудной клетки из-за сокращения мышц экспираторов. Это — грудной тип дыхания.

Осуществление увеличения или уменьшения объема грудной полости благодаря сокращению диафрагмы и брюшных мышц — это брюшной тип дыхания.

Мышцы живота

Мышцы живота — musculi abdominis — принимают участие в формировании брюшной стенки, поддерживают внутренние органы и участвуют в актах дыхания, мочеиспускания, дефекации и родов.

Наружная косая мышца живота — m. obliquus externus abdominis **(Рис. 59, 66)** — представляет собой широкий пласт, входящий в состав стенки брюшной полости и продолжающийся в краниальном направлении на наружную поверхность грудной клетки. Мышца начинается мясисто зубцами на латеральной поверхности грудинных концов ребер и простирается от четвертого до последнего ребра. Линия прикрепления мышцы располагается параллельно соединениям ребер с реберными хрящами. Первые зубцы мышцы вклиниваются между зубцами вентральной зубчатой мышцы. Мускул широким пластом простирается в каудовентральном направлении и на брюшной стенке переходит в широкое пластинчатое сухожилие — апоневроз. Последний соединяется с одноименной структурой противоположной стороны, образуя три пластинки: брюшную, тазовую и бедренную.

Брюшная пластинка — lamina abdominalis — оканчивается по белой линии живота на протяжении от мечевидного хряща до таза, прерываясь на пути пупочным кольцом — anulus umbilicalis. Пластинка принимает участие в формировании латерального листка сухожильного влагалища прямой мышцы живота, сливаясь с апоневрозом внутренней косой мышцы живота, с желтой брюшной фасцией и с поверхностной фасцией туловища.

Тазовая пластинка — lamina iliaca — закрепляется на подвздошной и лонной костях от маклока до лонного бугра. Ее дорсальный пучок оканчивается на маклоке мясисто и образует латеральную ножку — crus lateralis. Тазовая пластинка подкрепляется сильным сухожильным тяжем — паховой связкой — lig. inguinale, которая тянется от маклока до лонного бугра.

Бедренная пластинка — lamina femoralis — выражена слабее первых двух, проходит по медиальной поверхности бедра и сливается с бедренной

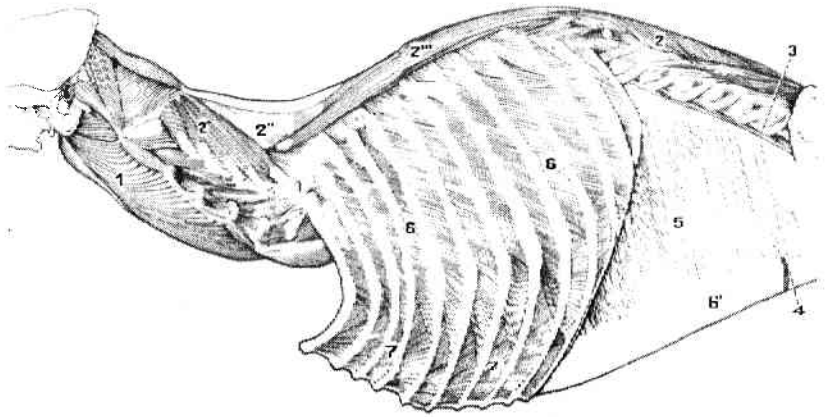

Рис. 64. Мышцы туловища — средний пласт.

1—длинная м. головы; 2'—многораздельная м.; 2"—остистая м. шеи; 2"'—остистая и полуостистая м. спины; 3—квадратная м. поясницы; 4—прямая м. живота; 5—поперечная м. живота; 5'—апоневроз; 6—наружные межреберные м.; 7—внутренние межреберные мышцы.

фасцией. На границе тазовой и бедренной пластинок располагается поверхностное паховое кольцо — anulus inguinalis superficialis.

Внутренняя косая мышца живота — m. obliquus internus abdominis **(рис. 60, 66)** — формирует средний мышечный пласт брюшной стенки. Латерально она прикрыта наружной косой мышцей живота, а волокна их

перекрещиваются под прямым углом. С медиальной стороны к ней прилежат поперечная и прямая мышцы живота. Началом мышцы служит маклок и поясничноспинная фасция. От них мышца, веерообразно расширяясь, приобретает вентрокраниальное направление волокон и оканчивается мясисто на последних четырех-пяти ребрах и по белой линии живота, соединяясь с одноименным апоневрозом противоположной стороны. Дорсальный край мышцы служит нижней границей голодной ямки, а в краниальной трети брюшной стенки она разделяется на два листка. Внутренний — принимает участие в формировании сухожильного влагалища прямой мышцы живота, а более сильно развитый наружный — сливается с апоневрозом наружной косой брюшной мышцы. Каудальный край мышцы проходит параллельно паховой связке, формируя глубокое паховое кольцо — anulus inguinalis profundus. Поверхностное и глубокое паховые кольца объединяет ***паховый канал — canalis inguinalis.***

Функция: поддерживает органы брюшной полости, участвует в родах.

Иннервация: подвздошноподчревный и подвздошнопаховый нервы поясничного сплетения.

Васкуляризация: aa. lumbales, a. circumflexa ilii profunda.

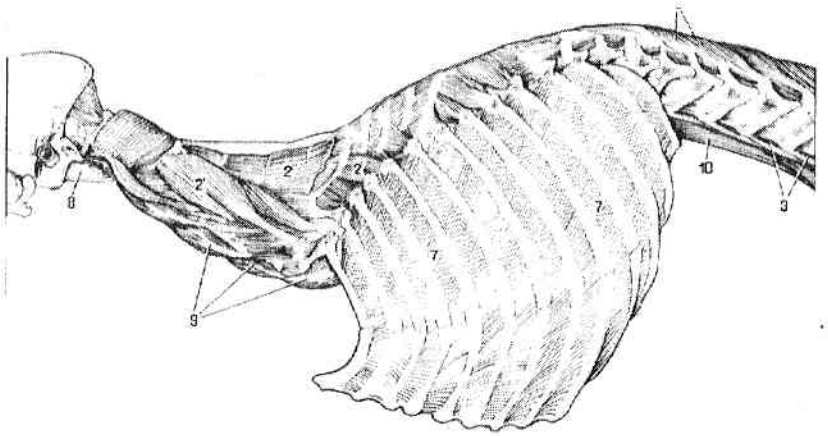

Рис. 65. Мышцы туловища — глубокий пласт.

2—поперечноостистые м.; 2'—многораздельная м.; 2"—остистая м. шеи; 3—квадратная м. поясницы; 7—внутренние межреберные мм; 8—прямая вентральная м. головы; 9—длинная м. шеи; 10—малая поясничная м.; 11—подвздошнопоясничная мышца.

Поперечная мышца живота — m. transversus abdominis **(рис. 64, 66)** — широкая пластинчатая с поперечным направлением мышечных волокон. Она формирует внутренний мышечный пласт брюшной стенки, начинается от свободных концов поперечнореберных отростков всех поясничных позвонков, медиальной поверхности ложных и последних истинных ребер и оканчивается пластинчатым сухожилием по белой линии живота. В краниальной трети брюшной стенки мышца срастается с медиальной пластинкой сухожилия внутренней косой мышцы живота, а в каудальной части брюшной стенки — покрывает прямую мышцу живота. Каудальная граница мышцы проходит в сегментной плоскости маклока. Со стороны брюшной полости мышца покрыта поперечной брюшной фасцией и серозной оболочкой — брюшиной.

Функция: поддерживает органы брюшной полости.

Иннервация: подвздошнопаховый и подвздошноподчревный нервы поясничного сплетения.

Рис. 66. Сегментальный разрез вентральной брюшной стенки.

А—краниальный участок; В—средняя часть брюшной стенки; С—каудальная часть брюшной стенки.

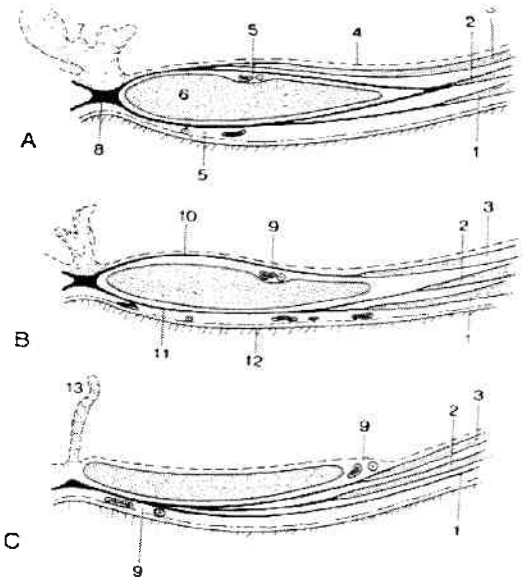

1—наружная косая м. живота; 2—вну-тренняя косая м. жи-вота; 3—поперечная м. живота; 4—брю-шина; 5—крани-альные надчревные а. и в.; 5'—краниальные надчрев-ные повер-хностные а. и в.; 6—прямая мышца живота; 7—серповидная связка; 8—белая линия; 9—каудальные надчревные а. и в.; 9'—каудальные поверхностные надчревные а. и в.; 10—дорсальный листок влагалища прямой м. живота; 11—вентральный листок влагалища прямой м. живота; 12—кожа; 13—пузырная связка.

Васкуляризация: aa. lumbales, a. circumflexa ilii profunda.

***Прямая мышца живота — m. rectus abdominis* (рис. 60, 66)** — парная длинная пластинчатая лежит в вентральной брюшной и частично грудной стенках. Снаружи прикрыта сухожилиями поверхностной и глубокой грудных мышц, а вдоль белой линии живота объединяется сухожилием с одноименной мышцей противоположной стороны. С дорсомедиальной поверхности мышца прикрыта апоневрозом поперечной мышцы живота, а начинается она на латеральной поверхности 5-6 реберных хрящей, мясисто от мечевидного отростка и тянется каудально. По ходу в ней обнаруживаются от трех до шести сухожильных перемычек — inscriptiones tendineae, являющихся рудиментами ребер.

Функция: поддержание органов брюшной полости, формирует ***брюшной пресс — prelum abdominale***, сжимая внутренности, помогает их опорожнению, участвует в родах.

Иннервация: nn.intercostales et lumbales.

Васкуляризация: aa. lumbales, a. circumflexa ilii profunda.

Паховый канал — canalis inguinalis* (рис.67)** — имеет вид конусовидной щели длиной до 10 см у крупных пород и располагается между наружной и внутренней косыми мышцами живота. Канал проходит косо через брюшную стенку, имеет поверхностное паховое кольцо — anulus inguinalis superficialis, ведущее во влагалищную полость семенникового мешка, и ***глубокое паховое кольцо — anulus inguinalis profundus, открывающееся в брюшную полость. Канал служит для прохода семенников из брюшной полости во влагалищную полость семенникового мешка в период эмбрионального развития и местоположением семенного канатика во взрослом состоянии. Поверхностное паховое кольцо лежит почти в углу между белой линией и краниальным краем таза и представляет собой удлиненно-овальное отверстие между брюшной и тазовой пластинками апоневроза наружной косой брюшной мышцы живота.

Рис. 67. Паховый канал и мышцы хвоста.

А—с наружной косой мышцей живота; В—наружная косая мышца живота удалена.

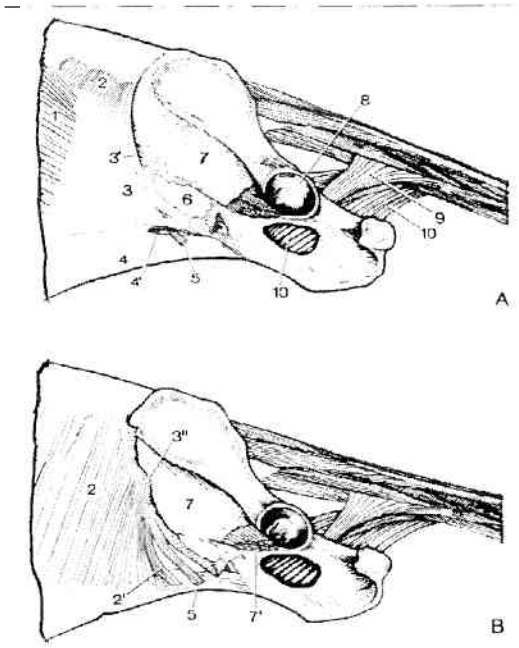

1—наружная косая м. живота; 2—внутренняя косая м. живота; 2'—участок внутренней косой м. живота, формирующий внутреннее паховое кольцо; 3—латеральная ножка апоневроза наружной косой м. живота; 3'—паховая связка; 3"—апоневроз наружной косой м. живота; 4—медиальная ножка апоневроза наружной косой м. живота; 4'—наружное паховое кольцо; 5—семенной канатик; 6—начало пахового канала; 7—фасция подвздошно-поясничной м.; 7'—подвздошнопоясничная м.; 8—суставная впадина; 9—хвостовая м.; 10—подниматель ануса.

Глубокое паховое кольцо значительно уже поверхностного, в связи с чем канал имеет форму сплюснутого конуса. Полностью выраженный канал имеется только у самцов, но и у самок есть его рудимент.

Вентральные мышцы шеи

Вентральные мышцы шеи — musculi colli ventralis — простираются от грудной кости на голову, подъязычную кость и на щитовидный хрящ гортани, формируя ее вентральный контур. К ним, кроме плечеголовной мышцы, описанной выше, относятся, грудиноподъязычная, грудинощи-товидная и грудинососцевидная мышцы.

Грудиноподъязычная мышца — m. sternohyoideus* (рис. 58)** — длинная лентовидная, лежит рядом с одноименной мышцей противоположной стороны на вентральной поверхности трахеи. Начинается от рукоятки грудной кости и первого ребра, а оканчивается на теле подъязычной кости. В средней части в мышце иногда обнаруживается сухожильная перемычка. Мышца формирует ***вентральный контур яремного желоба — sulcus jugularis.

Функция: оттягивает язык назад при глотании, изгибает шею.

Иннервация: nn. cervicales.

Васкуляризация: a. carotis communis.

***Грудинощитовидная мышца — m. sternothyreoideus* (рис.58)** — лентовидная, лежит на вентролатеральной поверхности трахеи, начинается от рукоятки грудной кости и первого ребра, в средней и каудальной третях

срастается с грудиноподъязычной мышцей. Оканчивается на щитовидном хряще гортани.

Функция: оттягивает гортань назад после глотания.

Иннервация: nn. cervicales.

Васкуляризация: a. carotis communis.

Грудинососцевидная мышцы — m. sternomastoideus **(рис.57)** — начинается от рукоятки грудной кости, направляется дорсокраниально, ограничивая с дорсальной поверхности яремный желоб. У затылочноатлантного сустава мышца делится на две ветви: вентральная оканчивается на сосцевидном отростке височной кости, а дорсальная — вливается в плечеголовную мышцу.

Функция: при одностороннем сокращении поворачивает голову в сторону, а при двустороннем - опускает голову и выгибает шею.

Иннервация: nn. cervicales.

Васкуляризация: a. carotis communis.

Мышцы спины (позвоночного столба)

Мышцы спины (позвоночного столба) — musculi dorsi — подразделяются на дорсальные и вентральные.

Дорсальные мышцы позвоночного столба располагаются между остистыми и поперечными отростками позвонков, на позвоночных концах ребер, а также занимают треугольное пространство между шейными позвонками, затылочной костью и остистыми отростками первых грудных позвонков. В области шеи мышцы располагаются латерально от средней сагиттальной плоскости и выйной связки. Они выполняют разнообразные функции: при одновременном сокращении правых и левых мышц разгибается позвоночный столб, прогибается поясница, поднимается голова и прогибается шея, поднимается хвост; при одностороннем сокращении - изгибается позвоночный столб в противоположную от мышцы сторону, поворачиваются шея и хвост вбок; в незначительной степени мышцы вращают позвоночный столб вдоль продольной оси; а вместе с вентральными мышцами позвоночного столба — фиксируют и укрепляют его. Такое разнообразие функций обеспечивается различными точками их закрепления и направлением волокон.

Согласно точкам прикрепления и направлению волокон, среди дорсальных мышц позвоночного столба принято различать четыре морфофункциональные группы: ***остистую, остистопоперечную, поперечноостистую и подвздошнореберную.*** При изучении этих мышц за начальную точку прикрепления принято считать их концы, обращенные к крестцовой кости (в шейном, грудном и поясничном отделах — это каудальные концы мышц, а в хвостовом — напротив, их краниальные концы).

Подвздошнореберная группа дорсальных мышц позвоночного столба самая латеральная, простирается от подвздошной кости краниально до поперечнореберных отростков шейных позвонков. Представлена она подвздошнореберной мышцей. Последняя подразделяется на поясничную, грудную и шейную части, проходит по латеральной части поперечнореберных отростков поясничных позвонков и позвоночным концам ребер, а начинается на гребне подвздошной кости. К этой же группе относится и прямая латеральная мышца головы, а основная выполняемая ими функция — фиксация позвоночного столба и изгибание его вправо или влево.

Остистопоперечная группа дорсальных мышц позвоночного столба характеризуется направлением пучков мышечных волокон от остистых отростков позади лежащих позвонков к сосцевидным отросткам впереди лежащих позвонков и к ребрам, пропуская несколько сегментов. Данная группа мышц представлена у собаки каудальной косой мышцей головы, межпоперечными мышцами длинным поднимателем хвоста, пластыревидной и длиннейшей мышцами. Все они располагаются медиальнее предыдущей группы мышц, а функции их аналогичны.

Остистая группа дорсальных мышц позвоночного столба располагается только на остистых отростках, при этом началом для них являются отростки каудально расположенных позвонков, мышечные пучки имеют краниальное направление и, пропуская несколько сегментов, оканчиваются на остистых отростках краниально лежащего позвонка. К данной группе относятся остистые мышцы, прямые дорсальные мышцы головы и подниматели хвоста. Эта группа мышц участвует в фиксации позвоночного столба и его разгибании.

Поперечноостистая группа дорсальных мышц позвоночного столба самая глубокая, лежит непосредственно на позвонках. Начальными точками прикрепления для них являются сосцевидные отростки каудально расположенного позвонка, волокна имеют краниальное направление и, пропуская одинтри сегмента, оканчиваются на остистых отростках краниально расположенного позвонка. К данной группе относятся многораздельная мышца, косая краниальная мышца головы, короткий подниматель хвоста. Функция мышц этой группы — разгибание позвоночника, его изгибание вправо или влево, вращение вокруг продольной оси.

Подвздошнореберная мышца — m. iliocostalis **(рис. 60, 61)** — относительно узкая плоская хорошо развитая и состоит из ряда связанных между собой зубцов. Она тянется от гребня подвздошной кости до четвертого-пятого шейных позвонков. Располагается латеральнее всех дорсальных мышц позвоночного столба, вдоль длиннейшей мышцы спины, а сбоку прикрыта дорсальной зубчатой мышцей. В ней различают поясничную, грудную и шейную части.

Подвздошнореберная мышца поясницы — m. iliocostalis lumborum **(Рис. 61)** — начинается мясисто от маклока, подвздошного гребня, тонкими сухожилиями от поперечнореберных отростков поясничных позвонков, волокна имеют краниовентральное направление и оканчиваются на последнем ребре.

Подвздошнореберная мышца спины — m. iliocostalis thoracis **(рис. 61)** — сильно развита, представляет собой комплексную мышцу. Она берет начало тонкими сухожильными пучками от подвздошного гребня, маклока, поперечнореберных отростков первых трех поясничных позвонков. Мышечные пучки имеют краниовентральное направление и оканчиваются отдельными блестящими сухожилиями на каудальных краях позвоночных концов ребер вентральнее их углов, пропуская от одного до четырех и более сегментов. Краниальный зубец мышцы прикрепляется на поперечном отростке седьмого (реже шестого) шейного позвонка.

Подвздошнореберная мышца шеи — m. iliocostalis cervicis **(рис. 61)** — в области груди эта мышца сливается с длиннейшей мышцей. На уровне остистых отростков 8-10 грудных позвонков она постепенно обособляется и формирует массивное брюшко. От остистых отростков области холки мышца получает мощное подкрепление и оканчивается на слабовыраженных остистых отростках с четвертого (редко третьего) по шестой шейные позвонки.

Функция: подвздошнореберная мышца в целом фиксирует позвоночный столб, а при одностороннем сокращении выгибает его в противоположную сторону.

Иннервация: nn. lumbales, thoracales et cervicales.

Васкуляризация: aa. lumbales, aa. intercostales, a. vertebralis, a. intercostalis suprema.

Длиннейшая мышца — m. longissimus **(рис. 61)** — самая мощная в области позвоночного столба. Она занимает большую часть треугольного пространства, ограниченного медиально остистыми отростками поясничных и грудных позвонков, а фронтально — поперечнореберными отростками поясничных позвонков, поперечными отростками грудных позвонков и позвоночными концами ребер. Наиболее сильно мышца развита в области поясницы, где почти совершенно вытесняет остистую и полуостистую мышцы. В краниальном направлении она постепенно уменьшается в массе, латерально прикрыта дорсальными зубчатыми инспиратором и экспиратором, а по ходу, в зависимости от точек прикрепления, подразделяется на длиннейшие мышцы поясницы, груди, шеи, головы и атланта.

Длиннейшая мышца поясницы и груди — m. longissimus lumborum et thoracis **(Рис.61)** — начинается мощными сухожильными пучками на подвздошном гребне, маклоке и остистых отростках крестцовых, хвостовых,

поясничных и последних четырех-пяти грудных позвонков. Мышца лежит медиальнее подвздошнореберной мышцы, сухожильные пучки ее сливаются и на латеральной поверхности формируют "сухожильное зеркало", покрывающее почти всю мышцу в области поясницы и частично груди. Оканчивается мышца латеральными зубцами на поперечнореберных отростках поясничных позвонков, на латеральной поверхности ребер (проксимальнее реберных углов), на поперечном отростке седьмого (редко пятого-шестого) шейного позвонка. А ее медиальные зубцы закрепляются на добавочных отростках поясничных и сосцевидных отростках грудных позвонков.

Длиннейшая мышца шеи — m. longissimus cervicis **(рис. 61)** — в грудном отделе прикрыта длиннейшей мышцей спины, а в шейном отделе — шейной частью зубчатой вентральной мышцы. Мышца начинается мясисто от сосцевидных отростков первых пяти-шести грудных позвонков и от поперечноостистой фасции, волокна имеют краниовентральное направление и, пропуская несколько сегментов, оканчиваются тонкими сухожилиями на поперечных отростках четырех-пяти последних шейных позвонков.

Длиннейшая мышца головы и атланта — m. longissimus atlantis et capitis **(рис. 61)** — располагается в области шеи медиальнее от длиннейшей мышцы шеи и пластыревидной мышцы. Она начинается мощными зубцами от сосцевидных отростков первых грудных и последних шейных позвонков. Оканчивается — одним сухожилием на крыле атланта, а вторым — на сосцевидном отростке височной кости, сливаясь с сухожилием пластыревидной мышцы.

Функция: длиннейшая мышца в целом при двустороннем сокращении поднимает голову, при одностороннем сокращении — выгибает шею в противоположном от мышцы направлении.

Иннервация: nn. lumbales, thoracales et cervicales.

Васкуляризация: aa. lumbales, aa. intercostales, a. intercostalis suprema, a. vertebralis.

Остистая мышца — m. spinalis **(рис. 64)** — в области поясницы и каудальной части груди сливается с длиннейшей мышцей и только в области груди и шеи существует самостоятельно. В связи с этим принято делить ее на остистую мышцу груди и шеи.

Остистая мышца груди — m. spinalis thoracis **(рис. 64)** — начинается от остистых отростков с двенадцатого по первый грудные позвонки, пропуская несколько сегментов, волокна оканчиваются на остистых отростках впереди лежащих позвонков, а ее самые краниальные пучки, получая название ***остистая мышца шеи — m. spinalis cervicis*** — начинаются от остистых отростков холки и оканчиваются на слобо выраженных остистых отростках с пятого по седьмой шейные позвонки.

Функция: разгибатель спины и шеи.

Иннервация: nn. cervicales.

Васкуляризация: a. cervicalis profunda, a. vertebralis.

Полуостистая мышца — m. semispinalis **(рис. 64)** — формирует у собаки значительный мышечный тяж, расположенный между холкой и затылочной костью. Начинается на сосцевидных отростках шести-семи первых грудных позвонков, а также с пластыревидной мышцей на остистопоперечной фасции. В области шеи — от сосцевидных отростков пяти последних позвонков. Мышца разделяется на два брюшка: дорсальное — ***двубрюшная мышца шеи — m. biventer cervicis***, а вентральное — ***большая комплексная мышца — m. complexus major***. Обе части оканчиваются сильными сухожилиями на затылочной кости, прикрывая собой многораздельную мышцу.

Функция: при двустороннем сокращении поднимает шею и голову, а при одностороннем -- поворачивает их в свою сторону.

Иннервация: nn. cervicales.

Васкуляризация: a. cervicalis profunda, a. vertebralis.

Многораздельные мышцы — mm. multifidi **(рис. 65)** — состоят из отдельных мышечных пучков, расположеных на латеральных поверхностях дужек и остистых отростках позвонков и латерально прикрыты длиннейшей мышцей. Мышцы имеются и на крестцовой кости. Однако из-за отсутствия в

этой части позвоночного столба подвижности они превратились в сухожильные тяжи. В области поясницы и груди мышцы начинаются отдельными зубцами от сосцевидных или поперечных отростков, имеют дорсокраниальное направление и оканчиваются на остистых отростках, пропуская два-пять сегментов. В области шеи мышцы имеют вид коротких мясистых брюшков, начинающихся от поперечных отростков первого грудного и суставных отростков четырех-пяти последних шейных позвонков и, пропуская один-два сегмента, оканчиваются на слабо развитых остистых отростках впереди лежащих позвонков, включая второй шейный.

Функция: при двустороннем сокращении выгибают шею и поднимают голову, при одностороннем сокращении — вращают шею.

Иннервация: nn. cervicales.

Васкуляризация: a. vertebralis.

Межостистые мышцы — mm. interspinales — располагаются между остистыми отростками. Они хорошо развиты у собаки в связи с подвижностью позвоночного столба, но наиболее сильно — в области шеи между седьмым-третьим позвонками. Со стороны остистых отростков в них проникают сухожильные тяжи, разделяя мышцы на отдельные сегменты, одновременно укрепляя и усиливая их.

Функция: выгибают и вращают шею.

Иннервация: дорсальные ветви nn. cervicales.

Васкуляризация: a. vertebralis.

Межпоперечные мышцы — mm. intertransversarii — лежат между поперечными отростками позвонков и подразделяются на дорсальные, средние и вентральные.

Межпоперечные дорсальные мышцы — mm. intertransversarii dorsales cervicis — располагается в области шеи между поперечными и суставными отростками. Начинаются от суставных отростков позади лежащих позвонков и оканчиваются на поперечных отростках впереди лежащих позвонков.

Межпоперечные вентральные мышцы — mm. intertransversa-rii ventrales cervicis — в области шеи располагаются между реберными отростками.

Межпоперечные средние мышцы — mm. intertransversarii medii — простираются между поперечными отростками шейных позвонков.

Межпоперечные мышцы поясницы — mm. intertransversarii lumbales — лежат между поперечнореберными отростками поясничных позвонков.

Функция: вращают шею и поясницу.

Иннервация: nn.cervicales et lumbales.

Васкуляризация: a. vertebralis, aa. lumbales.

Пластыревидная мышца — m. splenius **(рис. 60)** — треугольной формы располагается между головой, холкой, выйной связкой и поперечными отростками шейных позвонков. Она начинается в области холки от остистых отростков третьего, четвертого и пятого грудных позвонков, от выйной связки и поперечнореберной фасции. Сформированная пластинчатая мышца имеет краниовентральное направление мышечных пучков, а оканчивается на поперечных отростках третьего-пятого шейных позвонков и на крыле атланта. Краниальная часть мышцы тонким апоневрозом присоединяется к затылочному гребню и сосцевидному отростку височной кости. Латерально она прикрыта шейными частями ромбовидной, трапециевидной и зубчатой вентральной мышц, а сама прикрывает все дорсальные мышцы позвоночного столба в области шеи.

Функция: при двустороннем сокращении поднимает голову. При одностороннем сокращении выгибает шею в противоположную от мышцы сторону.

Иннервация: nn. cervicales.

Васкуляризация: a. cervicalis profunda, a. vertebralis.

Прямая дорсальная большая мышца головы — m. rectus capitis dorsalis major **(рис. 65)** — начинается от каудальной части гребня осевого позвонка и оканчиваается на затылочной кости.

Прямая дорсальная средняя мышца головы — m. rectus capitis dor-

***salis medius* (рис. 65)** — располагается непосредственно под одноименной большой мышцей, начинается от краниальной части гребня эпистрофея и оканчивается на затылочной кости.

***Прямая дорсальная малая мышца головы — m. rectus capitis dorsalis minor* (рис. 65)** — непосредственно прилежит к капсуле затылочноатлантного сустава, начинается на дорсальном бугорке атланта и оканчивается на затылочной кости.

Функция: поднимает голову.

Иннервация: дорсальные ветви спинномозговых нервов.

Васкуляризация: a. vertebralis, a. occipitalis.

***Косая краниальная мышца головы — m. obliquus capitis cranialis* (рис. 65)** — берет начало на краниальной части крыла атланта и оканчивается на яремном отростке.

***Косая каудальная мышца головы — m. obliquus capitis caudalis* (рис. 65)** — начинается от гребня эпистрофея и дорсальной поверхности каудального суставного отростка, направляется косо краниовентрально и оканчивается на крыле атланта.

Прямая латеральная мышца головы — m. rectus capitis lateralis — начинается в крыловой ямке атланта и на его вентральной дужке, а оканчивается на яремном отростке.

Функция: короткие мышцы в области затылочноатлантного и атлантоосевого суставов вращают голову.

Иннервация: ветви спинномозговых нервов.

Васкуляризация: a. vertebralis, a. occipitalis.

***Медиальная дорсальная крестцовохвостовая мышца — m. sacrocaudalis medialis* (рис. 67)** — веретенообразной формы начинается от остистых отростков двух-трех последних крестцовых позвонков, размещается медиально и соприкасается с одноименной мышцей противоположной стороны. Оканчивается на сосцевидных отростках каудально лежащих позвонков, пропуская один сегмент.

Функция: поднимает хвост.

Иннервация: nn. coccygei.

Васкуляризация: a. coccygea.

***Латеральная дорсальная крестцовохвостовая мышца — m. sacrocaudalis lateralis* (рис. 67)** — располагается латеральнее предыдущей. Начинается от остистых отростков последних крестцовых и хвостовых позвонков, а оканчивается на сосцевидных отростках хвостовых позвонков.

Функция: поднимает хвост.

Иннервация: nn. coccygei.

Васкуляризация: a. coccygea.

Вентральные мышцы позвоночного столба лежат на вентральной поверхности тел позвонков и подразделяются на шейноголовные, шейные, поясничные и хвостовые. В отличие от дорсальных мышц, они отсутствуют в области грудной части позвоночного столба, а основная выполняемая ими функция — сгибание позвоночного столба, а вместе с дорсальными — его фиксация. К этой группе относятся: длинная мышца головы, длинная мышца шеи, прямая вентральная мышца головы, пояс-ничная малая мышца, поясничная большая мышца, квадратная поясничная мышца, медиальная вентральная хвостовая мышца, латеральная вентральная крестцовохвостовая мышца, вентральные межпоперечные мышцы хвоста и хвостовая мышца.

***Длинная мышца головы — m. longus capitis* (рис. 64, 65)** — лежит на вентральной поверхности тел шейных позвонков латерально от длинной мышцы шеи. Сравнительно длинными пучками берет начало от реберных отростков со второго по шестой шейные позвонки, формирует общее брюшко, направляется к основанию черепа и оканчивается на мышечном бугорке затылочной кости.

Функция: опускает голову, вращает шею.

Иннервация: спинномозговые нервы.

Васкуляризация: a. vertebralis, a. occipitalis.

***Длинная мышца шеи — m. longus colli* (Рис.64,65)** — представляет собой сегментарную мышцу и располагается на вентральной поверхности тел

шейных и первых грудных позвонков. В связи с этим подразделяется на две части:

Шейная часть — pars cervicalis — берет начало отдельными зубцами на реберных отростках пяти последних шейных позвонков, мышечные пучки имеют краниомедиальное направление и по пути прикрепляются к вентральным гребням шейных позвонков. При этом самый краниальный пучок прикрепляется на вентральном бугорке атланта, а с соименными пучками противоположной стороны они формируют острые углы, направленные краниально, в то время как для аналогичных структур грудной части мышцы характерно обратное направление;

Грудная часть — pars thoracalis — состоит из отдельных зубцов, начинающихся на вентральных гребнях с шестого шейного по шестой грудные позвонки, мышечные пучки имеют краниолатеральное направление и оканчиваются на вентральной поверхности тел грудных позвонков, на поперечном отростке седьмого и реберном отростке шестого шейного позвонков.

Функция: при двустороннем сокращении выгибает шею, при одностороннем сокращении — вращает ее.

Иннервация: ветви спинномозговых нервов.

Васкуляризация: a. vertebralis.

***Прямая вентральная мышца головы — m. rectus capitis ventralis* (рис. 65)** — непосредственно прилежит к вентральной затылочно-атлантной мембране и соприкасается с одноименной мышцей противоположной стороны. Начинается от вентрального бугорка атланта и оканчивается на теле затылочной кости.

Функция: сгибает затылочноатлантный сустав, опускает голову.

Иннервация: вентральные ветви шейных спинномозговых нервов.

Васкуляризация: a. occipitalis.

***Поясничная малая мышца — m. psoas minor* (рис. 65)** — лежит на вентральной поверхности тел поясничных позвонков и медиально соприкасается с одноименной мышцей противоположной стороны. Мышца начинается на телах трех последних грудных и всех поясничных позвонков и оканчивается на поясничном бугорке подвздошной кости.

Функция: фиксирует позвоночный столб, сгибает поясницу, подтягивает таз.

Иннервация: nn. lumbales.

Васкуляризация: aa. lumbales.

***Поясничная большая мышца — m. psoas major* (рис. 65)** — располагается латерально от поясничной малой мышцы на вентральной поверхности поясничных позвонков и частично их поперечнореберных отростках. Начинается мясисто на медиальной поверхности последних ребер, на поперечнореберных отростках и телах всех поясничных позвонков, включая поперечные отростки двух последних грудных позвонков. Оканчивается мышца на малом вертеле бедренной кости.

Функция: сгибает поясницу, выносит вперед и супинирует свободный отдел тазовой конечности, сгибает тазобедренный сустав.

Иннервация: nn. lumbales, n. psoadicocutaneus.

Васкуляризация: a. iliolumbalis, a. circumflexa femoris lateralis, a. profunda femoris.

***Поясничная квадратная мышца — m. quadratus lumborum* (рис. 65)** — располагается на вентральной поверхности поперечнореберных отростков поясничных позвонков и прикрыта поясничной большой мышцей. Она начинается с медиальной поверхности четырех последних ребер, на поперечнореберных отростках всех поясничных позвонков, а оканчивается на крыле крестцовой кости.

Функция: фиксирует позвоночный столб, участвует в изгибании поясницы.

Иннервация: nn. lumbales.

Васкуляризация: aa. lumbales.

***Хвостовая мышца — m. coccygeus* (рис. 67)** — начинается с медиальной поверхности седалищной ости и в виде тонкой узкой ленты оканчивается на фасции хвоста и поперечных отростках третьего-четвертого хвостовых позвонков. Прилежит латерально к прямой кишке.

Функция: опускает хвост, прижимает его к анусу, а при одностороннем

сокращении — отводит его в сторону и вентрально.

Иннервация: nn. coccygei.

Васкуляризация: a. coccygea.

Медиальная вентральная хвостовая мышца — m. sacrocaudalis ventralis medialis **(рис. 67)** — начинается на вентральной поверхности поперечных отростков последних крестцовых и первых хвостовых позвонков, а оканчивается на гемальных и поперечных отростках позади лежащих хвостовых позвонков.

Функция: опускает хвост.

Иннервация: nn. coccygei.

Васкуляризация: a. coccygea.

Латеральная вентральная крестцовохвостовая мышца — m. sacrocaudalis ventralis lateralis **(рис. 67)** — начинается от вентральной поверхности крестцовой кости и поперечных отростков первых хвостовых позвонков и оканчивается, пропуская три-пять сегментов, на поперечных отростках каудально расположенных хвостовых позвонков. Латерально мышца частично прикрывает медиальную вентральную хвостовую мышцу.

Функция: опускает хвост.

Иннервация: nn. coccygei.

Васкуляризация: a. coccygea.

Вентральные межпоперечные мышцы хвоста — mm. intertransversarii ventrales caudae **(рис. 67)** — лежат между поперечными отростками хвостовых позвонков.

Функция: опускают и вращают хвост.

Иннервация: nn. coccygei.

Васкуляризация: a. coccygea.

Действие мускулов на позвоночный столб и голову. Важнейшей функцией дорсальных и вентральных мышц позвоночного столба является его фиксация, т.е. придание ему большей устойчивости, а при сильном сокращении — разгибание (прогибание) спины и поясницы. При этом самой мощной является длиннейшая мышца спины, затем — остистая и полуостистая, многораздельная и, наконец, подвздошнореберная. Одновременным сокращением правых и левых мышц спины приподнимается передний участок тела по отношению к тазовым конечностям, чем облегчается толкание туловища вперед. При одностороннем действии дорсальные и вентральные мышцы позвоночного столба отводят позвоночный столб во фронтальной плоскости вправо или влево.

В области шеи все эти мышцы при одностороннем сокращении вращают ее и отводят в противоположную от мышцы сторону, а при одновременном сокращении одноименных мышц — приподнимают голову и выгибают шею вентрально. Короткие мышцы головы, располагающиеся в области затылочноатлантного и атлантоосевого суставов, разгибают и сгибают их, а в последнем — осуществляют и ротацию.

Мышцы головы

Мускулатура головы — musculi capitis / делится на ***л и ц е в у ю***, расположенную в области лицевого черепа (морды), служащую для захвата корма и удержание его в ротовой полости (мимическая мускулатура человека), и ***ж е в а т е л ь н у ю***. Последняя располагается и в лицевом, и в мозговом отделах головы.

Л и ц е в а я мускулатура представляет собой комплекс преимущественно пластинчатых мышц, располагающихся вокруг имеющихся естественных отверстий на голове. Их сложная скелетотопия подчиняется, однако, определенным закономерностям. Вокруг каждого отверстия мышцы располагаются в два слоя: первый, более глубокий, окружает отверстие кольцеобразно и является его запирателем — ***с ф и н к т е р о м***; другой, более поверхностный, распределяется радиально по отношению к отверстию и формирует его расширитель — ***д и л я т а т о р.***

Ж е в а т е л ь н а я мускулатура менее многочисленная, чем лицевая, но более мощная. Исходной неподвижной точкой прикрепления для них — punctum fixum — являются кости мозгового черепа, а конечной подвижной точкой — punctum mobile — нижняя челюсть. Последняя является единственной подвижной костью при приеме пищи. Точкой опоры при ее движении служит парный челюстной сустав, который может разгибаться, увеличивая свой угол, или сгибаться — его уменьшая. Увеличение суставного угла влечет за собой размыкание челюстей, а уменьшение его — смыкание их.

Все лицевые мышцы иннервируются ветвями седьмой пары черепномозговых нервов — n. facialis — лицевого нерва, а жевательные — ветвями пятой пары черепномозговых нервов — n. mandibularis — нижнечелюстного нерва.

Мышцы губ, щек и носа

Круговая мышца рта — m. orbicularis oris **(рис. 158)** — вместе с соединительнотканными прослойками представляет мускульную основу губ. Мышца располагается между кожей и слизистой оболочкой губ, с которыми она тесно срастается. В углах рта она переходит в щечную мышцу; кроме того, в ней заканчиваются подниматели и опускатели губ. В области верхней губы мышца выражена несколько сильнее, здесь же часть ее у средней сагиттальной линии загибается вверх и закрепляется на хрящевом остове носа.

Функция: сжимает губы и закрывает ротовое отверстие.

Иннервация: n. facialis.

Васкуляризация: a. labialis superior et inferior.

Верхняя и нижняя резцовые мышцы — mm. incisivi superiori et inferiori **(рис. 158)** — располагается под слизистой облочкой губ и состоит из коротких мышечных пучков, идущих перпендикулярно от костей черепа к круговой мышце рта, где и оканчиваются. Мышца слабо развита, однако, в области углов рта она заметно усиливается.

Функция: антагонисты круговой мышцы рта — открывают ротовое отверстие.

Иннервация: n. facialis.

Васкуляризация: a. labialis superior et inferior.

Подбородочная мышца — m. mentalis **(рис. 158)** — начинается между слизистой оболочкой и кожей нижней губы, а оканчивается в коже подбородка. Состоит из коротких мышечных пучков, между которыми имеется скопление жировой ткани, что придает подбородку некоторых пород собак несколько выпуклую форму и обусловливает его мягкость. Мышца развита слабо.

Функция: опускает подбородок и нижнюю губу.

Иннервация: n. facialis.

Васкуляризация: a. mentalis.

Скуловая мышца — m. zygomaticus **(рис. 158)** — тонкая лентовидная начинается от щитовидного ушного хряща, проходит под кожей на латеральной поверхности щеки и оканчивается в круговой мышце угла рта.

Функция: оттягивает угол рта назад и вверх.

Иннервация: n. facialis.

Васкуляризация: a. labialis superiror, a. transversa faciei.

Носогубной подниматель — m. levator nasolabialis **(рис. 158)** — тонкая пластинчатая мышца начинается широким пластинчатым апоневрозом (galea aponeurotica) от лобной фасции и на верхней челюсти. В начальной части соединяется с одноименной мышцей противоположной стороны, а от опускателя нижнего века отделен слабой границей. Мышечные пучки веерообразно расходятся в оровентральном направлении и оканчиваются в круговой мышце верхней губы и крыле носа. На своем пути пластинчатое брюшко мышцы расщепляется на поверхностную часть — pars lateralis и глубокую часть — pars profundus. Первая из них проходит под кожей к щечной мышце. Вторая часть проходит латерально от клыковой мышцы и специального поднимателя верхней губы, оканчиваясь в латеральной стенке хрящевой трубки носа.

Функция: поднимает верхнюю губу и расширяет вход в преддверие носа.

Иннервация: n. facialis.

Васкуляризация: a.labialis superior, a. infraorbitalis.

Клыковая мышца — m. caninus — пластинчатой формы, начинается от боковой поверхности верхней челюсти около подглазничного отверстия и, постепенно расширяясь, оканчивается в верхней губе; лишь небольшое число мышечных пучков оканчивается отдельными пучками в латеральном крыле носа.

Функция: расширяет ноздри, поднимает верхнюю губу.

Иннервация: n. facialis.

Васкуляризация: a. labialis superior, a. infraorbitalis.

Специальный подниматель верхней губы — m. levator labii superioris proprius — начинается вместе с предыдущей мышцей, проходит под носогубным поднимателем, постепенно расширяясь, а иногда даже раздваиваясь, и закрепляется тонкими сухожилиями вокруг носовых отверстий и отдельными пучками в верхней губе. Назальная часть мышцы конечными ветвями соединяется с одноименной мышцей противоположной стороны.

Функция: поднимает верхнюю губу.

Иннервация: n. facialis.

Васкуляризация: a. labialis superior, a. infraorbitalis.

Опускатель нижней губы — m. depressor labii inferioris — очень слабыми пучками начинается от нижней челюсти между клыком и подбородочным отверстием и оканчивается в нижней губе у угла рта. Мышца слабо развита.

Функция: опускает нижнюю губу.

Иннервация: n. facialis.

Васкуляризация: a. labialis inferior.

Подкожная мышца губ — m. cutaneus labiorum — является частью подкожной лицевой мышцы и прямым продолжением подкожной мышцы шеи в области нижней челюсти. Она проходит по латеральной поверхности большой жевательной мышцы к нижней губе, где и оканчивается в круговой мышце рта.

Функция: опускает нижнюю губу.

Иннервация: n. facialis.

Васкуляризация: a. facialis, a. labialis inferior, a. mentalis.

Щечная мышца — m. duccinator — у собаки развита слабо.

Жевательные мышцы

Жевательная мускулатура состоит из четырех мышц: большой жевательной, крыловой, височной и двубрюшной. Все они занимают каудодорсальную половину головы и частично прикрыты другими мышцами. Большая жевательная и височная мышцы расположены более поверхностно, а крыловая и двубрюшная лежат на медиальной стороне нижней челюсти.

Большая жевательная мышца — m. masseter **(рис. 68)** — самая мощная из описываемой группы; начинается крепким толстым сухожилием на скуловой дуге, а оканчивается в жевательной ямке нижней челюсти. Начальные глубокие участки мышцы плотно связаны с глубокими частями височной мышцы. На всем протяжении брюшко мышцы пронизано массой сухожильных волокон, а снаружи может быть покрыта блестящей белой жевательной фасцией. К окончанию брюшко мышцы становится все более выраженным и делится на ***поверхностную и глубокую части — pars superficialis et profunda.*** Мышечные пучки первого веерообразно располагаются по всей ветви нижней челюсти, направляются к угловому отростку, на котором и закрепляются. При этом часть мышечных волокон выступает за пределы этого отростка и соединяется с крыловой мышцей.

Мышечные пучки второго слоя лежат почти под прямым углом к первому, имея при этом вентроаборальное направление. Глубокий слой на всем протяжении прикрыт поверхностным. Ближе к месту прикрепления на боковой поверхности нижней челюсти оба слоя тесно срастаются и не поддаются

Рис. 68. Мышцы головы.
(А—левая сторона, В—сегментальный распил на уровне середины мышечного отростка нижней челюсти).

1—височная м.;
2—большая жевательная м.; 3,3'—ростральный и аборальный участки двубрюшной м.;
4—поперечная межчелюстная м.;
5—крыловая м. — медиальная часть;
6—крыловая м. — латеральная часть;
7—язык;
8—нижняя челюсть;
9—скуловая дуга;
10—линия поперечного сечения.

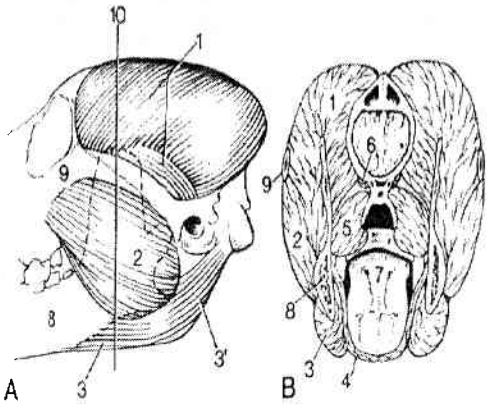

распрепаровке.

Функция: сжимает челюсти.

Иннервация: n. mandibularis.

Васкуляризация: a. masseterica, a. transversa faciei.

Височная мышца — m. temporalis **(рис. 68)** — очень мощная, начинается от костей, формирующих височную ямку, а также от орбитальной связки. Мышца вторая по величине и полностью заполняет височную ямку. От последней мышечные пучки конвергируют и оканчиваются на венечном отростке нижней челюсти. Снаружи она прикрыта мышцами ушной раковины и щитка.

Функция: сжимает челюсти.

Иннервация: n. mandibularis.

Васкуляризация: aa. temporales profundae oralis et aboralis.

Крыловидная мышца — m. pterigoideus **(рис. 68)** — почти вся располагается на медиальной поверхности ветви нижней челюсти. По форме напоминает большую жевательную мышцу и делится на латеральную и медиальную крыловые мышцы.

Медиальная крыловидная мышца — m. pterigoideus medialis **(рис. 68)** — веерообразной формы берет начало на крыловидном отростке клиновидной кости, крыловидной кости и на прилежащем к крючку (hamulus) участке небной кости. Брюшко мышцы обильно пронизано сухожильными волокнами и, постепенно расширяясь, оно оканчивается на крыловидной ямке нижней челюсти, вдоль ее свободного края, и на угловом отростке. При этом ее мышечные пучки имеют, главным образом, вентральное направление.

Латеральная крыловидная мышца — m. pterigoideus lateralis **(рис. 68)** — начинается мясисто от крыловидного отростка клиновидной кости, крыловидной и небной костей, мышечные пучки имеют, главным образом, каудальное направление и оканчиваются вдоль каудального края нижней челюсти и на угловом отростке. В средней части мышцы имеется небольшое треугольное пространство, заполненное рыхлой соединительной тканью — место прохождения пятой пары черепно-мозговых нервов. Вся крыловая мышца одета с поверхности крыловой фасцией — fascia pterigoidea.

Функция: сжимает челюсти.

Иннервация: n. mandibularis.

Васкуляризация: rami pterigoidei.

***Двубрюшная мышца — m. digastricus* (рис. 68)** — располагается с медиальной поверхности крыловидной мышцы и по сравнению с другими жевательными мышцами является менее мощной. Она начинается от яремного отростка затылочной кости и тянется к углу нижней челюсти. Мышца не делится на два брюшка, как это имеет место у других животных.

Функция: опускает нижнюю челюсть.

Иннервация: n. mylohyoideus.

Васкуляризация: a. carotis externus.

Действие жевательных мышц собаки характеризуется возможностью широкого разведения челюстей и сильного их смыкания. Движения в боковые стороны нет, а выведение нижней челюсти вперед возможно только в незначительной степени.

Общие закономерности распределения мышц на суставах конечностей

Мускулатура конечностей действует на их звенья через соответствующие суставы. В зависимости от строения и функции последних мышцы располагаются в определенной закономерности и объединяются в структурно-функциональные группы: экстенсоры и флексоры, абдукторы и аддукторы, супинаторы и пронаторы (ротаторы).

Флексоры — мышцы сгибатели — располагаются на конечностях внутри суставного угла и при сокращении уменьшают его, т.е. сгибают сустав.

Экстенсоры — мышцы разгибатели — проходят через вершину суставного угла и при сокращении увеличивают его, разгибая тем самым сустав. Отмеченные мышцы обеспечивают движение в суставе в сагиттальной плоскости и являются антагонистами по отношению к мышцам предыдущей группы.

Абдукторы — отводящие мышцы — располагаются на суставах с латеральной поверхности и при сокращении разводят конечности в стороны, удаляя их от средней сагиттальной плоскости.

Аддукторы — приводящие мышцы — являются антагонистами для предыдущих, лежат на медиальной поверхности суставов и при сокращении подтягивают конечность к средней сагиттальной плоскости.

Ротаторы — мышцы вращатели — располагаются перпендикулярно относительно продольной оси движения в суставе и подразделяются на две группы:

— ***супинаторы*** — вращают конечность наружу, т.е. поворачи-вают ее дорсальную поверхность в латеральную сторону;

— ***пронаторы*** — вращают конечность в обратном направлении- поворачивают ее дорсальную поверхность в медиальную сторону.

У приматов и хищников на каждом суставе грудной и тазовой конечности присутствуют почти все отмеченные группы мышц, осуществляя движения в них во всех плоскостях. При этом мускулатура каждого сустава сравнительно равномерно распределяется по его периметру, в связи с чем на поперечном разрезе любое звено конечности имеет округлую форму.

Внутренняя структура мышц конечностей собаки характеризуется значительно большим разнообразием строения как в различные периоды жизни животного, так и у одной и той же породы, но на разных участках конечностей. По форме мышцы конечностей относятся, преимущественно, к веретенообразному типу, но отличаются значительным диапазоном по длине и величине поперечного сечения. Значительная вариабельность характерна и для сухижилий мышц: они могут быть весьма различны по длине и форме — от самых коротких и округлых до относительно длинных, перебрасывающихся

через несколько суставов, плоских и широких.

Мускулатура конечностей делится по своему положению на мышцы грудной (передней) и тазовой (задней) конечностей.

На грудной конечности выделяют мышцы плечевого пояса - присоединяющие грудную конечность к туловищу (описаны для удобства изучения в начале раздела), мышцы плечевого сустава, мышцы локтевого сустава, мышцы запястного сустава и суставов пальцев.

На тазовой конечности, в связи с особенностями ее прикрепления к туловищу, выделяют мышцы тазобедренного сустава, мышцы коленного сустава, мышцы скакательного (заплюсневого) сустава и суставов пальцев.

Фасции грудной конечности

На грудной конечности различают поверхностную и глубокую фасции.

Поверхностая фасция — fascia superficialis — покрывает мышцы плечевого пояса и лопатки с латеральной стороны и содержит в себе кожную лопаточноплечевую мышцу. В дорсальном направлении она переходит в поверхностную фасцию шеи и туловища. На предплечье она выражена слабо, в области запястья — сливается с глубокой фасцией, продолжается дистально и в области сустава первой фаланги теряется в рыхлой соединительной ткани.

***Глубокая фасция — fascia profunda* (рис. 70)** — получает значительное развитие и на отдельных участках конечности приобретает специальные названия. В области лопатки и плеча она формирует подлопаточную фасцию — fascia subscapularis, одевающую с медиальной стороны подлопаточную и предостную мышцу, каудально проходящую на медиальную поверхность широчайшей мышцы спины, краниально переходящую в глубокую фасцию шеи, дистально продолжающуюся на грудные мышцы, одевая напрягатель фасции предплечья и двуглавую мышцу плеча.

Под названием ***лопаточноплечевая фасция — fascia scapulobrachialis*** — она покрывает мышцы лопатки с латеральной стороны и, продолжаясь каудально, сливается по заднему краю трехглавой мышцы плеча с подлопаточной фасцией. Краниально фасция продолжается на плечеголовную мышцу, а дистально переходит в фасцию предплечья. От ее внутренней поверхности идут межмышечные перегородки, прикрепляющиеся в отдельных местах к надкостнице лопатки и плеча.

Фасция предплечья — fascia antebrachii — располагается в области предплечья в виде хорошо развитой блестящей соединительнотканной пластинки, прикрепляющейся к плечевой кости, боковым связкам локтевого сустава, проксимальной части локтевой кости. Фасция покрывает мышцы сгибатели и разгибатели запястного сустава и суставов пальца, а наибо-лее толстая она на краниальной и латеральной поверхностях предплечья. От ее внутренней поверхности отделяются межмышечные перегородки, разделящие мышцы на функциональные группы, закрепляясь на костях предплечья. От предплечья фасция опускается дистально и в области запястья сливается с надкостницей и связками, формируя каналы для сухожилий мышц сгибателей и разгибателей запястья и суставов пальцев.

На волярной поверхности запястья фасция перебрасывается от латерального связочного бугра лучевой кости на добавочную кость запястья, формируя поперечную связку запястья — ligamentum transversum carpi. От этой связки фасция спускается на волярную поверхность кисти и в дистальном направлении постепнно уменьшается, теряясь в рыхлой соединительной ткани пальцев.

Таким образом, фасция предплечья представляет собой чехол, фиксирующий отдельные мышцы и их функциональные группы в определенном положении, не позволяя им смещаться. При этом сама она закрепляется на ряде костей и поддерживается в области предплечья специальной мышцей напрягателем фасции предплечья — m. tensor fasciae antebrachii.

Мышцы грудной конечности

Мышцы грудной конечности — musculi membri thoracici — включают в себя мышцы плечевого, локтевого, запястного сустава и суставов пальцев кисти.

Мышцы плечевого сустава

В простом многоосном плечевом суставе, сформированном суставной впадиной лопатки и головкой плечевой кости, возможны движения сгибание (флексия) и разгибание (экстензия), приведение (аддукция) и отведение (абдукция), а также в незначительной степени пронация (вращение внутрь) и супинация (вращение наружу) свободного отдела конечности. Брюшки всех мышц, действующих на сустав, располагаются в области лопатки (исключая клювовидноплечевую мышцу).

Через вершину суставного угла проходят мышцы *экстенсоры* — предостная, клювовидноплечевая мышцы и помогающая ей двуглавая мышца плеча. Внутри суставного угла располагаются мышцы *флексоры* — дельтовидная, большая и малая круглые. А помогают им — широчайшая мышца спины, длинная головка трехглавой мышцы плеча, напрягатель фасции предплечья и дельтовидная мышца.

Абдуктор — заостная мышца — лежит на латеральной поверхности лопатки, а помогают ей ромбовидная и трапециевидная мышцы.

Аддукторы — подлопаточная мышца — располагается с медиальной поверхности лопатки, ей помогают клювовидноплечевая мышца, поверхностная и глубокая грудные мышцы.

Функцию *супинации* выполняют плечелучевая мышца, длинный и короткий супинаторы, а как дополнительная она присуща флексорам, расположенным с латеральной поверхности сустава- дельтовидная и малая круглая мышцы. *Пронация* выполняется круглым и квадратным пронаторами, а как дополнительная функция она присуща медиально расположенной большой круглой мышце, а помогают им - широчайшая мышца спины, плечеголовная и поверхностная грудная мышцы.

Предостная мышца — m. supraspinatus **(рис. 69, 70)** — начинается от всей поверхности предостной ямки лопатки, от ее краниального края и от краниальной поверхности ости лопатки. Хорошо развитое мышечное брюшко полностью заполняет предостную ямку, дистально налегает над краниальным краем лопатки, опускается дистально и над лопаточным бугром разделяется на две ножки, пропуская сухожилие двуглавой мышцы плеча. Оканчивается мышца на большом и частично на малом буграх плечевой кости.

Функция: разгибает плечевой сустав.

Иннервация: n. suprascapularis.

Васкуляризация: a. thoracoacromialis, a. circumflexa scapulae, a. circumflexa humeri caudalis.

Клювовидноплечевая мышца — m. coracobrachialis **(рис. 69, 70)** — проходит по медиальной поверхности плечевого сустава. Начинается длинным узким уплощенным сухожилием от коракоидного отростка лопатки, проходит над медиальной поверхностью сухожлия подлопаточной мышцы, отделяясь от него подсухожильной слизистой бурсой — bursa subtendinea. Здесь оно покрыто слизистым синовиальным влагалищем. Оканчивается мышца округлым сухожилием на медиальной поверхности проксимальной части плечевой кости вблизи большой круглой шероховатости.

Функция: сгибает плечевой сустав, помогает аддукторам.

Иннервация: n. musculocutaneus.

Васкуляризация: a. circumflexa humeri lateralis.

Дельтовидная мышца — m. deltoideus **(рис. 69, 70)** — пластинчатая мышца треугольной формы располагается поверхностно на латеральной стороне лопатки и плеча, прикрыта кожной мышцей плеча, а сама прикрывает заостную, малую круглую и частично трехглавую мышцы. Состоит из лопаточной и акромиальной частей. Лопаточная часть начинается пластинчатым сухожилием от фасции заостной мышцы, и от каудального края лопатки. Акромиальная часть начинается мясисто от акромиона. Мышечные пучки двух частей конвергируют и, направляясь краниовентрально, оканчиваются на дельтовидной шероховатости плечевой кости.

Функция: сгибает плечевой сустав и супинирует конечность.

Иннервация: n. axillaris.

Васкуляризация: a. circumflexa humeri lateralis.

Малая круглая мышца — m. teres minor **(рис. 69, 70)** — сравнительно небольшая, прикрыта латерально дельтовидной мышцей. Начинается от каудального края лопатки на границе его средней и верхней трети. Мышечные пучки имеют вентрокраниальное направление и оканчиваются коротким узким сухожилием на малой круглой шероховатости плечевой кости, нередко имея под собой небольшую подмышечную слизистую бурсу.

Функция: сгибает плечевой сустав и супинирует грудную конечность.

Иннервация: n. axillaris.

Васкуляризация: a. subscapularis.

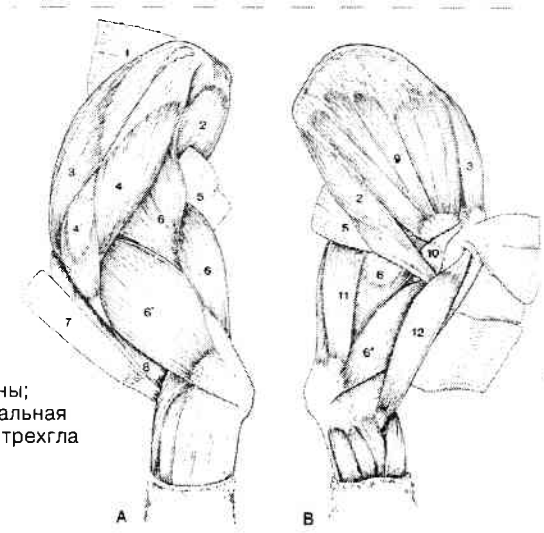

Рис. 69. Мышцы плечевого и локтевого суставов. (А—латеральная и В—медиальная поверхности).

1—ромбовидная м.;
2—большая круглая м.;
3—предостная м.;
4 и 4'— лопаточная и акромиальная части дельтовидной м.;
5—широчайшая м. спины;
6,6',6''—длинная, латеральная и медиальная головки трехглавой м. плеча;
7—плечеголовная м.;
8—плечевая м.;
9—подлопаточная м.;
10—клювовидно-плечевая м.;
11—напрягатель фасции предплечья;
12—двуглавая м. плеча.

Большая круглая мышца — m. teres major **(рис. 69, 70)** — длинная округлая слегка уплощенная лежит каудальнее подлопаточной и заостной мышц. Начинается от каудального края лопатки ближе к ее спинному углу, мышечные пучки имеют краниовентральное направление, а оканчивается она плоским сухожилием на большой круглой шерохова-тости, срастаясь с сухожилием широчайшей мышцы спины.

Функция: сгибает плечевой сустав и пронирует грудную конечность.

Иннервация: n. axillaris.

Васкуляризация: a. subscapularis.

Подлопаточная мышца — m. subscapularis **(рис. 69, 70)** — многоперистая веерообразная треугольной формы, находится на медиальной стороне лопатки в подлопаточной ямке, в которой начинается и полностью ее выполняет. Медиальной поверхностью мышца прилежит к зубчатому вентральному мускулу, краниальным краем соприкасается с краниальным краем предостной мышцы, а каудальной поверхностью граничит с большой круглой

мышцей. На всем протяжении мышцу пронизывает пластинчатое сухожилие, которое вместе с мышечными пучками оканчивается на малом бугре плечевой кости.

Функция: аддуктор грудной конечности, фиксатор плечевого сустава.

Иннервация: nn. subscapularis.

Васкуляризация: a. circumflexa scapulae.

Заостная мышца — m. infraspinatus **(рис. 69, 70)** — располагается на латеральной поверхности лопатки. Начинается от заостной ямки лопатки, частично от лопаточного хряща и ости лопатки. Хорошо развитое мышечное брюшко полностью заполняет заостную ямку, иногда срастается в дистальной части с предостной мышцей, опускается вентрально и делится на глубокую мясистую и поверхностную сухожильную ветви. Первая из них оканчивается на латеральном бугре плечевой кости, а вторая — перебрасывается через него, имея в этой области подсухожильную слизистую бурсу, и оканчивается несколько дистальнее на специальной шероховатости для заостной мышцы.

Функция: абдуктор грудной конечности, фиксатор плечевого устава.

Иннервация: n. suprascapularis.

Васкуляризация: a. subscapularis, a.circumflexa scapulae, a. circumflexa humeri.

Действие мышц плечевого сустава. Основная часть работы плечевого сустава собаки осуществляется в боковой сагиттальной плоскости и сводится, в основном, к сгибанию и разгибанию. Разгибание влечет за собой увеличение суставного угла и вынос грудной конечности вперед, а сгибание — уменьшение суставного угла. И то и другое действия служат моментами поступательного движения. Акт сгибания плечевого сустава и вынесение грудной конечности вперед осуществляет-ся мышцами, закрепленными на плечевой кости с двух сторон. Большая круглая мышца помимо сгибания сустава пронирует грудную конечность, а дельтовидная и малая круглая мышцы — сгибают плечевой сустав и супинируют грудную конечность. При этом супинация и пронация гасятся, но создается уверенный без колебаний ход плечевой кости при выносе конечности.

Отведение и приведение грудной конечности в плечевом суставе собаки сильно ограничены из-за особенностей строения заостной и подлопаточной мышц. Вращение конечности вдоль ее продольной оси также минимальны, в силу чего плечевой сустав в значительной степени приобретает характер одноосного.

Мышцы локтевого сустава

В комбинированном двуосном локтевом суставе возможны движения в виде сгибания и разгибания, а также — супинация и пронация. Мышцы сгибатели проходят по краниальной поверхности плечевой кости и костей предплечья — плечевая и двуглавая мышца плеча, а мышцы разгибатели занимают треугольное пространство, ограниченное каудальным краем лопатки и каудальной поверхностью плечевой кости — трехглавая мышца плеча, локтевая мышца, напрягатель фасции предплечья. При этом брюшки указанных выше мышц располагаются проксимальнее локтевого сустава.

Мышцы *супинаторы* и *пронаторы* начинаются на дистальном эпифизе плечевой кости, а их брюшки располагаются в проксимальной части предплечья.

Двуглавая мышца плеча — m. biceps brachii **(рис. 69, 70)** — толстая веретенообразная двухсуставная начинается от бугра лопатки. Начальное сухожилие перебрасывается через блок плечевой кости, где между ними располагается слизистая подсухожильная бурса, облегчающая скольжение мышцы на вершине плечевого сустава. Затем мышца спускается по краниальной поверхности плечевой кости и, суживаясь вновь, оканчивается на шероховатости лучевой кости, имея здесь вторую слизистую подсухожильную бурсу. Часть же мышечных пучков проходит под медиальную боковую связку локтевого сустава и закрепляется на медиальном крае локтевой кости.

Функция: мышца двухсуставная — сгибает локтевой и помогает разгибать

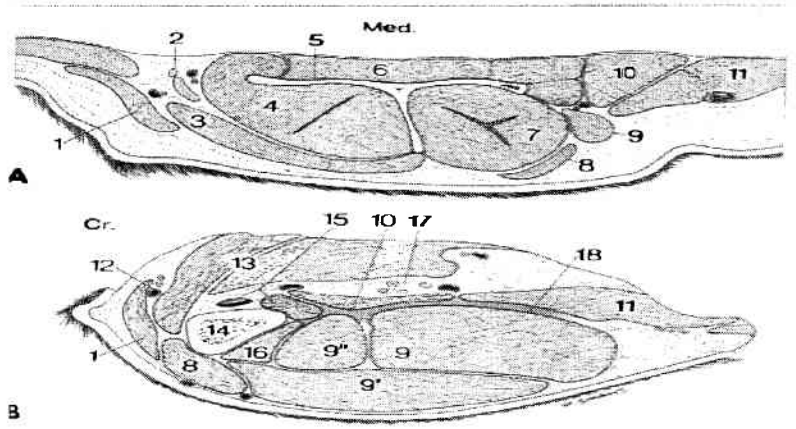

Рис. 70. Поперечное сечение грудной конечности. А—на уровне лопатки; В—дистальнее плечевого сустава.

1—плечеголовная м.; 2-поверхностный шейный лимфоузел; 3—плечепоперечная м.; 4—предостная м.; 5--лопатка; 6—подло-паточная м.; 7—заостная м.; 8—дельтовидная м.; 9,9',9"—трехглавая м. плеча; 10—большаякруглая м.; 11—широчайшая м.спины; 12—подкожная в.плеча; 13—грудные мм.; 14—плечевая кость; 15—клювовидноплечевая м.; 16—плечевая м.; 17—плечевые а.,в. и н.; 18—плечевая фасция.

плечевой суставы.

Иннервация: n. musculocutaneus.

Васкуляризация: a. thoracoacromialis, a. circumflexa humeri cranialis, a. bicipitis.

Плечевая мышца — m. brachialis **(рис. 69, 70)** — веретенообразная, основной массой располагается в области плеча, огибая его спирально. Начинается она на каудальной поверхности дистальнее головки плечевой кости. Брюшко переходит с каудальной поверхности на латеральную, а затем и на дорсальную. Здесь оно пересекает капсулу локтевого сустава и оканчивается на лучевой кости вместе с двуглавой мышцы.

Функция: сгибает локтевой сустав.

Иннервация: n. musculocutaneus.

Васкуляризация: a. profunda brachii, a. collateralis radialis.

Трехглавая мышца плеча — m. triceps brachii **(рис. 69, 70)** — самая мощная мышца грудной конечности, имеет треугольную форму и занимает соответствующее пространство межу каудальным краем лопатки, каудальной поверхностью плечевой кости и локтевым бугром. Краниодорсальная половина ее прикрыта дельтовидной мышцей, а другая — расположена непосредственно под кожей. Это сложная мышца, состоящая из четырех головок.

Длинная головка — caput longum — самая мощная начинается сухожильными пучками по всему каудальному краю лопатки. Мышечные пучки, конвергируя, формируют треугольное брюшко с многочисленными сухожильными прослойками. Последние сходятся в конечное мощное сухожилие, закрепляющееся на локтевом бугре, имея под собой подсухожильную бурсу. Проходящие по ее поверхности малая круглая, большая круглая и дельтовидная мышца оставляют на ней неглубокие вдавления в виде пологих ямок.

Латеральная головка — caput laterale — вторая по величине из разгибателей локтевого сустава. Берет начало тонким коротким сухожилием вдоль локтевой линии плечевой кости, дельтовидной шероховатости и прилежащей

к ним фасции. Сформировавшееся почти четырехугольное брюшко имеет каудовентральное направление волокон, подходит к локтевому бугру, на котором и оканчивается вместе с сухожилием длинной головки, а также самостоятельно — на его латеральной поверхности.

Медиальная головка — caput mediale — самая слабая из четырех. Начинается от средней трети медиальной поверхности плечевой кости. В сформировавшемся брюшке мышечные пучки, конвергируя, оканчиваются на медиальной поверхности локтевого бугра, имея под собой подсухожильную бурсу.

Добавочная головка — caput accessorium — начинается на шейке плечевой кости, лежит между длинной и медиальной головками и оканчивается вместе с ними на локтевом бугре.

Функция: трехглавая мышца плеча в целом разгибает локтевой сустав, а ее длинная головка, кроме того, сгибает плечевой сустав.

Иннервация: n. radialis.

Васкуляризация: a. subscapularis, a. profunda brachii.

Локтевая мышца — m. anconeus **(рис. 69, 70)** — начинается по краю локтевой ямки, с латеральной поверхности полностью прикрыта латеральной головкой трехглавой мышцы плеча, с которой иногда полностью срастается. Оканчивается мышца на локтевом бугре.

Функция: разгибает локтевой сустав.

Иннервация: n. radialis.

Васкуляризация: a. profunda drachii.

Напрягатель фасции предплечья — m. tensor fasciae antebrachii **(рис. 69, 70)** — проходит по каудомедиальной поверхности длинной головки трехглавой мышцы плеча. Начинается от каудальных края и угла лопатки, на латеральной поверхности широчайшей мышцы спины. Сформировавшееся узкое пластинчатое брюшко имеет дистальное направление волокон, оканчивающихся на локтевом бугре и фасции предплечья.

Функция: разгибает локтевой сустав, помогает сгибать плечевой сустав и напрягает фасцию предплечья.

Иннервация: n. radialis.

Васкуляризация: a. profunda brachii, a. collateralis ulnaris.

Вращатели лапы

Плечелучевая мышца — m. brachioradialis **(рис. 71, 72)** — развита слабо. Мышца начинается проксимальнее разгибательного надмыщелка плечевой кости, лежит рядом с лучевым разгибателем запястного сустава поверхностно, а оканчивается на медиальном крае лучевой кости.

Функция: супинирует грудную конечность, помогает сгибать локтевой сустав.

Иннервация: n. radialis.

Васкуляризация: a. collateralis radialis.

Длинный супинатор — m. supinator longus **(рис. 71, 72)** — тонкая лентовидная мышца располагается непосредственно под кожей на медиальной поверхности лучевого разгибателя запястья. Начинается на разгибательном надмыщелке плечевой кости, а оканчивается на медиальной поверхности лучевой кости на границе средней и дистальной ее третей.

Функция: супинирует грудную конечность, помогает сгибать локтевой сустав.

Иннервация: n. radialis

Васкуляризация: a. collateralis radialis.

Короткий супинатор — m. supinator brevis **(рис. 71, 72)** — довольно толстая мышца лежит косо на дорсальной поверхности локтевого сустава, прикрыта лучевым разгибателем запястья и общим разгибателем пальцев. Начинается на плечевой кости под латеральной боковой связкой локтевого сустава, идет косо на спинковую поверхность лучевой кости и оканчивается на ее дорсомедиальной поверхности, проксимальнее от круглого пронатора.

Функция: супинирует грудную конечность, помогает сгибать локтевой сустав.

Иннервация: n. radialis.

Васкуляризация: a. collateralis radialis.

Круглый пронатор — m. pronator teres **(рис. 71, 72)** — веретенообразная мышца лежит медиально от лучевого разгибателя запястного сустава. Начинается на медиальном надмыщелке плечевой кости, а оканчивается на проксимальной трети медиальной поверхности луча, дистально от короткого супинатора.

Функция: пронирует грудную конечность, помогает сгибать локтевой сустав.

Иннервация: n. radialis.

Васкуляризация: a. collateralis radialis.

Квадратный пронатор — m. pronator quadratus **(рис. 71, 72)** — формируется поперечными волокнами, идущими от лучевой кости к локтевой. Медиально мышца прикрыта лучевой головкой глубокого сгибателя пальцев.

Функция: пронирует грудную конечность.

Иннервация: n. medianus.

Васкуляризация: a. mediana.

Мышцы запястного сустава

Рис. 71. Мышцы запястного сустава и суставов пальцев. (А—латеральная и В—медиальная поверхности).

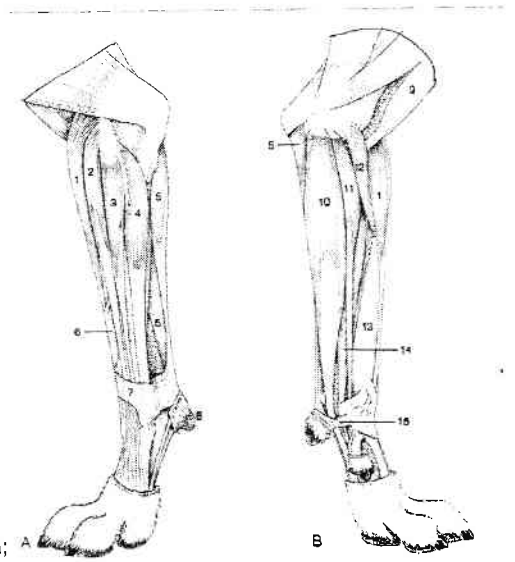

1—лучевой разгибатель запястья; 2—общий разгибатель пальцев; 3—боковой разгибатель пальцев; 4—локтевой разгибатель запястья; 5—локтевой сгибатель запястья; 6—длинный абдуктор большого пальца; 7—дорсальная поперечная связка запястья; 8—запястный мякиш; 9—двуглавая мышца плеча; 10—поверхностный сгибатель пальцев; 11—лучевой сгибатель запястья; 12—круглый пронатор; 13—лучевая кость; 14—глубокий сгибатель пальцев; 15—каудальная поперечная связка запястья.

Запястный сустав у собаки сложный одноосный и допускает движения только в боковой сагиттальной плоскости в виде сгибания и разгибания. Экстенсоры запястья (лучевой и локтевой разгибатели запястья, длинный абдуктор большого пальца) своими брюшками располагаются на дорсолатеральной поверхности костей предплечья, а их длинные и тонкие сухожилия проходят через вершину сустава. Флексоры (локтевой и лучевой сгибатели запястья) располагаются на каудомедиальной поверхности костей предплечья, а сухожилия их проходят внутри суставного угла. Отметим, что между брюшками локтевого и лучевого разгибателя запястья располагаются разгибатели суставов пальцев, а между локтевым и лучевым сгибателям запястья — сгибатели суставов пальцев. Все мышцы, действующие на запястный сустав, многосуставные, за исключением длинного абдуктора большого пальца.

Лучевой разгибатель запястья — m. extensor carpi radialis **(рис. 71, 72)** — конусовидная сильно развитая лежит на краниолатеральной по-

верхности лучевой кости и снаружи прикрыта только мощной фасцией предплечья. Начинается она на латеральном надмыщелке плечевой кости. Сформировавшееся мышечное веретенообразное брюшко пронизано сухожильными пластинками. В области дистальной трети предплечья мышца переходит в сухожилие, распадающееся на поверхностную и глубокую ветви. Первая из них более слабая, соответствует длинному лучевому разгибателю запястья и оканчивается на проксимальном эпифизе второй пястной кости. Вторая ветвь — более сильная, а соответствующая ей мышца двуперистая, является по происхождению коротким разгибателем запястья и оканчивается на проксимальном эпифизе третьей пястной кости. Участок сухожилий, проходящих над запястным суставом, окружен ***синовиальным влагалищем — vagina synovialis tendinis.***

Функция: разгибает запястный сустав, помогает сгибать локтевой сустав.

Иннервация: n. radialis.

Васкуляризация: a. collateralis radialis, a. interossea communis.

Длинный абдуктор большого пальца — m. abductor pollicis longus **(рис. 71, 72)** — плоская треугольная двуперистая мышца лежит в дистальной трети предплечья и запястья. Начинается по латеральному краю дистальной трети лучевой кости, межкостной связки и локтевой кости (эта часть мышцы прикрыта общим и боковым пальцевыми разгибателями). Брюшко тянется косо медиодистально по краниальной поверхности дистальной части предплечья и дорсальной поверхности запястья над сухожилием его лучевого разгибателя и оканчивается на первой пястной кости. В области запястья сухожилие одето синовиальным влагалищем — vagina sinovialis tendinis.

Функция: разгибает запястный сустав.

Иннервация: n. radialis.

Васкуляризация: a. collateralis radialis, a. interossea communis.

Локтевой разгибатель запястья — m. extensor carpi ulnaris **(рис. 71, 72)** — двуперистая самая латеральная мышца на краниолатеральной поверхности костей предплечья. Начинается она от латерального разгибательного надмыщелка плечевой кости и опускается вдоль латерального края локтевой кости. Оканчивается мышца на проксимальном конце пятой пястной кости.

Функция: разгибает запястный сустав, помогает сгибать локтевой сустав.

Иннервация: n. radialis.

Васкуляризация: a. collateralis ulnaris, a. interossea communis, a. mediana.

Лучевой сгибатель запястья — m. flexor carpi radialis **(рис. 71, 72)** — полуперистая веретенообразная мышца начинается на медиальном сгибательном надмыщелке плечевой кости, брюшко располагается на каудальной поверхности лучевой кости вблизи ее медиального края. В области дистальной трети луча оно переходит в сухожилие и оканчивается на волярной поверхности проксимальной части второй и третьей пястных костях.

Функция: сгибает запястный сустав.

Иннервация: n. medianus.

Васкуляризация: a. mediana.

Локтевой сгибатель запястья — m. flexor carpi ulnaris **(рис. 71, 72)** — имеет две головки. *Плечевая головка — caput humerale* — начинается на медиальном сгибательном надмыщелке плечевой кости позади лучевого сгибателя запястного сустава. *Локтевая головка — caput ulnare* — очень слабая полуперистая мышца начинается от локтевого бугра вдоль каудального края локтевого отростка. Обе головки, сливаясь в одно брюшко, оканчиваются на добавочной кости запястья.

Функция: сгибает запястный и помогает разгибать локтевой суставы.

Иннервация: n. ulnaris. Васкуляризация: a. mediana, a. collateralis ulnaris, a. interossea communis.

Мышцы суставов пальцев

В области предплечья, помимо мышц, действующих на запястный сустав, располагаются более длинные мускулы, действующие на суставы пальцев. При этом важно учесть, что суставы пальцев собаки — одноосные, но в

состоянии дорсальной флексии допускают боковые движения. Следовательно, в них возможны движения в боковой сагиттальной плоскости в виде сгибания и разгибания, а также в виде отведения и приведения. К длинным разгибателям суставов пальца относятся: общий разгибатель суставов пальца и боковой разгибатель суставов пальца. Брюшки этих мышц лежат на краниолатеральной поверхности костей предплечья между разгибателями запястного сустава.

Длинные сгибатели суставов пальцев располагаются на каудомедиальной поверхности костей предплечья между сгибателями запястного сустава. К ним относятся поверхностный и глубокий сгибатели суставов пальца.

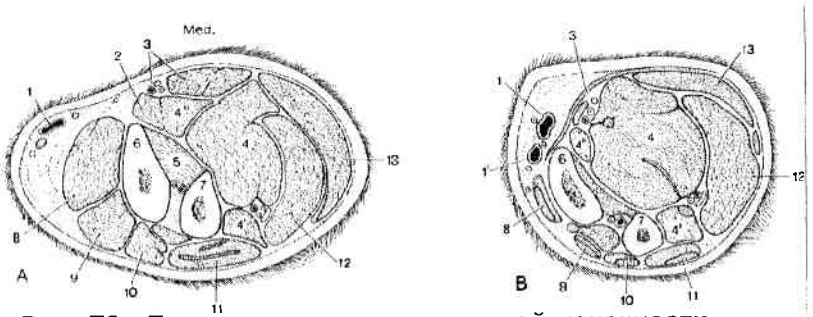

Рис. 72. Поперечное сечение грудной конечности. А—дистальнее локтевого сустава; В—проксимальнее запястного сустава.

1—подкожная в. плеча и ветви поверхностного лучевого н.;1—добавочная подкожная в. плеча; 2—круглый пронатор; 3—срединные а., в., н. и лучевой сгибатель запястного сустава; 4, 4', 4"—плечевая, локтевая и лучевая головки глубокого сгибателя пальцев; 5—квадратный пронатор; 6—лучевая кость; 7—локтевая кость; 8—лучевой разгибатель запястья; 9—общий разгибатель пальцев; 10—боковой разгибатель пальцев; 11—локтевой разгибатель запястного сустава; 12—локтевой сгибатель запястного сустава; 13—поверхностный сгибатель пальцев.

Так как длинные мышцы суставов пальцев начинаются от дистальной части плечевой кости, а оканчиваются на фалангах пальцев — все они являются многосуставными и действуют на локтевой сустав и суставы пальцев: пястно-фаланговые, суставы вторых и третьих фаланг.

Общий разгибатель пальцев — m. extensor digitorum communis **(рис. 71, 72)** — двуперистая конической формы, состоящая из четырех сросшихся головок. Начинается она от: латерального разгибательного надмышелка плечевой кости, латеральной боковой связки локтевого сустава и латерального связочного бугра лучевой кости. В дистальной части луча формируется несколько сплюснутое краниокаудально сильное сухожилие. В дальнейшем оно пересекает по дорсальной поверхности запястный сустав, где одето синовиальным влагалищем. Дистальнее сухожилие мышцы делится на четыре ветви, оканчивающиеся на третьей фаланге 2, 3, 4 и 5-го пальцев. Сухожилия мышцы отделены от пястно-фаланговых суставов маленькой дорсальной сесамовидной косточкой.

Функция: разгибает суставы пальцев, помогает разгибать запястный сустав, помогает сгибать локтевой сустав.

Иннервация: n. radialis.

Васкуляризация: a. collateralis radialis, a. interossea communis.

Боковой разгибатель пальца — m. extensor digitalis lateralis **(рис. 71, 72)** — начинается на боковой латеральной связке локтевого сустава и на латеральной боковой связке локтевого сустава. У собаки мышца состоит из

двух, тесно связанных между собой, брюшек. Одно из них, лежащее впереди и медиально, переходит в два сухожилия. Последние в дистальном направлении сливаются с сухожилиями общего разгибателя пальцев и оканчиваются на разгибательном отростке третьей фаланги третьего и четвертого пальцев. Это брюшко представляет собой специальный разгибатель третьего и четвертого пальцев. Латеральное брюшко своим сухожилием сливается с сухожилием общего разгибателя пальцев, направ-ляющееся к пятому пальцу и оканчивается на разгибательном отростке его третьей фаланги. Следовательно, эта мышца соответствует специальному разгибателю пятого пальца. В области запястья эти сухожилия пересекают его по дорсальной поверхности, где одеты общим синовиальным влагалищем.

Функция: разгибает суставы пальца и помогает разгибать запястный сустав.

Иннервация: n. radialis.

Васкуляризация: a. collateralis radialis, a. interossea communis.

Специальный разгибатель второго пальца — m. extensor digiti secundi proprius **(рис. 71, 72)** — берет начало в области проксимальной локтевой кости. Своим брюшком мышца лежит на длинном абдукторе большого пальца и тонким сухожилием сопровождает сухожилие общего пальцевого разгибателя. Мышца оканчивается двумя ветвями: одна идет к первому пальцу как длинный разгибатель первого пальца — m. extensor pollicis longus; вторая направляется ко второму пальцу как специальный разгибатель второго пальца — m. extensor indicis proprius.

Функция: разгибает суставы первого и второго пальцев.

Иннервация: n. radialis.

Васкуляризация: a. collateralis radialis.

Поверхностный сгибатель пальцев — m. flexor digitorum superficialis **(рис. 71, 72)** — сильная одноперистая мышца начинается на медиальном надмыщелке плечевой кости. В области предплечья мышца прикрыта локтевым сгибателем запястья, а на уровне дистального конца луча переходит в сухожилие, принимая от добавочной кости запястья два сильных сухожильных тяжа. В области запястного сустава крепкое сухожилие проходит под поперечной связкой и окружено срав-нительно длинным синовиальным влагалищем, общим с глубоким сгибателем пальца. В дальнейшем оно делится на четыре ветви. Затем последние, направляясь дистально, в области сесамовидных костей первой фаланги перебрасываются через сформированную ими желобоватую пластинку и в области диафиза второй фаланги достигают наибольшей ширины. Здесь они делятся на две ветви, пропуская между собой сухожилие глубокого сгибателя суставов пальцев и оканчиваются на вторых фалангах второго, третьего, четвертого и пятого пальцев (рис. 51).

Функция: сгибает суставы пальца и запястный сустав, помогает разгибать локтевой сустав.

Иннервация: n. medianus, n. ulnaris.

Васкуляризация: a. mediana.

Глубокий сгибатель пальцев — m. flexor digitorum profundus **(рис. 71, 72)** — имеет пять брюшек, из которых три начинаются одной общей головкой на сгибательном надмыщелке плечевой кости — это плечевая головка. Лучевая головка отходит от лучевой кости, а локтевая головка — от локтевой кости. Сформировавшееся общее сухожилие в области запястья покрыто общим синовиальным влагалищем, дистальнее которого от него отходит ветвь к первому пальцу. После этого сухожилие делится на четыре ветви для второго, третьего, четвертого и пятого пальцев. В области первой и второй фаланг сухожилие удерживается кольцевидными связками. На уровне дистального конца предплечья от сухожилия плечевой головки отделяется очень тонкая длинная добавочная ладонная мышца — m. palmaris longus accessorius. Последняя своими нитевидными сухожилиями направляется к ветвям поверхностного сгибателя пальцев, идущим к третьему и четвертому пальцам.

Функция: сгибает суставы пальцев и запястный сустав, а плечевая головка, кроме того, помогает разгибать локтевой сустав.

Иннервация: n. medianus, n. ulnaris.

Васкуляризация: a. mediana.

Межкостные мышцы — mm. interosseus **(рис. 51)** — представлены четырьмя сильно развитыми и мясистыми брюшками. Они все начинаются от дистального ряда костей запястья и от проксимального конца пястных костей. В сторону пальца каждая из мышц делится на две ветви, переходящие в сухожилия, закрепляющиеся на сесамовидных костях, отдавая предварительно латеральную и медиальную ветви. Последние продолжаются на дорсальную поверхность пальца и вливаются в сухожилие разгибателя суставов пальца.

Короткий сгибатель первого пальца — m. flexor pollicis brevis — начинается на волярной поверхности дистального ряда костей запястья, идет косо к первому пальцу и оканчивается на его сесамовидных костях.

Короткий сгибатель пятого пальца — m. flexor digiti quinti brevis — начинается на связке, соединяющей добавочную кость с третьей и четвертой пястными костями, идет косо латерально и соединяется с абдуктором этого пальца.

Короткий абдуктор первого пальца — m. abductor pollicis brevis — начинается от дистального ряда костей заплюсны и оканчивается на первой фаланге первого пальца.

Абдуктор пятого пальца — m. abductor digiti quinti — начинается на добавочной кости запястья и оканчивается на латеральной сесамовидной кости первой фаланги пятого пальца.

Аддуктор первого пальца — m. adductor pollicis — начинается на волярной поверхности костей запястья и оканчивается на первой фаланге первого пальца.

Аддуктор второго пальца — m. adductor digiti secundi — имеет очень тонкое брюшко, начинающееся на проксимальном конце пясти между межкостной второй мышцей и аддуктором пятого пальца, а оканчивается на первой фаланге второго пальца.

Аддуктор пятого пальца — m. adductor digiti quinti — начинается рядом с предыдущей мышцей, а оканчивается на медиальной поверхности первой фаланги пятого пальца.

Червеобразные мышцы — mm. lumbricales — у собаки их три. Все они имеют вид маленьких веретенообразных брюшек. Начинаются червеобразные мышцы на волярной поверхности глубокого сгибателя суставов пальцев, между ветвями главных пальцев, а оканчиваются на первых фалангах третьего, четвертого и пятого пальцев.

Ладонная длинная мышца — m. palmaris longus — начинается на дистальной трети предплечья от глубокого сгибателя пальцев. Дистальнее мышца переходит в два тонких сухожилия, которые теряются на ветвях поверхностного сгибателя пальцев — в области третьего и четвертого пальцев.

Ладонная короткая мышца — m. palmaris brevis — начинается на латеральном крае поверхностного сгибателя суставов пальцев и оканчивается на первой фаланге пятого пальца и на кольцевидной связке того же сустава.

Общие закономерности распределения мышц на тазовой конечности

Характерной особенностью локомоции тазовой конечности является отсутствие движения костей тазового пояса относительно крестцовой кости. Следовательно, величина размаха при поступательном дивижении зависит всецело от подвижности свободного отдела конечности, а значительная мощь мускулатуры, направленной от таза дистально, свидетельствует, что у собаки они играют важнейшую роль в толкании туловища вперед. На это указывает и простой осмотр тазовой конечности с латеральной стороны. Из него следует, что мышцы тазовой конечности формируют конус, широким основанием направленный в сторону крупа, а вершиной — к скакательному суставу. При этом по объему они значительно превосходящие

суммарную мускулатуру грудной конечности.

При поступательном движении в работе тазовых конечностей выделяют два сменяющих друг друга периода: висение конечности в воздухе и опирание ее на землю. Первый период характеризуется сгибанием всех суставов конечности, отрыва ее от земли, выдвижением краниально дистального конца бедренной кости и переносом вперед всей конечности. Затем происходит разгибание суставов, результатом чего является постановка конечности на землю.

В период опирания конечности на землю характер работы мышц тазовой конечности полностью изменяется. Разгибатели суставов дают мощный толчок туловищу вперед, являясь при этом основной двигающей силой.

Общее распределение мышц по звеньям тазовой конечности соответствует схеме, существующей на грудной конечности. Однако важно заметить, что углы суставов тазовой конечности (тазобедренный, коленный и скакательный), приспособленные к толканию туловища вперед, направлены вершинами в противоположную сторону по сравнению с соответствующими углами суставов грудной конечности, адаптированных к вос-приятию толчков сзади.

Фасции тазовой конечности

Фасции тазовой конечности, так же, как и грудной, подразделяются на поверхностные и глубокие.

Поверхностная фасция — fascia superficialis — является продолжением поверхностной фасции туловища и, располагаясь подкожно, покрывает все мышцы тазовой конечности.

Глубокая фасция — fascia profunda — продолжается на конечность от глубокой фасции туловища и в зависимости от топографии получила различные названия: в области таза — ягодичная фасция; в области бедра — широкая фасция бедра; в области голени — фасция голени.

Ягодичная фасция — fascia glutea — является продолжением пояснично-спинной фасции на область крупа. Она начинается от остистых отростков крестцовой кости, на подвздошном и крестцовом буграх подвздошной кости, служит начальной точкой прикрепления поверхностной ягодичной мышцы и покрывает среднюю и глубокую ягодичные мышцы. С каудальной поверхности она покрывает проксимальные участки двуглавой мышцы бедра, полусухожильной и полуперепончатой мышц, а в сторону хвоста — переходит в фасцию его мышц.

Широкая фасция бедра — fascia lata femoris — с латеральной и медиальной поверхности покрывает мышцы сгибатели тазобедренного и разгибатели коленного суставов, мышцы, приводящие тазовую конечность. В области колена она прочно срастается с дистальным пластинчатым сухожилием напрягателя широкой фасции бедра в одно целое, а краниально переходит в коленную складку. В каудальном направлении с латеральной поверхности она срастается с двуглавой мышцей бедра, а с медиальной поверхности в том же направлении — перебрасывается через бедренный канал и, значительно ослабевая, свя-зывается со специальными фасциями стройной, полусухожильной и полуперепончатой мышц. На отдельных участках от нее отходят перегородки, разделяющие мышцы на морфофункциональные группы.

Фасция голени — fascia cruris — является непосредственным продолжением на голень, заплюсну и плюсну широкой фасции бедра. В области краниальной поверхности голени она плотной пластинкой покрывает мышцы сгибатели скакательного сустава и разгибатели суставов пальца, а с ее каудальной поверхности — сгибатели суставов пальцев.

Мышцы тазовой конечности

Мышцы тазовой конечности — musculi membri pelvini — разделяются на мышцы тазобедренного, коленного, заплюсневого (скакательного) суставов и суставов пальцев стопы.

Мышцы тазобедренного сустава

В простом многоосном тазобедренном суставе собаки возможны все виды движений: в боковой сагиттальной плоскости происходят флексия и экстензия, осуществляющиеся здесь в максимальном объеме; в сегментальной плоскости — абдукция и аддукция, выраженные незначительно; а ротация — в минимальном объеме (при сгибании сустава одновременно осуществляется супинация свободного отдела конечности, а при его разгибании — пронация).

Экстенсоры (разгибатели) тазобедренного сустава представляют собой самую мощную морфофункциональную группу. Они лежат позади тазобедренного сустава, проходя через его вершину, и подразделяются на ягодичную и заднебедренную группы. К ягодичной группе разгибателей тазобедренного сустава относятся: поверхностная, средняя и глубокая ягодичные, а также грушевидная мышцы. Все они односуставные.

Заднебедренную группу разгибателей тазобедренного сустава составляют многосуставные: двуглавая мышца бедра, полусухожильная и полуперепончатая мышцы, и односуставная — квадратная мышца бедра.

Флексоры (сгибатели) тазобедренного сустава развиты значительно слабее, чем разгибатели. Они лежат впереди сустава и являются как односуставными, так и двусуставными мышцами. К ним относятся: подвздошно-поясничная, портняжная, гребешковая мышцы, напрягатель широкой фасции бедра и длинная головка четырехглавой мышцы бедра.

Аддукторы (приводящие мышцы) свободного отдела тазовой конечности формируют мощную морфофункциональную группу, расположенную с медиальной поверхности бедра. К ним относятся стройная и приводящая мышцы, а также помогающая им квадратная мышца бедра.

Абдукторы (отводящие мышцы) свободного отдела тазовой конечности в виде самостоятельных в области тазобедренного сустава отсутствуют. Эта функция, как дополнительная, присуща некоторым разгибателям тазобедренного сустава: глубокой ягодичной, в меньшей степени средней ягодичной мышцам, а также двуглавой мышце бедра.

Супинация (вращение свободного отдела конечности наружу) осуществляется специальными мышцами — наружным и внутренним запирателями, двойничными и подвздошно-поясничной мышцами, а помагает выполнять эту функция двуглавая мышца бедра.

Пронация (вращение свободного отдела конечности внутрь) является дополнительной функцией — полусухожильной и полуперепончатой мышц.

Ягодичная группа разгибателей тазобедренного сустава

Поверхностная ягодичная мышца — m. gluteus superficialis — плоская, треугольной формы, имеет медиальную и латеральную части. Первая из них начинается от крестцовой кости и первых хвостовых позвонков. Сравнительно короткое брюшко располагается непосредственно под кожей, покрывает среднюю ягодичную мышцу и оканчивается на бедренной кости позади и ниже большого вертела, имея под собой подмышечную бурсу. Латеральная часть сливается с напрягателем широкой фасции бедра.

Функция: разгибает тазобедренный сустав.

Иннервация: n. glutaeus cranialis et caudalis.

Васкуляризация: a. glutea cranialis, a. circumflexa ilium profunda, a. circumflexa femoris lateralis.

Средняя ягодичная мышца — m. gluteus medius — очень мощная веретенообразной формы начинается от ягодичной поверхности крыла подвздошной кости, от маклока, крестцового бугра и дорсальной крестцово-подвздошной связки. Оканчивается она конвергирующими волокнами на большом вертеле, имея под собой подмышечную бурсу.

Функция: разгибает тазобедренный сустав и помогает абдукторам.

Рис. 73. Мышцы тазобедренного и коленного суставов (А—латеральная и В—медиальная поверхности).

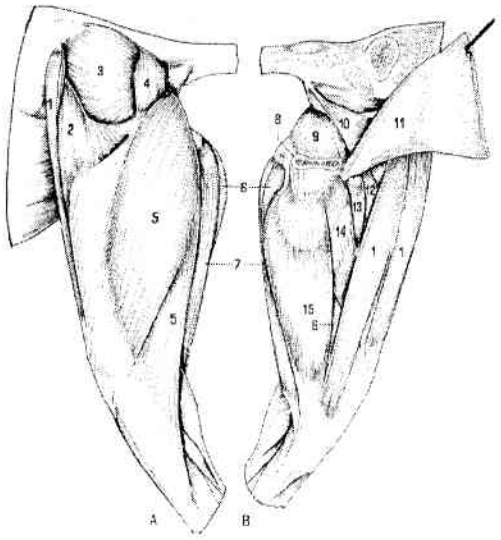

1—портняжная м.;
2—напрягатель широкой фасции бедра;
3—средняя ягодичнаям.;
4—поверхностная яго дичная м.;
5—двуглавая м. бедра;
6—полуперепончатая м.;
7—полусухожильная м.;
8—тазовый шов;
9—внутренний запиратель;
10—подниматель ануса;
11—прямая м. живота;
12—четырехглавая м. бедра;
13—гребешковая м.;
14—приводящая м. бедра;
15—стройная м.

Иннервация: n. gluteus cranialis.

Васкуляризация: a. glutea cranialis, aa. circumflexae femoris lateralis et ilium profunda.

Глубокая ягодичная мышца — m. gluteus profundus — короткая и сильная лежит всецело под средней ягодичной мышцей, начинается от латеральной поверхности седалищной ости, пронизана многочисленными крепкими сухожильными пучками. Оканчивается на большом вертеле, имея под собой подмышечную бурсу.

Функция: разгибает тазобедренный сустав.

Иннервация: n. gluteus cranialis.

Васкуляризация: a. glutea cranialis, a. circumflexa femoris lateralis.

Грушевидная мышца — m. piriformis — прикрыта поверхностной и средней ягодичными мышцами. Она начинается от бокового края крестцовой кости и крестцово-седалищной связки, а оканчивается на большом вертеле.

Функция: разгибает тазобедренный сустав.

Иннервация: n. gluteus cranialis.

Васкуляризация: a. glutea cranialis.

Заднебедренная группа разгибателей тазобедренного сустава

Мышцы заднебедренной группы можно разделить на латеральную и медиальную подгруппы. К первой относится двуглавая мышца бедра, а ко второй — полусухожильная, полуперепончатая и квадратная мышцы. Обе группы, выполняя при сокращении аналогичные функции, начинаются на крестце и седалищной кости. Различие их заключается в том, что двуглавая мышца, опускаясь дистально от крупа, подходит к коленному суставу, голени и пяточному бугру с латеральной стороны, а дополнительной функцией для нее является супинация свободного отдела конечности. Мышцы второй — имеют те же

точки окончания, но, подходя к ним с медиальной стороны, дополнительно к основной функции пронируют конечность.

Рис. 74. Мышцы промежности.

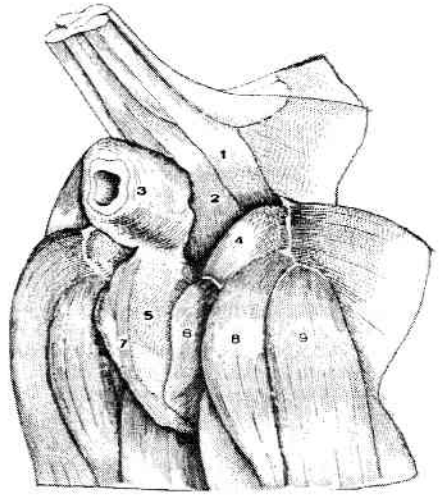

1—хвостовая м.;
2—подниматель ануса;
3—наружный сфинктер ануса;
4—внутерннй запиратель;
5—луковичнокавенозная м.;
6—седалищнокавер нозная м.;
7—оттягиватель полового члена;
8—полуперепончатая м.;
9—полусухожильная м.

Двуглавая мышца бедра — m. biceps femoris **(рис. 73, 74, 75)** — очень мощная лежит непосредственно под кожей в области таза и бедра каудальнее тазобедренного сустава. Начинается двумя головками: позвоночная головка отходит мясисто и сухожильно от крестцово-седалищной связки и от краниального участка фасции хвоста; седалищная головка начинается на седалищных буграх. Мощное уплощенное тело огибает каудально вершину тазобедренного сустава, имея здесь подмышечную бурсу, затем волокна приобретают дистальное направление и, разделяясь на три ветви, оканчиваются на коленном суставе, гребне большой берцовой кости и пяточном бугре с латеральной поверхности.

Функция: мышца многосуставная и действует на тазобедренный, коленный и скакательные суставы. В целом она разгибает тазобедренный сустав, коленная ветвь разгибает коленный сустав, большеберцовая — сгибает коленный сустав и супинирует тазовую конечность, пяточная ветвь — разгибает скакательный сустав.

Иннервация: n. tibialis.

Васкуляризация: a. glutea caudalis, a. obturatoria, a. profunda femoris, a. femoris caudalis.

Каудальный абдуктор голени — m. abductor cruris caudalis **(рис. 75)** — берет начало от крестцово-седалищной связки, с медиальной поверхности прилежит к двуглавой мышце бедра, в которую и вливается в дистальной части.

Функция: аналогичная двуглавой мышце бедра.

Иннеровация: n. tibialis.

Васкуляризация: a. glutea caudalis, a. obturatoria, a. femoris caudalis.

Полусухожильная мышца — m. semitendinosus **(рис. 73, 74, 75)** — располагается под кожей каудальнее двуглавой мышцы бедра. Начинается от седалищных бугров, сформировавшееся уплощенное мышечное брюшко направляется к медиальной поверхности коленного сустава, переходит в пластинчатое сухожилие и оканчивается одной ножкой на гребне большой берцовой кости, а второй — входит в состав ахиллова сухожилия и оканчивается на пяточном бугре.

Функция: мышца многосуставная, основная функция — разгибание тазобедренного, сгибание коленного и разгибание скакательного суставов. Дополнительной функцией для нее является пронация свободного отдела

тазовой конечности.

Иннервация: n. tibialis.

Васкуляризация: a. glutea caudalis, a. obturatoria, a. profunda femoris, a. femoris caudalis.

Полуперепончатая мышца — m. semimembranosus **(рис. 73, 74, 75)** — лежит непосредственно под кожей каудальнее полусухожильной мышцы. Начинается от седалищных бугров. Мышца имеет две части: краниальную и каудальную. Обе они формируют каудолатеральный контур бедра, опускаются дистально, идут на медиальную поверхность конечности и оканчиваются: краниальная — на медиальном мыщелке бедра, на сухожилии гребешковой мышцы и на медиальной сесамовидной (везалиевой) косточке; каудальная — на медиальном мыщелке большой берцовой кости.

Функция: мышца многосуставная: разгибает тазобедренный сустав, сгибает коленный сустав и пронирует свободный отдел конечности.

Иннервация: n. tibialis.

Васкуляризация: a. obturatoria, a. profunda femoris, a. femoris caudalis.

Квадратная мышца бедра — m. quadratus femoris **(рис. 75)** — небольшая мясистая лежит медиально от двуглавой мышцы бедра между аддуктором и наружным запирателем. Начинается на вентральной поверхности седалищной кости, волокна имеют краниовентральное направление и оканчиваются на шероховатости каудальной поверхности проксимальной половины бедра.

Функция: разгибает тазобедренный сустав и супинирует тазовую конечность.

Иннервация: n. ischiadicus.

Васкуляризация: a. obturatoria.

Сгибатели тазобедренного сустава

Группа мышц сгибателей тазобедренного сустава начинаются, как правило, в области поясницы и подвздошной кости, брюшки их располагаются внутри суставного угла и оканчиваются на бедренной кости, достигая, иногда, коленного сустава.

Подвздошно-поясничная мышц — m. iliopsoas **(рис. 65, 75)** — сложная состоит из трех головок, сходящихся в одно сухожилие. Одна из них тянется от поясницы и получает название большая поясничная мышца — m. psoas major, описана в разделе вентральных мышц позвоночного столба. Две другие идут от подвздошной кости и вместе получают название подвздошной мышцы.

Подвздошная мышца — m. iliacus **(рис. 65, 75)** — мясистая лежит на краниовентральной поверхности подвздошной кости, вентрально прикрыта большой поясничной мышцей, с которой часто срастается. Ее *латеральная головка — caput lateralis* — более сильная начинается от крыла подвздошной и вентральной поверхности крестцовой костей, а более слабая *медиальная головка — caput medialis* — от столбиковой части подвздошной кости, от крестцовой кости и сухожилия малой поясничной мышцы. Обе головки сливаются в единое сухожилие и вместе с большой поясничной мышцей оканчиваются на малом вертеле бедренной кости.

Функция: сгибает тазобедренный сустав, супинирует и выносит тазовую конечность вперед.

Иннервация: n. femoralis.

Васкуляризация: a. iliolumbalis.

Напрягатель широкой фасции бедра — m. tensor fasciae latae **(рис. 73, 75)** — располагается подкожно в треугольном пространстве между маклоком, тазобедренным и коленным суставами. Мышца имеет две части — краниальную лентообразную и каудальную слаборазвитую веерообразную. Обе они берут начало соответственно от маклока и фасции средней ягодичной мышцы, а закрепляются на широкой фасции бедра, коленной чашке, прямой связке коленного сустава и гребне большой берцовой кости. Каудальным краем мышца срастается с поверх-ностной ягодичной, а ее краниальный край служит передним контуром бедра.

Функция: сгибает тазобедренный сустав, разгибает коленный сустав и

незначительно пронирует свободный отдел конечности.

Иннервация: n. gluteus cranialis.

Васкуляризация: a. circumflexa ilium profunda.

Суставная мышца тазобедренного сустава — m. articularis coxae — ее небольшое брюшко лежит на краниальной поверхности капсулы тазобедренного сустава, начинается над тазовой впадиной и оканчивается сухожильно на шейке бедренной кости.

Функция: сгибает тазобедренный сустав, напрягает капсулу сустава.

Иннервация: n. femoralis.

Васкуляризация: a. iliolumbalis.

Портняжная мышца — m. sartorius **(рис. 73, 75)** — двойная. Передняя головка берет начало в латеральном углу и на вентральном крае крыла подвздошной кости, в виде длинной узкой полосы проходит вдоль краниомедиальной поверхности бедра. Она служит передней границей бедра и оканчивается на медиальной стороне коленной чашки. Задняя головка отходит от вентрального края крыла подвздошной кости и оканчивается с медиальной поверхности на гребне большеберцовой кости.

Функция: сгибает тазобедренный сустав, помогает экстенсорам коленного сустава и аддукторам свободного отдела конечности.

Инервация: n. femoralis.

Васкуляризация: a. profunda femoris

Гребешковая мышца — m. pectineus **(рис. 73, 75)** — проходит по медиальной поверхности бедра между портняжной и стройной мышцами. Начинается мышца от подвздошно-лонного возвышения. Мышечные волокна веретенообразного брюшка направляются косо вентрально к медиальной губе бедренной кости, на которой и оканчивается дистальнее малого вертела.

Функция: сгибает тазобедренный сустав, супинирует и приводит свободный отдел конечности.

Иннервация: n. obturatorius, n. femoralis.

Васкуляризация: a. profunda femoris.

В целом, данная группа мышц в период висения конечности в воздухе сгибает тазобедренный сустав, супинирует ее, благодаря чему выдвигающаяся вперед конечность не задевает брюшную стенку. В момент опускания они приводят свободный отдел конечности.

Аддукторы тазовой конечности

Стройная мышца — m. gracilis **(рис. 73, 75)** — широкая толстая треугольной формы лежит под кожей с медиальной поверхности бедра, каудальнее гребешковой и портняжной мышц. Она начинается вместе с одноименной мышцей проти-воположной стороны на тазовом сращении, при этом проксимальные участки их головок на некотором протяжении срастаются друг с другом. Мышечные пучки, конвергируя, опускаются дистально и, переходя в пластинчатое сухожилие, оканчиваются на медиальной поверхности гребня большой берцовой кости.

Функция: приводит конечность.

Иннервация: n. obturatorius, n. femoralis.

Васкуляризация: a. profunda femoris.

Приводящая мышца бедра — m. adductor femoris **(рис. 73, 75)** — очень мощная, медиально прикрыта стройной мышцей, с двойным брюшком конусовидной формы, начинается с вентральной поверхности лонной и седалищной костей медиально и каудально от запертого отверстия. Конвергирующие мышечные пучки оканчиваются по каудомедиальной поверхности бедренной кости от малого вертела до медиального мыщелка. У собаки она формируется слиянием трех приводящих мышц: краниальная меньшая часть соответствует приводящей длинной мышце — m. adductor longus, а каудальная большая часть — ***приводящей большой и малой мышцам — mm. adductor magnus et minor.***

Функция: приводит конечность, а при фиксированной конечности — тянет таз и толкает туловище вперед.

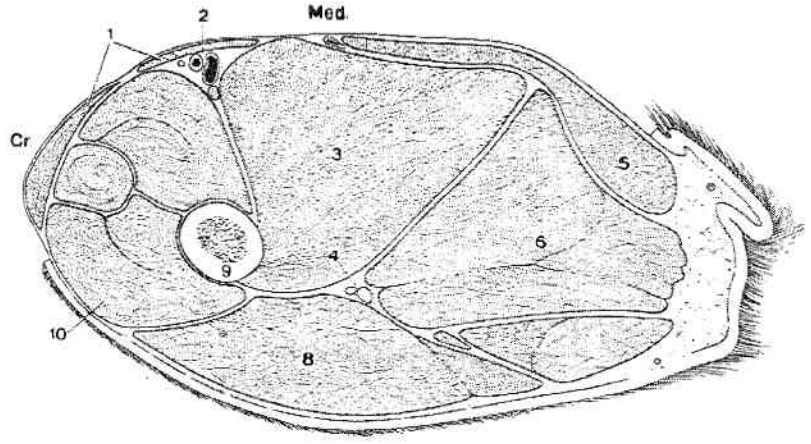

Рис. 75. Поперечное сечение тазовой конечности на уровне середины бедра.

1—портняжная м.; 2—бедренные а.,в. и н.; 3—приводящая м. бедра; 4—седалищный н.; 5—стройная м.; 6—полуперепончатая м.; 7—полусухожильная м.; 8—двуглавая м. бедра; 9—бедренная кость; 10—толстая латеральная мышца.

Иннервация: n. obturatorius, n. femoralis.
Васкуляризация: a. profunda femoris.

Сгибатели тазобедренного сустава и приводящие мышцы тазовой конечности формируют ***бедренный канал — canalis femoralis***. Последний находится на медиальной поверхности бедра. Краниально ограничен портняжной, а каудально — гребешковой и стройной мышцами. Дно его образует медиальная головка четырехглавой мышцы бедра (толстая медиальная мышца). С медиальной поверхности канал прикрыт фасцией бедра, а его верхняя часть (внутреннее кольцо) ограничено лонной костью, паховой связкой, портняжной, подвздошно-поясничной мышцами и поперечной мышцей живота. От брюшной полости внутреннее кольцо отделено тонкими пластинками поперечной брюшной фасцией и серозной оболочкой брюшной полости — брюшиной, что создает возможность возникновению бедренной грыжи. В канале проходят бедренные артерия и вена — a. et v. femoralis, частично a. et v. saphena и n. saphenus.

Супинаторы тазовой конечности

Наружная запирательная мышца — m. obturatorius externus **(рис. 73)** — треугольная пластинчатая мышца начинается с вентральной поверхности тазовой кости вокруг запертого отверстия, конвергирующие пучки оканчиваются сухожильно в вертлужной ямке бедренной кости.

Функция: супинирует тазовую конечность, помогает разгибать тазобедренный сустав.

Иннервация: n. ischiadicus.

Васкуляризация: a. obturatoria.

Внутренняя запирательная мышца — m. obturatorius internus **(рис. 73, 74)** — плоская треугольной формы лежит на дорсальной поверхности вентральной стенки тазовой полости. Начинается одной частью от седалищной ости, другой — от дорсальной поверхности седалищной кости. Конвергирующие пучки формируют брюшко, а затем — уплощенное сухожилие. Последнее перебрасывается через малую седалищную вырезку, имея под собой подмышечную бурсу, и оканчивается вместе с предыдущей мышцей в вертлужной ямке бедренной кости.

Функция: супинирует тазовую конечность, помогает разгибателям тазобедренного сустава.

Иннервация: n. ischiadicus.

Васкуляризация: a. obturatoria.

Двойничные мышцы — mm. gemelli — представляют собой две слившиеся небольшие плоские мышцы. Обе начинаются по краю малой седалищной вырезки, прикрытые внутренней запирательной мышцей, а оканчиваются в вертлужной ямке.

Функция: супинируют тазовую конечность, помогают разгибателям тазобедренного сустава.

Иннервация: n. ischiadicus.

Васкуляризация: a. obturatoria.

Мышцы коленного сустава

Сложный одноосный коленный сустав допускает движения только в сагиттальной боковой плоскости в виде сгибания и разгибания, и лишь в согнутом состоянии в нем в незначительной степени возможны вращения.

Разгибатели располагаются проксимально от сустава на дорсальной, дорсомедиальной и дорсолатеральной поверхностях бедренной кости, проходят через его вершину и оканчиваются на коленной чашке. Последняя прямой связкой закрепляется на гребне большой берцовой кости, что и позволяет этой группе мышц осуществлять свою функцию. Экстенсорами являются четырехглавая мышца бедра и напрягатель широкой фасции.

Сгибатели скелетотопически связаны с каудальными поверхностями бедренной и большой берцовой костей, располагаясь внутри суставного угла. К этой функциональной группе относятся полусухожильная мышца, средняя ветвь двуглавой мышцы бедра и подколенная мышца. Последняя и первая из них, кроме того, вращают сустав, если он находится в согнутом состоянии.

Четырехглавая мышца бедра — m. quadriceps femoris **(рис. 73, 75)** — очень сильная комплексная, расположенная на краниальной поверхности бедренной кости, формирует передний контур бедра. В ее состав входят четыре головки — прямая мышца бедра, латеральная широкая мышца, промежуточная широкая мышца и медиальная широкая мышца.

Прямая мышца бедра — m. rectus femoris — хорошо развитая веретенообразной формы лежит между широкой латеральной и широкой медиальной мышцами. Начинается она двумя сухожилиями от специальной шероховатости подвздошной кости над суставной впадиной, имея здесь подмышечную бурсу. Волокна мышечного брюшка имеют вентральное направление и, прикрывая промежуточную широкую мышцу, оканчиваются мясисто на коленной чашке. Поверхностные волокна формируют сухожильную пластинку, перебрасывающуюся через чашку и оканчивающуюся на проксимальном конце большой берцовой кости, сливаясь с фасцией голени.

Латеральная широкая мышца — m. vastus lateralis — лежит латерально от прямой мышцы бедра, с которой срастается в дистальной трети. Начинается она от латеральной поверхности проксимальной половины бедренной кости, а заканчивается мясисто на коленной чашке.

Медиальная широкая мышца — m. vastus medialis — начинается от проксимальной части медиальной поверхности бедра, оканчивается на коленной чашке.

Промежуточная широкая мышца — m. vastus intermedius — начинается на краниальной поверхности шейки бедренной кости, лежит под прямой мышцей бедра, а оканчивается на коленной чашке.

Функция: мышца в целом является сильнейшим разгибателем коленного сустава, а прямая мышца бедра, кроме того, сгибает тазобедренный сустав. Коленная чашка, при этом, служит лишь сесамовидной костью, вправленной в сухожилие этой мышцы, так что действительным окончанием ее следует считать прямую связку, прикрепляющуюся на гребне большой берцовой кости.

Иннервация: n. femoralis.

Васкуляризация: a. femoris cranialis, aa. circumflexa femoris lateralis et medialis, a. genus suprema.

Подколенная мышца — m. popliteus — лежит внутри угла коленного сустава, прикрытая икроножной мышцей, поверхностным сгибателем пальцев и заднебедренной группой разгибателей тазобедренного сустава. Начинается сухожильно в подколенной ямке латерального мыщелка бедренной кости. Идет косо медиодистально между латеральной связкой коленного сустава и латеральным мениском. Постепенно расширяется, проходит над капсулой сустава и оканчивается на шероховатости каудальной поверхности проксимальной части большой берцовой кости.

Функция: сгибает коленный сустав и пронирует свободный отдел конечности.

Иннервация: n. tibialis.

Васкуляризация: a. femoris caudalis.

Мышцы заплюсневого сустава

Сложный одноосный заплюсневый (скакательный) сустав допускает движения лишь в боковой сагиттальной плоскости в виде сгибания и разгибания.

Сгибатели располагаются на краниальной поверхности большой берцовой кости проксимально от сустава и проходят внутри суставного угла, а разгибатели — на ее каудальной поверхности, пересекая его через вершину.

Краниальная большеберцовая мышца — m. tibialis cranialis **(рис. 76, 77)** — веретенообразной формы начинается на проксимальной части большой берцовой кости, частично на малой берцовой кости. Вначале широкое брюшко постепенно уменьшается в диаметре из-за конвергенции волокон, проходит по краниальной поверхности большой берцовой кости и над заплюсневым суставом переходит в крепкое сухожилие. Последнее проходит между ножками третьей малоберцовой мышцы и делится на две ветви — латеральную и медиальную. Лате-ральная ветвь оканчивается дистальнее головки третьей плюсневой кости, а медиальная более сильная — на головке второй и первой плюсневых, первой и второй заплюсневых костях, имея под собой подсухожильную бурсу.

Функция: сгибает скакательный сустав.

Иннервация: n. peroneus.

Васкуляризация: a. tibialis cranialis.

Малоберцовая мышца третья — m. peroneus tertius **(рис. 76, 77)** — представляет собой мощный сухожильный тяж, лишенный мышечных волокон. Она берет начало вместе с длинным разгибателем пальца в разгибательной ямке латерального мыщелка бедренной кости и на гребне большой берцовой кости. Спускаясь дистально, сухожилие достигает скакательного сустава, где удерживается мостикообразной поперечной связкой вместе с сухожилием краниальной большеберцовой мышцы и оканчивается на проксимальном эпифизе плюсневых костей.

Функция: мышца имеет чисто механическое значение, связывая работу коленного и скакательного суставов, ограничивая разгибания в последнем.

Иннервация: n. peroneus.

Васкуляризация: a. tibialis cranialis.

Малоберцовая длинная мышца — m. peroneus longus **(рис. 76, 77)** — берет начало от проксимального конца большеберцовой кости, от латеральной боковой связки коленного сустава и прилежащего участка малоберцовой кости. На середине голени мышечное брюшко переходит в сухожилие, которое в области заплюсны (в специальном желобе плантарной поверхности четвертой

Рис. 76. Мышцы скакательного сустава и пальцев (А—латеральная и В—медиальная поверхности).

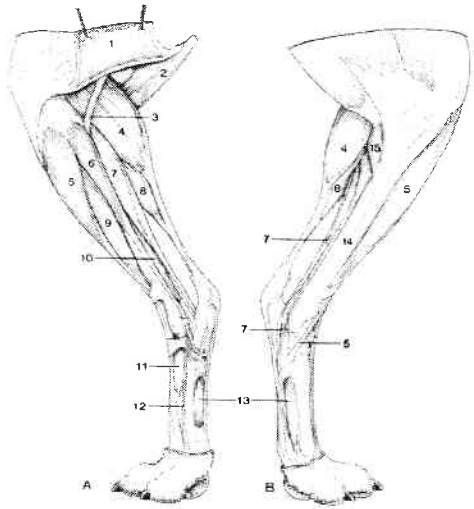

1—двуглавая м. бедра;
2—полусухожильная м.;
3—малоберцовый нерв;
4—икроножная м.;
5—передняя большеберцовая м.;
6—длинная малоберцовая м.;
7—глубокий сгибатель пальцев;
8—поверхностный сгибатель пальцев;
9—длинный разгибатель пальцев;
10—короткая малоберцовая м.;
11—короткий разгибатель пальцев;
12—сухожилие бокового разгибателя пальцев;
13—межкостная м.;
14—большая берцовая кость;
15—малая берцовая кость.

кости) переходит на медиальную сторону и оканчивается на рудиментированной первой плюсневой кости.

Функция: сгибает скакательный сустав и пронирует конечность.

Иннервация: n. peroneus.

Васкуляризация: a. tibialis cranialis.

Короткая малоберцовая мышца — m. peroneus brevis **(рис. 76, 77)** — прилежит вплотную к костям голени и с латеральной стороны прикрыта длинной малоберцовой мышцей. Начинается от дистальной половины малоберцовой кости и соседнего участка большеберцовой кости. Тонкое сухожилие мышцы пересекает заплюсну и оканчивается на пятой плюсневой кости.

Функция: сгибает скакательный сустав.

Иннервация: n. peroneus.

Васкуляризация: a. tibialis cranialis.

Трехглавая мышца голени — m. triceps surae **(рис. 76, 77)** — состоит из двух головок икроножной мышцы, формирующих каудальный контур голени.

Икроножная мышца — m. gastrocnemius — состоит из латеральной — caput laterale и медиальной — caput mediale — головок, начинающихся соответственно латерально и медиально от плантарного бугорка бедренной кости. Уплощенные брюшки мышц в проксимальных участках имеют в себе сесамовидные косточки — fabellae. В дистальном направлении брюшки головок вскоре сливаются и оканчиваются на пяточном бугре. Несколько выше середины голени мышца переходит в сильное пяточное (ахиллово) сухожилие — tendo calcaneus, s. Achillis. Последнее спиралеобразно перевивается с сухожилием поверхностного сгибателя суставов пальца и у места прикрепления к пяточному бугру имеет подсухожильную бурсу.

Функция: разгибает скакательный и помогает сгибать коленный суставы.

Иннервация: n. tibialis.

Васкуляризация: a. femoralis, a. poplitea, a. tibialis caudalis, a. femoralis caudalis.

Каудальная большеберцовая мышца — m. tibialis caudalis **(рис.**

76, 77) — начинается на проксимальном конце малой берцовой кости между подколенной мышцей и длинным сгибателем большого пальца, прикрытая длинным сгибателем пальцев. Слабо развитое брюшко переходит в тонкое сухожилие, которое по медиальному краю большой берцовой кости опускается дистально. Оканчивается мышца на центральной и первой заплюсневых костях, а также на боковой медиальной связке заплюсневого сустава.

Функция: разгибает скакательный сустав.

Иннервация: n. tibialis.

Васкуляризация: a. tibialis caudalis.

Мышцы суставов пальцев

Одноосные простые суставы пальцев допускают лишь сгибание и разгибание в боковой сагиттальной плоскости. Мышцы разгибатели проходят по краниальной поверхности большой берцовой кости и дорсальной поверхности костей стопы, а мышцы сгибатели — по каудальной поверхности большой берцовой кости и плантарной поверхности костей стопы.

***Длинный разгибатель пальцев — m. extensor digitorum longus* (рис. 76, 77)** — длинная веретенообразная мышца с хорошо развитым начальным и удлиненными конечными сухожилиями. Она берет начало в разгибательной ямке латерального мыщелка бедренной кости, мышечное брюшко проходит по желобу большой берцовой кости, имея здесь подмышечную бурсу, опускается по краниолатеральной поверхности голени и на уровне ее дистального участка переходит в сильное округлое сухожилие. Последнее пересекает по дорсальной поверхности заплюсневый сустав, одетое синовиальным влагалищем.

На всем протяжении сухожилие прижимается к костям тремя поперечными связками, представляющими утолщенные участки фасции. Проксимальная из них переброшена в дистальной части большой берцовой кости, средняя — в области заплюсны и дистальная — вблизи проксимальной части плюсневых костей.

В области плюсны сухожилие мышцы делится на четыре ветви, оканчивающиеся на третьих фалангах 2, 3, 4 и 5 пальцев, как и на грудной конечности.

Функция: разгибает суставы пальцев, помогает сгибателям скакательного и разгибателям коленного суставов.

Иннервация: n. peroneus.

Васкуляризация: a. tibialis cranialis.

***Боковой разгибатель пальцев — m. extensor digitorum lateralis* (рис. 76, 77)** — сравнительно слабая мышца с длинным округлым брюшком, начинается головкой малоберцовой кости. Брюшко лежит вдоль этой кости, проходит через скакательный сустав и на пятой плюсневой кости сливается с ветвью сухожилия длинного пальцевого разгибателя, идущей к 5-ому пальцу.

Функция: разгибает суставы пальца, помогает сгибать скакательный сустав.

Иннервация: n. fibularis.

Васкуляризация: a. tibialis cranialis.

***Длинный разгибатель первого пальца — m. extensor hallucis longus* (рис. 76, 77)** — берет начало от малоберцовой кости выше короткой малоберцовой мышцы. Тонкое брюшко, прикрытое длинным разгибателем пальцев, идет косо к медиальной стороне и оканчивается на рудименте первого пальца.

Функция: помогает разгибать суставы пальцев.

Иннервация: n. fibularis.

Васкуляризация: a. tibialis craialis.

***Короткий разгибатель пальцев — m. extensor digitorum brevis* (рис. 76, 77)** — мышца маленькими плоскими брюшками начинается мясисто на дорсальной поверхности проксимальной части второй, третьей и четвертой плюсневых костей. Три брюшка, направляющиеся ко 2, 3 и 4 пальцам, прикрытые сухожилиями длинного разгибателя пальцев, и сливаются с сухожилиями межкостных мышц.

Функция: разгибает суставы пальцев.

Иннервация: n. fibularis.

Васкуляризация: a. metatarsi dorsalis.

Поверхностный сгибатель пальцев — m. flexor digitorum superficialis (рис. 76, 77) — начинается от плантарного бугорка бедренной кости между головками икроножной мышцы. Его брюшко пронизано многочисленными сухожильными тяжами и в средней части голени переходит в крепкое сухожилие. На пути к пяточному бугру последнее перекручивается с сухожилием икроножной мышцы, на пяточном бугре расщепляется, закрепляясь на его латеральной и медиальной поверхностях короткими крепкими пучками, имея под собой подсухожильную бурсу, и переходит на плантарную поверхность стопы. В области плюсны оно делится вначале дихотомически, а затем вновь на две ветви. Каждая из указанных ветвей на уровне первой фаланги пропускает через себя сухожилие глубокого сгибателя пальцев и оканчивается на второй фаланге всех пальцев.

Функция: сгибает суставы пальцев.

Иннервация: n. tibialis.

Васкуляризация: a. femoralis, a. poplitea, a. tibialis caudalis.

***Глубокий сгибатель пальцев — m. flexor digitorum profundus* (рис. 76, 77)** — лежит на каудальной поверхности большой берцовой кости и представляет собой сложную мышцу, состоящую из двух головок. Латеральная глубокая — длинный сгибатель первого пальца, а медиальная — длинный сгибатель пальцев.

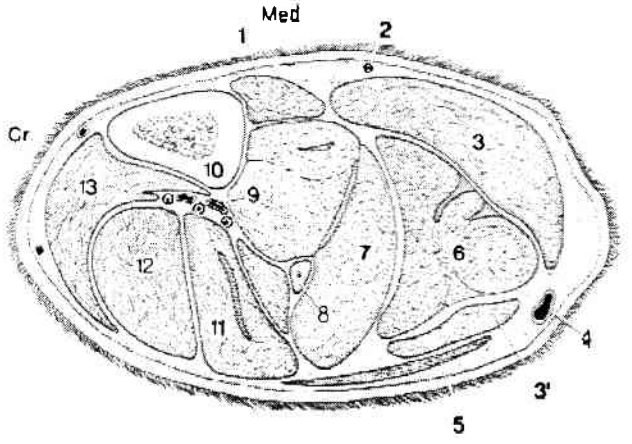

Рис.77. Поперечное сечение тазовой конечности на уровне проксимальной части голени.

1—подколенная м.; 2-а.—сафена;

3,3'—медиальная и латеральная головки икроножной м.;4—лате-ральная в. сафена; 5—двуглавая м. бедра; 6—поверхностный сгибатель пальцев; 7—глубокий сгибатель пальцев; 8—малая берцовая кость;9—краниальная большеберцовая а. и в.; 10—большая берцовая кость; 11—длинная малоберцовая м.; 12—длинный разгибатель пальцев; 13—передняя большеберцовая м.

***Длинный сгибатель первого (большого) пальца — m. flexor digiti hollucis longus* (рис. 76, 77)** — наиболее сильно развитая головка берет начало от латерального мыщелка большой берцовой и головки малой берцо-

вой костей. Сформированное брюшко опускается дистально по голени и у заплюсны переходит в крепкое круглое сухожилие. Последнее проходит над телом пяточной кости на плантарную поверхность плюсны, где сливается с сухожилием следующей головки. На всем протяжении сухожилие окружено синовиальным влагалищем.

Длинный сгибатель пальцев — m. flexor digitorum longus **(рис. 76, 77)** — лежит медиальнее предыдущей мышцы, начинается на латеральном мыщелке большой берцовой кости, на ее плантарной поверхности и на малой берцовой кости. В области середины голени мышечное брюшко переходит в сухожилие, на уровне медиальной лодыжки оно окружено синовиальным влагалищем, а на плантарной поверхности плюсны формирует уже общее сухожилие глубокого сгибателя пальцев. Последнее делится на четыре ветви, проходит между ветвями сухожилий поверхностного сгибателя пальца и оканчивается на сгибательных бугорках третьих фаланг.

Функция: сгибает суставы пальцев и помогает разгибать скакательный сустав.

Иннервация: n. tibialis.

Васкуляризация: a. tibialis caudalis.

Межкостные мышцы — mm. interossei **(рис. 51)** — устроены, как на грудной конечности.

Короткий сгибатель пятого пальца отсутствует.

Аддуктор пятого пальца — m. adductor digiti IV — двойной, одна его сухожильная часть начинается от пяточной кости и оканчивается на 1-ой фаланге пятого пальца.

Квадратная мышца подошвы — m. quadratus plantae — начинается мясисто от дистального конца пяточной кости и от латеральной боковой связки заплюсневого сустава. Мышца направляется косо медиально и, переходя в тонкое плоское сухожилие, оканчивается на пятой плюсневой кости. Другая часть также начинается на пяточной кости и теряется в сухожилии глубокого пальцевого сгибателя, которое и напрягает.

В остальном короткие мышцы в области стопы такие же, как и в области кисти.

КОЖНЫЙ ПОКРОВ

Кожный покров (кожа) — integumentum commune (cutis) — это наружная оболочка тела животного, покрытая волосами и непосредственно соприкасающаяся с внешней средой.

Кожа выполняет рецепторные, защитные, терморегуляционные, выделительные, дыхательные и всасывательные функции, являющиеся разновидностями ответных реакций организма.

Кожа — cutis **(рис. 78)** — состоит из эпидермиса, основы кожи и подкожного слоя.

Эпидермис — epidermis **(рис. 78)** — образован многослойным плоским эпителием. От основы кожи он отделяется *основной мембраной — membrana basilaris.* На ней располагается производящий слой эпидермиса. Клетки этого слоя, размножаясь, перемещаются к поверхности эпидермиса, стареют, высыхают, становятся более плоскими, постепенно подвергаются ороговеванию и в конечном итоге превращаются в чешуйчатые пластинки, предохраняющие кожу от механических повреждений и высыхания. В эпидермисе залегают пигментные клетки, кровеносных сосудов в нем нет, а питание эпидермиса происходит осмотическим путем.

Основа кожи — derma **(ри**

Рис. 78. Строение кожи.

1—подкожный слой;
1'—основа кожи — дерма;
1"—сосочковый слой основы кожи;
2—базальный (производящий) слой эпидермиса;
3—шиповатый слой эпидермиса;
4—гранулярный слой эпидермиса;
5—ороговевающий слой эпидермиса.

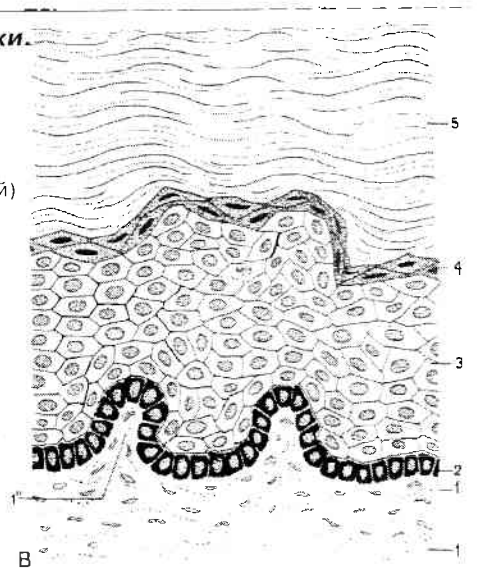

ной соединительной ткани, в ней располагаются сальные и потовые железы, артерии, вены, лимфатические сосуды, капилляры, нервные волокна, корни волос и гладкие мышечные волокна. Толщина основы кожи определяет толщину всей кожи. У собаки она колеблется в зависимости от породы, пола (у сук тоньше), возраста (у старых толще) и места расположения на теле. Кожа наиболее толстая в верхнем контуре шеи, спины и крупа. Несколько толще она на голове и спине, чем на животе, на краниальной и латеральной поверхностях конечностей толще, чем на каудальной и медиальной.

Основа кожи состоит из поверхностного сосочкового и глубокого сетчатого слоев. *Сосочковый слой — stratum papillare* — увеличивает поверхность

соединения основы кожи с эпидермисом и содержит значительное количество кровеносных сосудов. *Сетчатый слой — stratum reticulare* — расположен более глубоко. В нем располагаются потовые и сальные железы, корни волос и гладкие мышцы — поднимати волос. С подлежащими тканями основа кожи соединяется посредством подкожного слоя.

***Подкожный слой — tela subcutanea* (рис. 78)** — состоит из рыхлой соединительной ткани, в которой могут откладываться запасы подкожного сала или жира. Часто в нем против костных бугров или отростков образуются слизистые сумки (бурсы).

К производным кожного покрова относятся: волосы, мякиши, кожные и молочные железы, когти.

***Волосы — pili* (рис. 79, 80, 81, 82)** — по строению делятся на три типа: покровные, длинные и синуозные. *Покровные волосы* отличаются наличием сердцевины. Они имеют умеренную длину и тонину. *Длинные волосы* сравнительно толстые, грубые и встречаются в отдельных местах кожного покрова в зависимости от породы.

Синуозные толстые, или *чувствительные волосы — pili tactiles* — характеризуются наличием в волосяной сумке синусов, заполненных кровью. Лежат они глубже кроющих волос и богато иннервируются, а развиты — в области губ, щек, подбородка, век, верхней и нижней губы.

Волос состоит из стержня, корня и луковицы. *Стержень волоса — scapus pili* — выступает над поверхностью кожи. *Корень волоса — radix pili* — и *луковица волос — bulbus pili* — погружены в основу кожи. Из основы кожи

Рис.79. Типы волос.

А—покровный волос
с толстой сердцевиной;
В—покровный волос
с тонкой сердцевиной;
С—шерстный волос:
сердцевина отсутствует.
1—кутикула; 2—кора;
3—сердцевина.

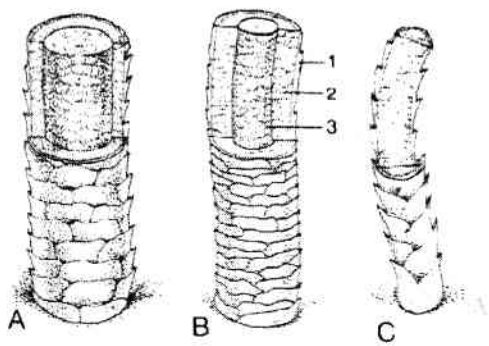

формируется *сосочек волоса — papilla pili.* Он покрывается как колпачком волосяной луковицей: за счет сосочка происходит питание и рост волоса. Корень и луко-вица волоса заключены в волосяной футляр — *фолликул — follicullus pili.* Фолликул состоит из *корневого влагалища- vagina radicis,* образованного за счет эпидермиса, и *волосяной сумки — bursa pili,* сформированной за счет основы кожи. От волосяных сумок к эпидермису кожи направляются мышечные волокна *поднимателей волос — mm. arrectores pilorum.* Под действием этих мышц волосы способны подниматься. Волосы выходят из кожи поодиночке или пучком по 6-8 штук в зависимости от породы. Растут волосы у короткошерстных пород в косом направлении и образуют расходящиеся, сходящиеся и линейные *потоки волос — flumen pilorum.*

Клетки стержня волоса содержат пигмент, обусловлива-ющий их цвет. Важно учесть, что с возрастом окраска волос может меняться. Поэтому описание и уточнение окраса собаки производится на третий день после рождения щенка, при выдаче родословной и первом участии собаки в выставке.

Подобно тому, как роговой слой кожи постоянно отторгается, так и волосы по достижению определенной величины и зрелости стареют и, выпадая, заменяются новыми. Этот процесс называется *линькой.*

***Железы кожи — glandulae cutis* (рис. 81, 82)** — делятся на сальные и потовые. Кроме этих желез в коже имеются и другие железистые образова-

ния.

Сальные железы — glandulae sebaceae — в виде альвеол залегают в поверхностных слоях основы кожи и своими протоками открываются в корневые влагалища волос. Стенки альвеол состоят из нескольких слоев клеток, которые разрушаются при накапливании в них секрета — *кожного сала — sebum* — смазки, придающей волосам эластичность и предохраняющей их от высыхания и ломкости. У короткошерстных пород с грубыми покровными волосами они сильнее развиты, а у собак с длинными и нежными волосами — слабее. Наибольшее число желез на единицу площади кожи имеется в области губ, спинной стороне туловища и вентральной поверхности груди. На мякишах сальные железы отсутствуют.

Потовые железы — glandulae sudoriferae — имеют вид трубочек, свернутых в клубочек, и лежат глубоко в основе кожи. Протоки их открываются или в корневое влагалище, или на безволосых участках кожи прямо на ее поверхности *потовыми порами — porus sudoriferus.* Стенка каждой трубчатой железы состоит из наружного и внутреннего слоев. Наружный образован миоэпителиальными клетками, а внутренний — кубическими секретирующи-

Рис. 80. Продольное и поперечное сечение чувствительного волоса.

1, 2—внутренняя
и наружная стенка
венозного синуса;
3—потовая железа;
4—сердцевина волоса;
5—эпидермис фолликула;
6—чувствительный нерв;
7—венозный синус.

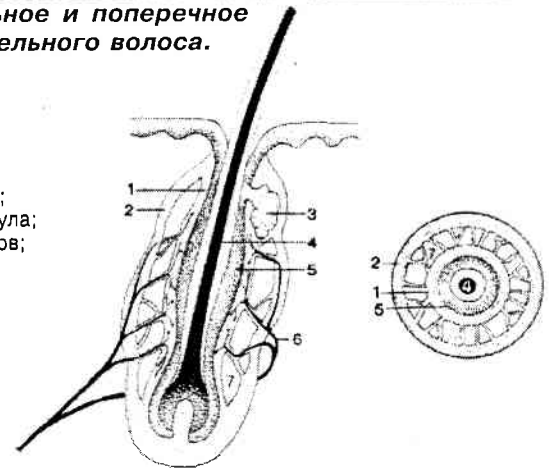

ми клетками, которые и выделяют в просвет трубочек секрет *пот — sudor.* При испорении пота кожа охлаждается.

Потовые железы более ясно выделяются на кожном покро-ве собак с длинными нежными негустыми волосами. В целом же, очевидно, потовые железы собак недоразвиваются еще в эмбриональной жизни.

Железистые образования кожи представляют собой скопления желез в определенных участках кожного покрова собаки. Такие образования имеются в коже **наружного слухового *прохода — glandulae ceruminosae,*** в коже век — ***тарсальные (мейбомиевы) железы — glandulae tarsales,* железы в мякишах — *glandulae pulvinares*** и в **сосках молочной железы — *glandulae papillares.***

Молочные железы — glandulae lactiferae — имеют сложное трубчато-альвеолярное строение и формируют *множественное вымя — ubera,* с пятью (реже четырьмя) холмами с каждой стороны вдоль белой линии живота.

Кожа вымени гладкая, а потоки волос на ней направлены от стенки живота на доли вымени и от них каудально.

Под кожей каждого молочного холма располагается *поверхностная фасция* в виде беловатой тонкой прочной пластинки из плотной соединительной ткани. Она покрывает вымя и дорсально переходит в поверхностную фасцию стенки живота. Под поверхностной фасцией лежит *соединительно-тканная*

Рис. 81. Развитие волоса.
А—закладка волоса; В—дифференцировка тканей волоса, закладка желез и мышц; С—развитие желез и мышц.

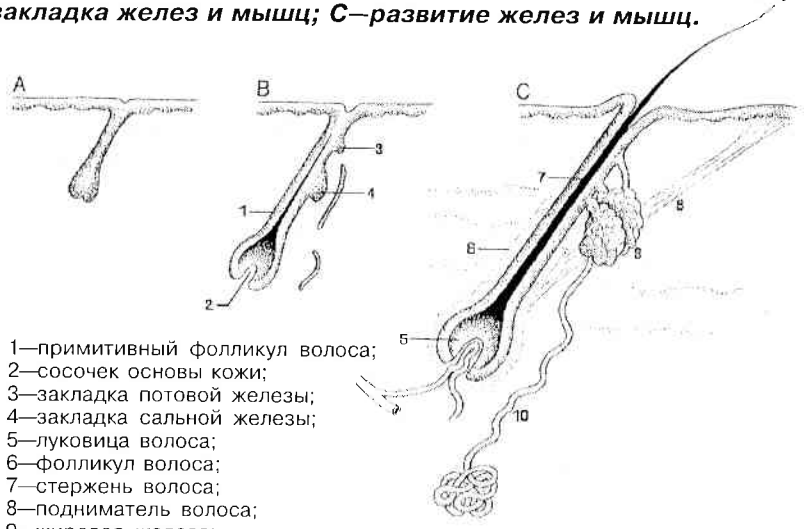

1—примитивный фолликул волоса;
2—сосочек основы кожи;
3—закладка потовой железы;
4—закладка сальной железы;
5—луковица волоса;
6—фолликул волоса;
7—стержень волоса;
8—подниматель волоса;
9—жировая железа;
10—потовая железа.

собственная оболочка долей вымени. Она соединена с прослойками соединительной ткани внутри долей вымени и формирует ***строму вымени — stroma glandulae lactiferae***.

На вымени различают *основание — basis uberis*, расположенное на стенке живота; *тело — corpus uberis*, и *соски — papilla*. На соске различают *основание, тело* и *кончик*.

В ячейках между стромой располагается железистая часть вымени, или ***паренхима***. Последняя контурирована в *дольки молочной железы — lobuli glandulae lactiferae* — размером от 0,7 до 0,8 мм^3. По прослойкам соединительной ткани к долькам железы проходят кровеносные и лимфатические сосуды, а также нервы. В дольках находятся альвеолы диаметром 50 — 350 мкм и протоки.

Стенки альвеол и внутридольковых протоков формируются однослойным железистым эпителием, секретирующим молоко. По периферии над каждой альвеолой располагаются миоэпителиальные клетки, при сокращении которых альвеолы и протоки сжимаются, а молоко проталкивается в систему междольковых выводных протоков.

Система выводных протоков состоит из: а) *молочных протоков — ductus lactiferi* — различного диаметра и строения; б) *молочного синуса — sinus lactiferi* (молочная цистерна). Последняя появляется только во время лактации при расширении молочных ходов в соске. По расположению выделяют следующие виды молочных протоков — *внутридольковые, междольковые и молочные каналы*. В их стенках имеются гладкие мышечные клетки, обеспечивающие продвижение молока в молочную цистерну.

Выводящая система заканчивается *сосковыми каналами — canales papillares — в количестве от 6 до 12*. При этом на вершине в центре соска они отсутствуют. На них различают внутренние отверстия, через которые молоко поступает из цистерны в *наружные отверстия — ostia papillaria*. Внутренние отверстия прикрыты складками слизистой оболочки, а наружные замыкаются *сфинктерами соска — mm. sphincter papillae*.

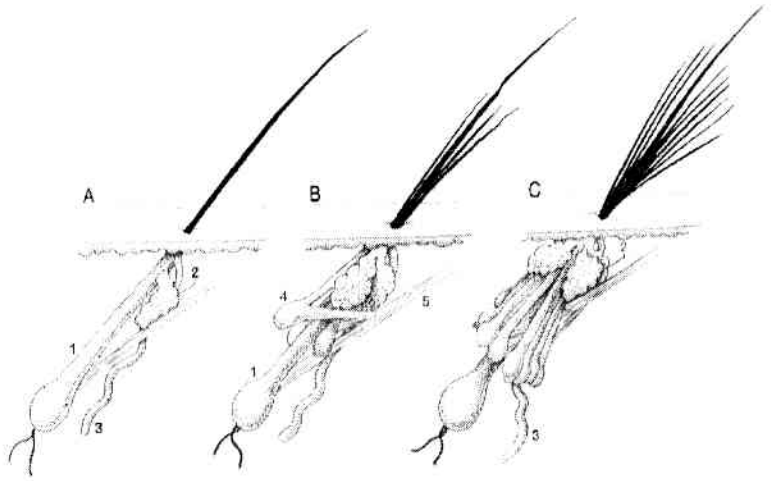

Рис. 82. Строение фолликулов волос собаки на протяжении жизни.
А—единичный фолликул в период новорожденности; В—появление вторичных фолликулов в первые месяцы жизни; С—комплекс фолликулов у взрослой собаки.
1—первичный фолликул; 2—потовая железа; 3—проток сальной железы; 4—вторичные фолликулы; 5—подниматель волоса.

При наличии десяти молочных желез 4 краниальных называются *грудными*, следующие 4 — *брюшными* и 2 каудальных — *паховыми*.

У молодых животных молочные железы обычно опреде-ляются по расположению сосков; сами же железы выступают над поверхностью кожи только в период лактации, когда они значительно увеличиваются в размерах.

Мякиш — pulvinar (torus) **(рис. 51)** — это подушковидные утолщения кожи, расположенные в области кисти и стопы. Они состоят из трех слоев — *эпидермиса, основы кожи и подкожного слоя*.

У собаки имеются запястный, пястный, плюсневый и пальцевые мякиши.

Запястный мякиш — pulvinus carpalis — лежит в виде небольшого кожного возвышения на волярной поверхности запястья около добавочной кости. В опирании о грунт он участия не принимает, а представляет рудимент, позволяющий утверждать, что животное в недалеком прошлом было стопоходящим, когда и этот мякиш служил опорой о землю.

Пястный мякиш — pulvinus metacarpalis — наиболее значительный по величине и имеет форму сердечка. Он находится в области дистального конца пястных костей и начала первых фаланг пальцев. Основание его обращено в сторону запястья, а верхушка слегка выдвинута между четвертым и вторым пальцевыми мякишами. При опоре на землю в него упираются главным образом суставы первых фаланг. Такой же мякиш имеется и на тазовой конечности — *плюсневый мякиш — pulvinus metatarsalis*. Пястный и плюсневый мякиши специальными *подвешивающими связками* соединяются с первыми фалангами третьего и четвертого пальцев.

Пальцевые мякиши — pulvini digitales **(рис. 51)** — имеются на каждом пальце в области второй и начала третьей фаланг. Они сильно выдвинут в сторону когтя с подошвенной стороны. На каждом мякише имеется подкожный слой, основа кожи и эпидермис.

Подкожный слой мякиша сильно изменен по сравнению с подкожным

Рис. 83. Строение когтя.

1—третья фаланга;
2—стенка когтя;
3—основа кожи;
4—роговой слой подошвы;
5—дорсальная эластическая связка;
6—средняя фаланга;
7—сухожилие глубокого сгибателя пальца;
8—дистальная сесамовидная кость;
9—пальцевый мякиш;
10—железы.

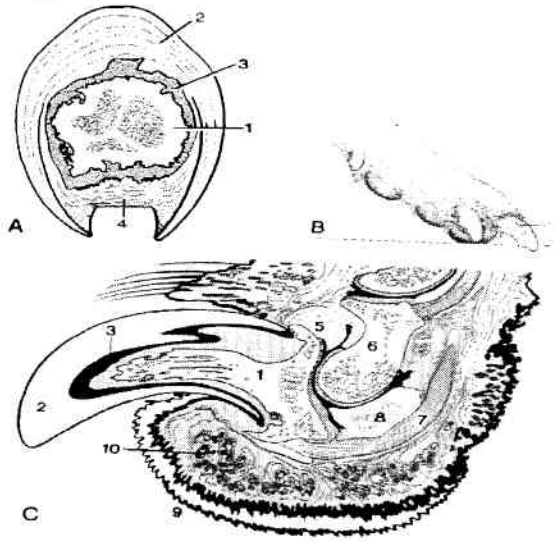

слоем других мест кожного покрова. В мякише он приспособлен к роли рессоры, в силу чего отличается большой плотностью и упругостью. Он состоит из переплетающихся пучков коллагеновых и эластических волокон с прослойками жировой ткани.

Основа кожи мякиша имеет развитый сосочковый слой. Сетчатый слой получает значительное развитие и составляет основу мякиша.

Эпидермис мякиша. Производящий слой эпидермиса формирует в пределах подушки мякиша толстый, но мягкий, роговой слой.

Коготь — unguiculus (рис. 83) — твердый кожный наконечник, покрывающий третью фалангу. На нем различают: 1) когтевой валик с когтевым желобом; 2) когтевую стенку с венчиком и 3) когтевую подошву.

1) *Когтевой валик* представляет собой область перехода кожного покрова пальца в коготь. Он охватывает основание когтя и в сторону пальцевого мякиша переходит в последний. С валика эпидермис и основа кожи загибаются в костный желоб третьей фаланги и формируют *когтевой желобок.*

2) *Когтевая стенка с венчиком* представляют одно целое, располагаются на спинковой (венчик) и боковых поверхнос-тях когтя, причем венчик появляется из глубины когтевого желоба.

3) *Когтевая подошва* узкая, находится на подошвенной стороне когтя.

Подкожный слой существует лишь в области когтевого валика и представлен рыхлой соединительной тканью с большим количеством жировых клеток.

Основа кожи когтя на всем протяжении прочно срастается с периостом третьей фаланги. На отдельных участках когтя она построена следующим образом:

— ***основа кожи венчика*** *когтя* берет начало широкой полосой в глубине когтевого желоба, затем, постепенно суживаясь, утолщается на выпуклой спинковой поверхности третьей фаланги и выделяется в виде крючковидного придатка, прочно соединенного с надкостницей фаланги. Все это утолщение и служит основой кожи венчика. Сосочки на основе кожи венчика развиты лишь в глубине желоба, остальная поверхность ее гладкая;

— ***основа кожи стенки*** оказывается разделенной на правый и левый участки проходящей по спинке основы кожи венчика. Участки основы кожи стенки незначительны по занимаемой площади, размещаются по бокам

валикообразного венчика до подошвенной поверхности. Параллельные листочки сосочкового слоя тянутся пологими дугами вдоль боковых поверхностей третьей фаланги.

— ***основа кожи подошвы*** довольно массивная и несет на себе сосочки, направленные вершинами вниз.

Производящий слой эпидермиса когтя располагается на сосочках и листочках основы кожи когтя. Он продуцирует роговой слой, который и служит роговой капсулой когтя. На когте роговая капсула распадается на: а) роговую стенку и б) роговую подошву когтя.

Роговая стенка когтя сложное образование. Она покрывает основу кожи стенки со спинковой и боковых сторон и представляет собой слияние в одно целое рогового слоя собственно стенки с венечным роговым слоем.

Венечный роговой слой самая прочная роговая часть когтя. Она начинается широким корнем в глубине когтевого желоба, к спинке когтя постепенно суживается, утолщается и оканчивается изогнутым острием, свисающим за пределы когтевой подошвы.

Роговой слой стенки менее плотный. Он сливается без границ с венечным слоем, а свободными краями примыкает с боков к роговой подошве и даже несколько свисает по сторонам, прикрывая отчасти подошву.

Роговая подошва когтя сравнительно узкая, состоит из трубчатого рыхлого рога и развивается от производящего слоя, лежащего на сосочках основы кожи подошвы.

Коготь предохраняется от стирания особыми эластическими связками, идущими от дорсальной поверхности второй фаланги пальца к специальному бугорку третьей фаланги. Чем сильнее развита эта связка, тем коготь при покое глубже прячется в покровном углублении второй фаланги.

СПЛАНХНОЛОГИЯ

Спланхнология — splanchnologia — раздел анатомии, изучающий внутренние органы или внутренности — splanchne, s. viscera, представляющие собой сложный комплекс органов, располагающихся, в основном, в грудной, брюшной и тазовой полостях. Они осуществляют жизненно важные функции организма, в связи с чем подразделяются на системы: пищеварительную и дыхательную, объединенные в науку ***энтерологию — entorologia.*** В то время как ***нефрогонология — nefrogonologia*** — или учение о мочеполовой сис-теме, изучает органы мочевыделения и половой аппарат.

Пищеварительная система, или ***аппарат пищеварения — apparatus digestorius*** — состоит из четырех отделов: головной, передней, средней и задней кишок, каждая из которых, в свою очередь, состоит из подотделов. Головную кишку подразделяют на ротовую полость и глотку, в состав передней входят: пищевод и желудок, средняя включает в себя двенадцатиперстную, тощую и подвздошную кишки, а задняя состоит из слепой, ободочной и прямой кишок. Последняя оканчивается заднепроходным отверстием — анусом.

Аппарат дыхания — apparatus respiratorius — включает носовую полость, глотку, гортань, трахею и легкие. Последние являются основным органом, в котором происходит газообмен между внешней средой и кровью.

Мочеполовой аппарат — apparatus urogenitalis — включает в себя ***органы мочеотделения — organa uropoetica,*** состоящие из почек, мочеточников, мочевого пузыря и мочеиспускательного канала, и ***органы размножения — organa genitalia.*** Последние подразделяются на органы размножения самцов — organa genitalia masculina, состоящие из семен-ников с их придатками, семенникового мешка, семяпровода, придаточных половых желез, мочеполового канала и полового члена с препуцием, и ***органы размножения самок — organa genitalia feminina,*** включающие яичники, маточные трубы, матку, влагалище, мочеполовой синус и наружные половые органы.

Внутренние органы располагаются определенным образом и в определенной последовательности в естественных полостях тела. Грудная и брюшная полости выстланы серозной оболочкой и поэтому называются серозными полостями. Кроме того, в организме имеется серозная околосердечная и тазовая полость. Последняя не выстланная серозной облочкой, но содержащая ряд внутренних органов.

Грудная полость — cavum thoracis — возникает у млекопитающих в результате разделения диафрагмой вначале единой полости тела. Она занимает часть грудной клетки, образованной грудными позвонками, ребрами и грудной костью. Важнейшее значение при дыхании имеют боковые стенки и задняя — диафрагмальная. В целом они и определяют форму грудной полости, а характер их движений — детерминирует особенности дыхания. У собаки грудная полость имеет килевидную форму. Она несколько втянута каудально под позвоночным столбом и значительно сужена латерально, особенно в области прикрепления грудных конечностей к туловищу. При этом купол диафрагмы покатый книзу и сильно выступает краниально.

В связи с отмеченными особенностями строения грудной клетки тип дыхания у собаки, обычно, грудобрюшной с большим участием брюшного пресса.

Грудная полость изнутри выстлана внутригрудной фасцией — *fascia endothoracica* — и тонкой *серозной оболочкой — tunica serosa,* которая здесь получила название *плевра — pleura*. Последнюю принято делит на два листка: первый пристенный или *париетальный — lamina parietalis* — покрывает стенки грудной полости, в связи с чем делится на *реберную плевру — pleura costalis*, выстилающую боковые стенки, и *диафрагмальную плевру — pleura diaphragmatica*, покрывающую диафрагму со стороны грудной полости. Правый и левый листки реберной плевры поднимаются по боковой стенке грудной полости дорсально, достигают ее крыши и на вентральной поверхности позвоночного столба переходят в *висцеральный листок — lamina visceralis.* Последний формирует срединную перегородку грудной полости, или *средостение — mediastinum.* Между листками средостения лежат аорта, трахея, с проходящими по ней нервами, пищевод, полые вены, лимфатические сосуды и узлы, сердце с околосердечной сумкой. Часть *средостенной плевры — pleura mediastinalis* — покрывает околосердечную сумку и называется *перикардиальной плеврой — pleura pericardiaca.* Средостенные листки переходят на бронхи и легкое, покрывают их и получают название *легочной плевры — pleura pulmonalis.* Между париетальным и висцеральным листками плевры заключена щелевидная парная *плевральная полость — cavum pleurae,* содержащая небольшое количество *серозной жидкости — liquor serosa.* Последняя значительно уменьшает трение между серозными листками при дыхании. Париетальная плевра, в отличие от висцеральной, содержит большое количество болевых рецепторов, чем объясняется возникновение болей при плевритах.

Брюшная полость — cavum abdominale — достигает значительных размеров, так как в ней располагается основная часть органов пищеварения, некоторые органы мочеотделения и размножения. Дорсально она ограничена крышей, сформированной последними грудными, поясничными и первыми крестцовыми позвонками, включая их связки и мышцы. Латерально и вентрально стенку брюшной полости формируют мышцы живота, а краниально границу ее определяет диафрагма. В норме брюшная полость у собаки имеет яйцевидную форму: тупой конец ее направлен краниовентрально и ограничен куполом диафрагмы, а несколько суженный заостренный конец — каудодорсально и переходит в тазовую полость. Однако ее форма и объем могут значительно изменяться в зависимости от наполнения органов пищеварения, а также от периода развития плодов у беременных самок.

Рис. 84. Аппарат пищеварения — схема-реконструкция.

1—ротовая полость; 2—слюнные железы; 3—глотка; 4—пищевод; 5—желудок; 6—печень; 7—двенадцатиперстная кишка; 8—поджелудочная железа; 9—тощая кишка; 10-подвздошная кишка; 11—слепая кишка; 12—ободочная кишка; 13—прямая кишка; 14—заднепроходной канал — анус.

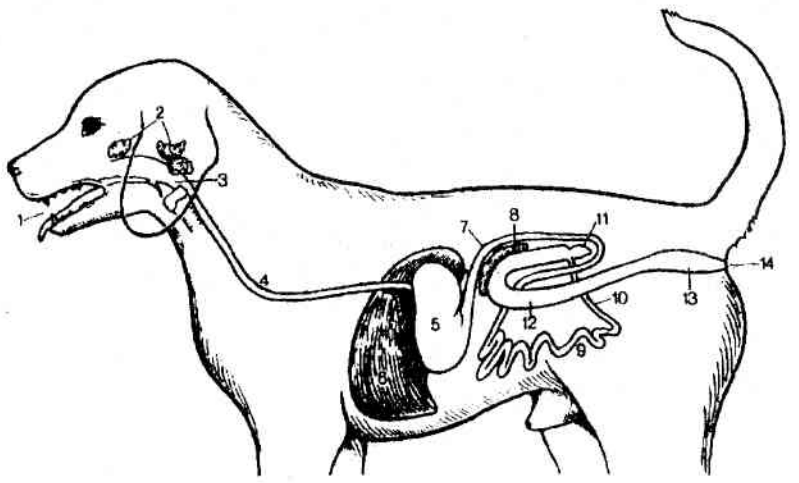

Передняя часть брюшной полости незначительно заходит под последнее ребро и эта часть ее получает название ***внутригрудной — pars intrathoracale.*** Последняя у собаки в значительной степени вдается в купол диафрагмы под названием интрадиафрагмальная часть брюшной полости.

Внутренняя поверхность брюшной полости выстлана ***поперечной фасцией — fascia transversalis***, с которой прочно срастается *серозная оболочка — tunica serosa* — брюшной полости, получившая здесь специальное название *брюшина — peritonaeum*. Как и в грудной полости, она делится на два листка. *Париетальный листок — lamina parietalis* — выстилает стенку брюшной полости и каудальную поверхность диафрагмы. Поднимаясь дорсально к позвоночному столбу, правый и левый листки объединяются и, переходя на внутренние органы, обра-зуют ***брыжейку — mesenterium.*** Между ее удвоенным листком располагаются внутренние органы брюшной полости, в связи с чем он получает название *висцеральный — lamina visceralis*. Последний образует наружную серозную оболочку на органах брюшной полости. Между париетальным и висцеральным листками серозной оболочки образуется щелевидное пространство — ***перитонеальная полость — cavum peritonealis***, заполненная небольшим количеством серозной жидкости.

Органы брюшной полости провисают сверху в перитонеальную полость на разную глубину, в связи с чем их делят на интраперитонеальные (внутрибрюшинные), мезоперитонеальные (среднебрюшинные) и экстраперитонеальные (внебрюшинные). Интраперитонеальные органы глубоко провисают в перитонеальную полость, покрыты серозной оболочкой со всех сторон, висят на длинной брыжейке и легко смещаются в своем положении.

Мезоперитонеальные органы вдаются в брюшинную перитонеальную полость незначительно и не провисают в ней. В связи с этим только одна сторона их не покрыта брюшиной. Такие органы мало смещаемые и имеют относительно постоянную топографию.

Экстраперитонеальные органы лежат за пределами брюшинной полости. Они лишь с одной стороны покрыты серозной оболочкой. Для таких органов характерна постоянная синтопия.

В ряде участков серозная оболочка неплотно прилежит к брюшной стенке, образуя щелевидные ***забрюшинные пространства — cavum retroperitoneale***, заполненные рыхлой соединительной тканью. Наиболее выражены они в области почек (околопочечные забрюшинные пространства), вдоль аорты и каудальной полой вены (аортальное и кавальное забрюшинные пространства).

Серозная оболочка брюшной полости, переходя от одного органа на другой, формирует ***связки — ligamenta***. Между печенью и малой кривизной желудка серозная оболочка образует *малый сальник — omentum minor*. Серозная оболочка желудка, опускаясь с его большой кривизны, формирует удвоенный листок. Последний по вентральной брюшной стенке направляется каудально и у входа в тазовую полость заворачивается дорсально, меняя направление на краниальное, и достигает желудка. Таким образом формируется *большой сальник — omentum major* — и *сальниковый мешок*.

В некоторых частях брюшной полости серозная оболочка формирует ***складки — plicae***, например, при входе в тазовую полость между мочеполовыми органами и стенкой тазовой полости. ***Мочеполовая складка — plica urogenitalis*** — у самок переходит со стенки таза на матку, формируя широкие маточные связки. У самцов в эту складку заключены семяпроводы и мочеточники. ***Боковая пупочно-пузырная складка — plica vesicoumbilicalis lateralis*** — простирается от боковых стенок тазовой полости до мочевого пузыря, а *средняя пузырно-пупочная складка — plica vesicoumbilicalis* — опускается с мочевого пузыря на вентральную часть брюшной стенки.

При входе в тазовую полость брюшина образует выпячивания между некоторыми органами: ***прямокишечно-маточное пространство — excavatio rectouterina*** — между маткой и прямой кишкой, и ***пузырно-маточное пространство — excavatio vesicouterina*** — между маткой и мочевым пузырем. У самцов имеется только ***прямокишечно-пузырное пространство — excavatio rectovesicalis.***

Изучение спланхнологии проводится, в основном, на трупном материале. Однако важно помнить, что после смерти и при вскрытии трупа особенно резко изменяются именно внутренние органы — их топография, взаимное расположение и размеры. Это связано, прежде всего, с утратой мышечного тонуса стенок и капсул отдельных органов, изменением их кровенаполнения, а также с различными посмертными явлениями (вздутием брюшной полости, степенью разложения органов, или их высыхания, положением трупа). Поэтому особое значение приобретает рентгеновское изучение внутренних органов на живом животном.

С целью более точного описания расположения внутренних органов, брюшную полость принято делить на ряд областей. При этом вначале она разделяется на три отдела **(рис. 85).**

Первый из них располагается от диафрагмы до сегментальной плоскости, проведенной по выпуклому краю последнего ребра. Это — передний отдел брюшной полости ***эпигастрий — epigastrium*** **(рис. 85-А).**

Второй простирается от указанной выше плоскости до второй сегментальной плоскости, проведенной касательно краниального края маклоков. Он получил название ***мезогастрий — mesogastrium*** **(рис. 85-В).**

Третий занимает часть брюшной полости от указанной выше второй сегментальной плоскости до входа в тазовую полость, ограниченный телом подвздошной и краниальной ветвью лонной костей. Он называется ***гипогастрий — hypogastrium*** **(рис. 85-С).**

Эпигастральный отдел брюшной полости собаки в свою очередь делится на три области. Дополнительная плоскость, проведенная касательно правой и левой реберных дуг, отсекает от него вентрально расположенную *область мечевидного хряща — regio xyphoidea*. Оставшаяся часть средней сагиттальной плоскостью делится на ***правое и левое подреберье — regio hypochondriaca dextra et sinistra.***

Мезогастральный отдел двумя боковыми сагиттальными плоскостями,

Рис. 85. Деление брюшной полости на области.
А — эпигастрий; В — мезогастрий; С — гипогастрий.

1,2—правое и левое подреберья; 3—область мечевидного хряща; 4,5—правая и левая подвздошные области; 6—почечная (поясничная)область; 7—пупочная область; 8,10—правая и левая паховые области; 9—лонная (срамная) область; 11—тазовая полость.

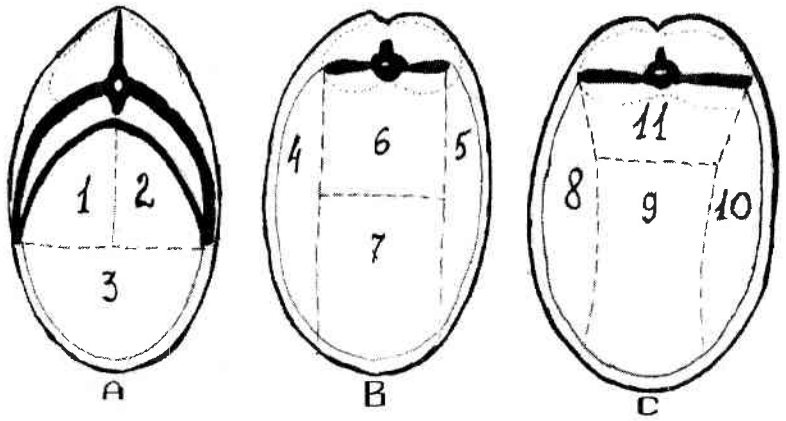

проведенными касательно поперечно-реберных отростков поясничных позвонков, делится на три части. Латерально от них располагаются ***правая и левая подвздошные области — regio iliaca dextra et sinistra***. А оставшийся больший средний участок фронтальной плоскостью делится на ***верхнюю поясничную (почечную) область — regio lumdalis (renalis)*** и ***нижнюю пупочную область — regio umbilicalis.***

В гипогастральный отдел правая и левая подвздошные области переходят как п***равая и левая паховые области — regio inguinalis dextra et sinistra,*** поясничная область переходит в тазовую полость, а пупочная область — в ***лонную (срамную) область — regio pubis***.

Околосердечная полость — cavum pericardii — образуется специальной ***серозной оболочкой — pericardium serosum.*** Последняя подразделяется на два листка: ***висцеральный листок — lamina visceralis*** — покрывает снаружи сердце и называется ***эпикард — epicardium***, а второй ***париетальный листок — lamina parietalis*** — покрывает внутреннюю поверхность околосердечной сумки. Между листками существует щелевидная ***околосердечная полость — cavum pericardii,*** содержащая незначительное количество ***серозной жидкости — liquor pericardii.***

Тазовая полость — cavum pelvis — в большинстве своем не выстлана серозной оболочкой. Все щелевидные пространства между органами выполнены рыхлой соединительной тканью и представляют собой тазовое забрюшинное пространство. Стенки ее образуют кости тазового пояса, крестцово-седалищные связки и мышцы. Вход в тазовую полость ограничен лонными и подвздошными костями, а выход ограничен: вентрально — седалищной дугой, латерально — крестцово-седалищными связками и дорсально — крестцовой костью и первыми хвостовыми позвонками.

Органы, расположенные в грудной, брюшной и тазовой полостях, могут иметь либо трубкообразный, либо паренхиматозный типы строения. В трубкообразном органе имеются просвет и стенка. Последняя характеризуется наличием, как правило, трех оболочек:

1) слизистая оболочка — tunica mucosa — выстилает внутреннюю поверхность просвета и покрывается эпителиями разного вида в зависимости от функции органа. В ряде органов под слизистой оболочкой лежит ***подслизистая основа — tunica submucosa.*** В ней находится слой гладких мышечных волокон и могут располагаться железы, нервные сплетения, ганглии, кровеносные и лимфатические сосуды, лимфатические фолликулы;

2) мышечная оболочка — tunica muscularis — представлена, как правило, гладкими мышечными волокнами, расположенными в продольном и циркулярном слоях;

3) серозная оболочка — tunica serosa — покрывает органы, расположенные в серозных полостях, с наружной поверхности. Органы, лежащие за пределами серозных полостей, покрывает снаружи ***адвентиция — tunica adventitia,*** состоящая из рыхлой соединительной ткани.

Для второго типа, т. е. паренхиматозного органа, характерно наличие двух составляющих — *стромы и паренхимы.* Снаружи такие органы покрыты соединительно-тканной капсулой, а расположенные в серозных полостях — еще и серозной оболочкой. От капсулы внутрь органа проходят прослойки соединительной ткани, разделяя его на отдельные ячейки, и, формируя его соединительно-тканный остов — *строму.* В ячейках органа располагается его "рабочая" ткань — *паренхима.* На поверхности органа, как правило, с медиальной стороны, располагаются его ворота, через которые проникают кровеносные сосуды и нервы. Рядом с воротами органов располагаются регионарные лимфатические узлы, а у секретирующих органов через них выходят выводные протоки.

Пищеварительный аппарат

Пищеварительный аппарат — apparatus digestorius — представляет комплекс внутренних органов, обеспечивающих захватывание, механическую обработку, продвижение, переваривание и всасывание пищи и воды.

Пища захватывается губами, зубами и языком, а в ротовой полости подвергается механической обработке. Затем она при помощи языка и глотки проталкивается в пищевод, а из него — в желудок. В последнем пища тщательно перемешивается и подвергается воздействию желудочного сока. Из желудка порциями пища поступает в тонкую кишку, где подвергается воздействию желчи, сока поджелудочной железы и сока пристенных пищеварительных желез кишечника. В результате она превращается в кашицеобразную массу — *химус.* Из него в тонком кишечнике происходит всасывание в кровь и лимфу питательных веществ. Непереваренные остатки пищи скапливаются в толстой кишке и периодически выбрасываются наружу в виде фекалий.

Органы пищеварения расположены, в основном, в брюшной полости, частично — в грудной и тазовой полостях, а также — в области шеи и головы. Схематично их можно представить в виде сквозной трубки, простирающейся через весь организм от переднего конца тела к заднему.

Ротовая полость

Ротовая полость — cavum oris **(рис. 86)** — представляет начальный отдел пищеварительной трубки и является органом захвата и механической обработки пищи. Пищу собака захватывает зубами и языком. Губы принимают при этом незначительное участие. Механическая обработка выражается в частичном размельчении корма, его увлажнении, ослизнении и проталкивании в глотку. В ротовой полости находится орган вкуса в виде вкусовых луковиц на сосочках языка. Ротовая полость выполняет также защитную функцию и участвует в издании звуков. Она имеет костную основу, собственную мускулатуру и ряд специфических органов — губы, зубы, щеки, десны, язык, твердое и мягкое небо, застенные и пристенные слюнные железы, небные и язычные миндалины.

Остовом ротовой полости являются верхняя и нижняя челюсти, резцовая и небная кости. Ротовая полость выстлана многослойным плоским эпителием и развивается

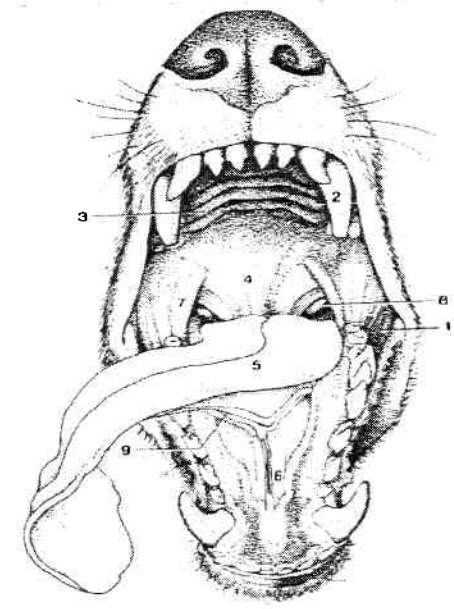

Рис. 86. Ротовая полость.

1—преддверие рта;
2—клыки;
3—твердое небо;
4—мягкое небо;
5—язык;
6—голодная (подъязычная) бородавка;
7—небноглоточная дужка;
8—небная миндалина;
9—уздечка языка.

в эмбриональный период жизни как впячивание внутрь наружного зародышевого листка эктодермы, расположенного под лобным бугром зародыша. В этом месте вначале появляется ротовая бухта, которая с течением времени приближается к переднему концу эмбриональной кишки. Ротовая ямка и кишечная трубка первоначально отделены друг от друга *глоточной перепонкой — membrana pharyngea,* расположенной на уровне каудального края гипофиза. Позднее глоточная перепонка бесследно исчезает и ротовая полость сообщается с полостью кишки.

При сомкнутых челюстях ротовая полость распадается на два отдела - шелевидное подковообразное ***преддверие рта — vestibulum oris*** — и более обширную собственную ***ротовую полость — cavum oris proprium.*** Границей между ними являются зубные аркады. Латерально и впереди преддверие рта замыкают щеки и губы. Между губами располагается ротовая щель — rima oris, ведущая в ротовую полость.

Ротовая щель у собак очень большая и простирается аборально до 3 — 4 коренного зуба. Угол рта у некоторых пород сильно свисает, вследствие чего рот может открываться очень широко.

Между языком и мягким небом располагается выход из ротовой полости — ***зев — isthmus faucium.***

Крышей ротовой полости является ***твердое небо — palatum durum***, а ее дном — ***боковой подъязычный рецессус — recessus sublingualis lateralis.***

Губы рта — labia oris **(рис. 86, 87, 104, 158)** — это кожно-мышечные складки, обрамляющие вход в ротовую полость. Снаружи они покрыты кожей, а с внутренней поверхности — слизистой оболочкой. Последняя при переходе с губ на десну формирует невысокие складки — ***уздечки верхней и нижней губ — frenuli labii superioris et inferioris.*** Место перехода кожи в слизистую оболочку хорошо выражено, образуя контурированный участок, лишенный волос. ***Верхняя губа — labium superius*** — примыкает к носовым отверстиям и с помощью мышц соединяется с губной поверхностью резцовой кости. ***Продольной бороздой — philtrum*** — она делится в средней сагиттальной плоскости. Латерально верхняя губа переходит в ***нижнюю губу — labium inferius,*** образуя несколько опущенную вентрально ***спайку губ — commissura labiorum,*** ограничивающая ***ротовой угол — angulus oris.***

Нижняя губа примыкает к подбородку и укреплена на губной поверхности нижней челюсти. В каудовентральном направлении она переходит в ясно выраженный ***подбородок — mentum***, сформированный одноименной мышцей и скоплением жировой ткани. Край нижней губы ближе к углу рта снабжен зубчиками, а ее слизистая оболочка часто пигментирована в черный цвет.

Обе губы снаружи покрыты кожей, снабженной грубыми длинными осязательными волосами. Внутренняя поверхность их выстлана слизистой оболочкой,

Рис. 87. Сагиттальный распил головы.

1—резцовый сосочек;
2—носорезцовый канал;
3—сошниково-носовой орган;
4—вентральная носовая раковина;
5—дорсальная носовая раковина.

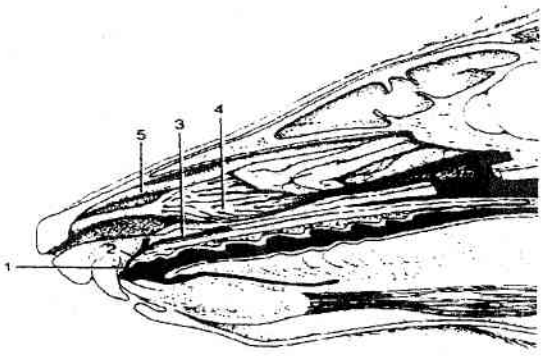

содержащей небольшое число ***губных желез — glandulae labiales.*** Последние располагаются в подслизистом слое и наиболее часто встречаются в области углов рта.

В целом губы не обладают большой подвижностью; их работа чаще всего проявляется в оголении резцовых зубов и клыков.

Иннервация: двигательные нервы — n. facialis, чувствительные нервы — n. maxillaris, n. mandibularis.

Васкуляризация: a. facialis.

Щека — bucca **(рис. 86, 158)** — сравнительно короткая, представляет собой кожномышечную складку, соединяющую верхнюю и нижнюю челюсти и формирующие боковую стенку ротовой полости. Она простирается от угла рта до орального края большой жевательной мышцы, а с медиальной стороны заходит под нее, располагаясь на медиальной поверхности крыловидной мышцы и оканчиваясь у ***крыловидно-челюстной складки — plica pterygomandibularis.*** Основу ее составляет щечная мышца, а в оральной части по ней проходят мимические мышцы — скуловая, носогубный подниматель, опускатель нижней губы и другие. Снаружи она покрыта кожей, а с медиальной поверхности выстлана кожистой слизистой оболочкой, часто пигментированной в черный цвет. Оболочка покрыта многослойным плоским эпителием. На уровне третьего коренного зуба верхней челюсти с медиальной поверхности щеки на ней открывается ***сосок околоушной железы — papilla parotidea***, а несколько каудальнее — протоки скуловой железы.

В слизистой оболочке щеки в двух уровнях располагаются пристенные слюнные железы. ***Дорсальная щечная железа — gl. buccalis dorsalis*** — залегает в ней несколько медиальнее скуловой дуги, примыкая к орбите. Она формирует компактный округлый орган и получает специальное название ***орбитальная (скуловая) железа — gl. zygomatica.*** Четырьмя-пятью протока-ми она открывается в защечное преддверие рта на уровне последнего коренного зуба верхней челюсти. Один проток большой, а остальные значительно меньше и иногда могут отсутствовать.

Вентральные щечные железы — gl. buccales ventrales — развиты незначительно.

Иннервация: двигательная — от n.facialis, чувствительная — от n. buccinatorius.

Васкуляризация: от a. facialis.

Десна — gingiva **(рис. 86, 87)** — часть слизистой оболочки рта, покрывающая зубные края резцовой кости, верхней и нижней челюсти. Она охватывает пограничный участок зубов и переходит в периост зубных лунок. К костям десна прилежит плотно, так как не имеет подслизистого слоя. Позади последнего коренного зуба верхней челюсти десна переходит на нижнюю челюсть, формируя ***крыловидно-челюстную складку — plica pterygomandibularis***. Основу этой складки составляет ***крыловидно-челюстная связка — lig. pterygomandibularis***. Десна малочувствительна, но сильно кровоточива.

Иннервация: от n. maxillaris и n.mandibularis.

Васкуляризация: a. buccinatoria, a. labialis superior, a. labialis inferior.

Зубы

Зубы — dentes **(рис. 88)** — очень прочные органы, служащие для захвата и удержания корма, его механической обработки в виде измельчения, а также для защиты и нападения. Они помещаются в зубных альвеолах резцовой кости, верхней и нижней челюстей, формируя *зубные аркады — arcus dentis maxillaris et mandibularis.* В зависимости от места расположения и функции зубы подразделяются на резцы, клыки и коренные.

Резцовые зубы — dentes incisivi — по три на каждой челюсти находятся позади губ. При этом самые передние правый и левый резцы, соприкасающиеся друг с другом, называются зацепы, латеральнее от них располагаются средние резцы, а за ними следуют окрайки — самые латеральные из резцов.

Клыки — dentes canini — по одному с каждой стороны на верхних и ниж-

Рис. 88. Строение зуба (схема).

1—эмаль;
2—дентин;
3—цемент;
4—пульпа;
5—канал;
6—связки зуба;
7—альвеола;
8—десна.

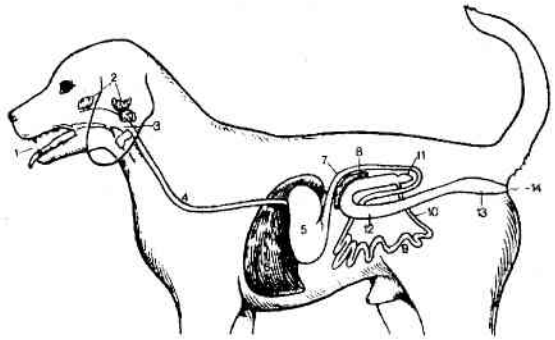

них челюстях достигают значительных размеров.

Коренные зубы подразделяются на предкоренные (ложнокоренные), или премоляры, и коренные (истинные коренные), или моляры. ***Премоляры — dentes premolares*** — располагаются позади клыков по четыре на каждой челюсти. ***Моляры — dentes molares*** — бывают только постоянными по два на верхних челюстях и по три — на нижних. Они располагаются позади премоляров.

По времени появления и продолжительности работы различают молочные и постоянные зубы.

Молочные зубы — dentes decidui — функционируют в меньшем числе (нет молочных моляров) и лишь у щенков. Они короче и слабее развиты, сравнительно скоро изнашиваются, питающая их артерия редуцируется, корень зуба постепенно рассасывается, а его остатки вытесняются растущим постоянным зубом. Молочными бывают резцы, клыки и предкоренные зубы. Время появления молочных зубов и смена их на постоянные является важным фактором для определения возраста животного.

Молочные резцы у собаки прорезываются в 4—6 недель послеутробной жизни, а смена их на постоянные происходит в 3—5 месяцев. Клыки появляются у щенят в 3—5 недель, а смена их на постоянные происходит в 5—7 месяцев.

Первый и второй премоляры появляются у щенят в 4—5 месяцев, а третий и четвертый — в 5—6 недель. Смена их на постоянные происходит в 5—6 месяцев.

Первые два моляра появляются у собаки в 5—6 месяцев, а третий на нижней челюсти — в 6—7 месяцев.

Постоянные зубы — dentes permanentes — представляют собой вторую генерацию зубов, число их больше молочных, они более прочные и функционируют всю жизнь.

Большинству млекопитающих свойственна лишь одна смена зубов, т. е. *дифиодонтизм,* но в очень редких случаях у собаки обнаруживаются зачатки "предмолочных зубов" и даже поколение "послепостоянных зубов". Такие исключения указываеют на то, что млекопитающим была присуща многосменность зубов — *полифиодонтизм.*

Общее число зубов характеризуется зубной формулой. Она показывает число резцов (I),клыков (C),премоляров (P) и моляров (M) на одной верхней и одной нижней челюстях. Для молочных зубов она записывается в следующем виде: верхняя челюсть — Id 3, Cd 1, Pd 4; нижняя челюсть — Id 3, Cd 1, Pd 4. Молочных зубов у собаки 32.

Для постоянных зубов эта формула приобретает несколько другой вид, так как для них характерно наличие моляров: верхняя челюсть — Ip 3, Cp 1, Pp 4, Mp 2; нижняя челюсть — Ip 3, Cp 1, Pp 4, Mp 3. Постоянных зубов у собаки 42.

Первый премоляр на нижней аркаде обладает очень маленькой коронкой с одним зубцом и называется ***волчьим зубом — dentes lupinus.*** Четвертый премоляр на верхней челюсти и первый моляр на нижней челюсти — самые большие и мощные зубы и называются ***секущими — dentes sectorii.*** Все зубы трехзубчатые, за исключением первого на нижней челюсти, и сжаты с боков. Последние два моляра являются уже многобугорчатыми зубами. На верхней челюсти они сильно развиты.

По особенностям строения и развития зубы подразделяются на два типа — короткокоронковые и длиннокоронковые. У собаки все зубы короткокоронковые.

Короткокоронковые зубы — brachiodontes — характеризуются наличием коронки, шейки и корня.

Коронка зуба — corona dentis — представляет собой часть зуба, выступающую из зубных альвеол над поверхностью десны. Она может иметь различную форму в зависимости от топографии, функции зубов и возраста животного. На клыках она, как правило, конусовидная, на резцовых зубах — клиновидная, а на коренных зубах — бугорчатая.

Корни зуба — radix dentis — числом от одного до четырех, скрыты в зубной лунке челюсти, в которой они укреплены соединительно-тканной оболочкой — *периодонтом — periodontum,* служащей одновременно и периостом. Число корней бывает от одного (у первых) до трех.

Шейка зуба — collum dentis — представляет собой узкий участок перехода корня зуба в его коронку. Она лежит у самого края зубной лунки и к ней прикрепляется десна.

Основную массу зуба составляет особая кальцифицированная соединительная ткань — *дентин — dentinum.* Он является продуктом деятельности специальных клеток одонтобластов, локализующихся на наружной поверхности зубной пульпы. Органическое вещество дентина состоит из коллагеновых фибрилл, имеющих в коронке тангенциальное, а возле наружной поверхности — параллельное к поверхности направление. Минеральное вещество образовано фосфорно-кислым кальцием. Неминерализованными остаются только интерглобулярные пространства вблизи поверхности дентина, заполненные интерглобулярным дентином. Обызвествленный дентин вдается сюда в виде шарообразных образований. Такие структуры более многочисленны в области корня и, возможно, защищают зубы от воздействия резких силовых импульсов, передаваемых зубу через периодонт. Дентин пронизан радиальными дентиновыми канальцами, суживающимися на периферии и соединяющиеся многочисленными анастомозами.

В области коронки дентин покрыт очень прочной, сильно обызвествленной тканью эпителиального происхождения — *эмалью — enamelum.* В ней на долю минеральных веществ приходится 96,00%, на органические — 1,70% и на долю воды — 2,30%. Эмаль состоит из эмалевых призм диаметром 3—5 мкм, склеенных межпризматическим веществом. По форме и размерам призмы напоминают клетки энамелобласты, которые их образовали. Снаружи эмаль покрыта бесструктурной кутикулой толщи-ной от 3 до 10мкм.

Корень зуба покрыт особой малодифференцированной костной тканью — *цементом — cementum.* Он состоит из большого количества коллагеновых волокон, идущих в различных направлениях и склеенных обызвествленным основным веществом.

Иннервация: на верхней челюсти — n. infraorbitalis, на нижней челюсти — n. alveolaris mandibulae.

Васкуляризация: на верхней челюсти — a. infraorbotalis, на нижней челюсти — a. alveolaris mandibulae.

Твердое и мягкое небо

Твердое небо — palatum durum **(рис. 86, 89)** — формирует свод ротовой полости и отделяет последнюю от носовой полости. Основу его составляет *костное небо — palatum osseum,* сформированное небными отростками резцовых и верхнечелюстных костей, включая горизонтальные пластинки небных костей. Кожистая слизистая оболочка твердого неба покрыта многослойным плоским эпителием, под которым в подслизистом слое находится ***венозное сплетение — plexus venosus palati.*** По твердому небу в средней сагиттальной плоскости проходит небный шов — raphe palatini, свидетельствующий о развитии его из двух половин. Справа и слева от шва, от резцов и почти до мягкого неба располагаются 6 — 10 ***небных валиков — rugae palatinae.*** Между основными валиками встречаются неполные вставочные, а в аборальной части неба валики несколько приближены друг к другу.

Аборальнее резцовых зацепов впереди небного шва располагается треугольный с округлыми углами ***резцовый сосочек — papilla incisiva***. Латерально от него открывается щелевидный ***носонебный канал — canalis naso-palatinus,*** через который носовая полость сообщается с ротовой.

В аборальном направлении твердое небо без отчетливо видимых границ переходит в мягкое небо, а латерально — в десну.

Иннервация: n. palatinus major.

Васкуляризация: a. palatina major.

Мягкое небо (небная занавеска) — palatum molle (velum palatinum) — является непосредственным продолжением твердого неба в аборальном направлении. Оно представляет собой перепончатомышечную складку, покрытую с двух сторон слизистой оболочкой и заключающую в себе мышцы и слизистые железы. Отделяя ротовую полость от глотки, в ней рассматривают соответственно ротовую поверхность, покрытую многослойным плоским эпителием, и глоточную поверхность, выстланную мерцательным эпителием.

Рис. 89. Твердое небо.

1—фильтр; 2—резцовый сосочек; 3-твердое небо с валиками;
4—мягкое небо;
5—небно-глоточная дужка;
6—вход в глотку;
7—небноглоточные дужки;
8—пищевод.

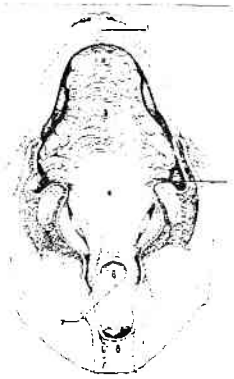

У собаки мягкое небо достигает длины 6 см, ширины — 3 см и толщины — 0,5 см. Оно направлено к корню языка, но не достигает его, оставляя широкий вход в глотку. Свободный край небной занавески, или ***небная дуга — arcus palatinus*** — дугообразно изогнут, а между ней и основанием надгортанника остается пространство — вход в глотку ***(зев) — isthmus faucium.***

От правого и левого краев небной дуги аборально в сторону пищевода тянется складка слизистой оболочки, образуя ***небно-глоточную дужку — arcus palatopharyngeus.***

В слизистой оболочке глоточной и ротовой поверхностей мягкого неба находятся лимфатические фолликулы. Особенно многочисленны они по средней сагиттальной плоскости начала органа, формируя здесь ***непарную небную миндалину — tonsilla palatina impar.***

На границе небной занавески и корня языка справа и слева располагаются ***небные миндалины — tonsillae palatinae*** — в виде овальных бугристых полей с ямками — fossae tonsillares. В толще миндалин располагаются лимфатические фол-ликулы. Средний размер небной миндалины: длина — 2,5 см, ширина — 0,5 см и толщина — 0,4 см.

Мышцы мягкого неба. Основу мягкого неба составляет *небная мышца — m. palatinus.* Она берет начало широким пластинчатым сухожилием по краю хоан и направляется в толще небной занавески до ее свободного края. Мышца укорачивает небную занавеску после акта глотания.

Подниматель небной занавески — m. levator veli palatini — начинается на мышечном отростке барабанной части каменистой кости, мышечные пучки идут вдоль перепончатой слуховой трубы и по боковой поверхности глотки, оканчиваясь в мягком небе в средней сагиттальной плоскости, соприкасаясь с одноименным мускулом противоположной стороны. Поднимает небную занавеску при акте глотания и одновременно расширяет зев.

Напрягатель небной занавески — m. tensor veli palatini — начинается вместе с поднимателем на мышечном отростке височной кости, а проходит латеральнее предыдущей. Затем она направляется к крыловидной кости, перебрасывается через ее крючок (hamulus), имея под собой слизистую бурсу, и оканчивается в передней части мягкого неба. При глотании мышца напрягает небную занавеску и тем самым помогает языку проталкивать пищевой ком в глотку.

Иннервация: чувствительная — n. palatinus minor — ветвь верхнечелюстного нерва, n. glossopharyngeus, а двигательным для мышц мягкого неба являются специальные ветви нижнечелюстного нерва — n. mandibularis.

Васкуляризация: a. palatina minor.

Дно ротовой полости **(рис. 86, 87, 91, 92)** почти полностью заполнено языком. Только в области коренных зубов между ним и десной остаются боковые щелевидные пространства, в глубине которых открываются протоки подъязычной железы. Под верхушкой языка, на резцовом участке нижней челюсти, дно занимает значительную площадь. Здесь располагается складка слизистой оболочки, идущая в средней сагиттальной плоскости от вентральной поверхности верхушки языка на десну — уздечка языка. Справа и слева от нее возвышается парная *подъязычная (голодная) бородавка — caruncula sublingualis.* На них открываются протоки нижнечелюстных и длиннопротоковых подъязычных слюнных желез. Здесь же, рядом, орально и аборально от голодной бородавки располагаются поры *бородавочных желез — gl. carunculares,* а неподалеку от зацепов имеется очень маленькое парное щелеобразное отверстие, ведущее в слепой короткий канал органа дна *ротовой полости — organum orobasale.*

Язык

Язык — lingua (glossa) **(рис. 90, 91)** — мясистый, весьма подвижный и длинный орган, лежащий на дне ротовой полости. Анатомически на нем различают корень, тело и верхушку.

Корень языка — radix linguae — располагается от начала гортани до третьего моляра, лежит глубоко, тесно связан с подъязычной костью и имеет только одну дорсальную поверхность. В аборальной части слизистая оболочка образует три складки, связывающие корень языка с гортанью: *срединная язычно-надгортанная складка — plica glossoepiglottica mediana — и парная боковая язычнонадгортанная складка — plica glossoepiglottica lateralis.* Между этими складками лежит парная *ямка надгортанника — vallecula epiglottica.* Глубина ее достигает 1,5 см.

Тело языка — corpus linguae — почти вдвое длиннее корня, размещается между коренными зубами и имеет ясно выраженные три поверхности: дорсальную, или *спинку языка — dorsum linguae,* несущую узкую продольную *срединную борозду — sulcus medianus linguae* — и две боковые части.

Рис. 91. Мышцы языка.

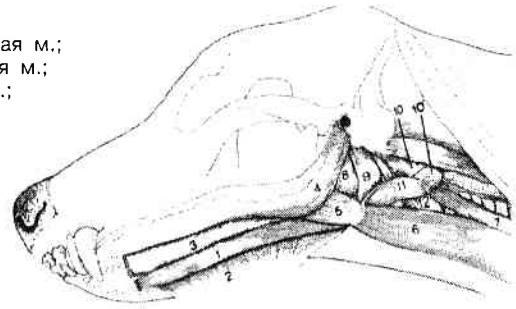

1—подбородочно-подъязычная м.;
2—поперечная межчелюстная м.;
3—подбородочно-язычная м.;
4—боковая язычная м.;
5—подъязычно-язычная м.;
6—грудино-подъязычная м.;
7—грудино-щитовидная м.;
8,9—среднийконстриктор глотки;
10—каудальный констриктор глотки;
11—щито-подъязычная м.;
12—кольцещитовидная мышца.

Подбородочно-язычная мышца — m. genioglossus — начинается от подбородочного угла в области синостоза нижних челюстей, волкна веерообразно расходятся в толщу тела и верхушку языка, незаметно теряясь, не достигая слизистой оболочки. Правая и левая одноименные мышцы прилежат друг к другу в средней сагиттальной плоскости, пропуская между собой сосудисто-нервный пучок. Функция: уплощает язык, оттягивая его от твердого неба, выдвигает его из ротовой полости.

Подбородочно-подъязычная мышца — m. geniohyoideus — веретенообразной формы начинается от подбородочного угла в области синостоза нижних челюстей вентральнее подбородочно-язычной мышцы, волокна имеют строго аборальное направление и оканчиваются на теле и язычном отростке подъязычной кости. Функция: тянет язык вперед.

Поперечная межчелюстная мышца — m. transversus mandi-bulae — лежит под языком в межчелюстном пространстве. Мышца начинается на теле нижней челюсти от linea mylohyoideus, волокна имеют медиальное направление и оканчиваются, сходясь с одноименной мышцей противоположной стороны, на сухожильной полоске, лежащей в средней сагиттальной плоскости. Часть волокон мышцы достигает тела подъязычной кости и ее гортанных рогов. Функция: мышца приподнимает язык при жевании, прижимая его к твердому небу.

Подъязычная мышца — m. stylohyoideus — начинается от тела подъязычной кости, а оканчивается на ее гортанных рогах. Функция: притягивает гортанные рога подъязычной кости к ее телу.

Рогоподъязычная мышца — m. keratohyoideus — начинается на гортанных и оканчивается на малых рогах подъязычной кости. Функция: притягивает рога подъязычной кости друг к другу при глотании.

Яремноподъязычная мышца — m. jugulohyoideus — короткая пластинчатая начинается от яремного отростка, оканчивается на проксимальном участке среднего членика подъязычной кости.

Поперечная подъязычная мышца — m. hyoideus transversus— располагается поперек подъязычной кости, между ее малыми рогами.

Кроме того, на подъязычной кости оканчиваются мышцы, принимающие участие в формировании вентрального контура шеи: грудино-подъязычная — m. sternohyoideus и грудино-щитовидная — m. sternothyreoideus. Они при сокращении оттягивают подъязычную кость, гортань, корень языка и начальную часть пищевода назад после глотания.

Иннервация: двигательным нервом для мышц языка является n. hypoglossus, нервом общей чувствительности для слизистой оболочки языка служит язычный нерв — n. lingualis, вкусовым нервом для грибовидных сосочков является барабанная струна — chorda tympani, а n. glossopharyngeus — вкусовой нерв для валиковидных и листовидных сосочков.

Васкуляризация: a. lingualis, a. sublingualis.

Слюнные железы

Помимо описанных пристенных губных и щечных, имеются еще четыре пары застенных слюнных желез: околоушная, нижнечелюстная, подъязычная и скуловая. Каждая из них характеризуется дольчатым строением и одета снаружи соединительно-тканной капсулой. От последней внутрь проходят трабекулы, разделяя эти органы на отдельные дольки и формируя их строму. По последней к паренхиме проходят кровеносные и лимфатические сосуды, а рядом с ними — и нервы. Паренхима желез формируется особыми клетками гландулоцитами, объединенными в концевые, вставочные и выводные отделы.

Рис. 92. Слюнные железы (схема).

1—околоушная железа; 2—проток околоушной железы; 3—нижнечелюстная железа; 4—проток нижнечелюстной железы;5—подъязычная железа — аборальная часть;6—подъязычная железа — оральная часть; 7—проток подъязычной железы; 8—скуловая железа.

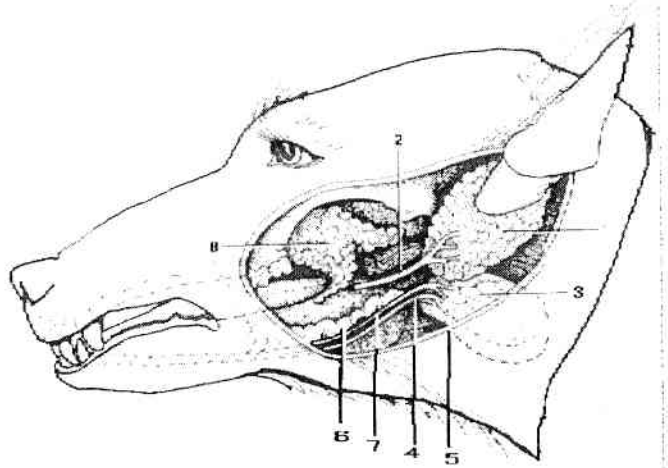

Околоушная слюнная железа — glandula parotis (рис. 92, 93) — вторая по величине из застенных слюнных желез, серовато- или желтовато-розового цвета, треугольной формы, лежит между каудальным краем ветви нижней челюсти и атлантом, вентрально от основания ушной раковины, охватывая наружный слуховой проход орально, аборально и вентрально. По характеру концевых отделов она является ацинарно-трубчатой, а по характеру выделяемого секрета — серомукозной. Латерально от нее располагается опускатель ушной раковины — m. auricularis ventralis, а собой она прикрывает средний членик подъязычной кости, яремноподъязычную и яремночелюстную мышцы, а также прохо-дящие здесь сосуды и нервы. К каудовентральному углу органа подходит наружная яремная, а толщу железы понизывает внутреняя челюстная вены.

Главный проток околоушной железы — ductus parotideus — длиной до 6 см и диаметром 1,5 мм формируется слиянием трех-четырех корней и пересекает большую жевательную мышцу поперек, прилежа к ее латеральной поверхности, и на уровне третьего коренного зуба верхней челюсти прободает щеку, открываясь слюнным сосочком — papilla salivalis — в защечное преддверие рта. Средний вес железы — 70 г, средняя длина — 6 см, толщина — около 1,5 см.

Иннервация: парасимпатическая — через gnl. oticum по каудальному слюноотде-

Рис.90. Язык.

1-верхушка языка;
2-тело языка;
3-корень языка;
4-средний желоб;
5-валиковидный сосочек;
6-грибовидный сосочек;
7-небноглоточная дужка;
8-небная миндалина;
9-надгортанник;
10-уздечка языка.

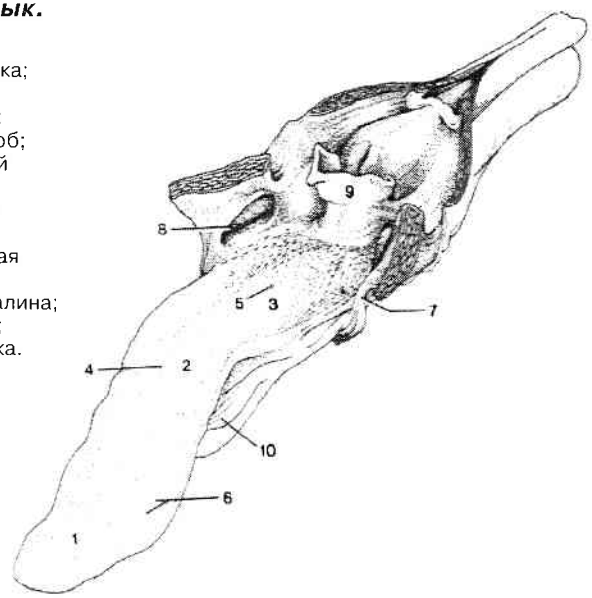

На поперечном разрезе тело языка имеет приблизательно трехгранную форму. На границе с верхушкой слизистая оболочка вентральной поверхности языка переходит на дно ротовой полости, образуя складку — *уздечку языка* – *frenulum linguae*.

Верхушка языка — apex linguae — несколько короче тела, но наиболее подвижная его часть. Своим свободным закругленным концом она прилежит к резцовым зубам нижней челюсти и их десне. На ней различают правый и левый латеральные края и две поверхности — дорсальную и вентральную. Со стороны последней по средней линии под слизистой оболочкой находится *язычный хрящ — lyssa* — веретенообразной формы длиной до 4 см и шириной — около 2 мм.

Язычный хрящ является рудиментом внутриязычной кости низших животных и служит у собаки для поддержания на весу вытянутого языка при жаре.

Основой языка является собственная ***язычная мышца — m. lingualis*** proprius. Она состоит из поперечно-полосатых мышечных волокон, ориентированных в трех взаимно перпендикулярных плоскостях: латеро-латерально, дорсо-вентрально и оро-аборально. Кроме того, в орган входят соматические мышцы, берущие начало от подъязычной кости и нижней челюсти. Поперечно-полосатые мышечные волокна языка тонкие — 20—50 мкм. Такая архитектоника мышечной основы языка обеспечивает его разносторонние движения и изменения формы.

Слизистая оболочка языка выстлана многослойным плоским эпителием и со стороны спинковой поверхности разделяется на ротовую и глоточную части терминальной бороздкой, расположенной в виде буквы V.

В ротовой части языка эпителий и собственная пластинка слизистой оболочки формируют четыре типа сосочков: нитевидные, грибовидные, желобоватые и листовидные.

Нитевидные сосочки — papillae filiformes — выполняют механическую функцию, а также рецепцию механических и тем-пературных воздействий. Основу сосочков составляет соединительная ткань собственной пластинки. Они покрывают всю дорсальную поверхность тела и верхушки языка, а вершинами

направлены аборально.

Нитевидные сосочки ротовой части слизистой имеют на верхушке вторичные соединительно-тканные отростки, выстланные сильнороговевающим эпителием, а в глоточной области — сосочки одноотростчатые со слабой степенью ороговения эпителия.

Грибовидные сосочки — papillae fungiformes — округлые возвышаются над поверхностью слизистой оболочки в виде беловато-розовых шляпок. Они разбросаны по всей поверхности языка, но не заходят за границу терминальной бороздки. Кроме того, от них свободна и центральная область спинки. Наиболее мелкие грибовидные сосочки располагаются на кончике языка (диаметр 200—250 мкм), а наиболее крупные (диаметр до 0,5 мкм) — на уровне коренных зубов. Общее количество грибовидных сосочков может быть от 624 до 852, а по некоторым данным — превышает 1000.

Основа каждого грибовидного сосочка образована соединительной тканью собственной пластинки, покрытая многослойным плоским неороговевающим эпителием. В эпителии большинство сосочков имеют вкусовые луковицы. Последние располагаются на кончике сосочка, а число их колеблется от 2 до 15. Каждая вкусовая луковица состоит из поддерживающих клеток и клеток-рецепторов вкуса. Первые из них имеют форму долек апельсина и группируются вокруг углубления, связанного с поверхностью вкусовой поры. Для того, чтобы вызвать вкусовое ощущение, находящееся в растворе вещество через поры попадает во вкусовые луковицы и возбуждает хеморецепторы. Последние генерируют нервный импульс, передающийся по афферентным нервным волокнам лицевого нерва.

Жизненный цикл клеток вкусовой луковицы составляет около 10 дней. В течение этого срока обновляются все клетки, в том числе и рецепторные.

Желобоватые сосочки — papillae vallatae — по форме напоминают грибовидные, но массивнее их. Они в количестве от 4 до 6 располагаются около терминальной бороздки языка. Каждый из них состоит из центрального сосочка, окружающего его желобка и окружающего сосочек валика. Вкусовые луковицы расположены в стенках канавки, на дне которой открываются протоки небольших серозных желез. Общее количество вкусовых луковиц у собак составляет 8 000.

Листовидные сосочки — papillae foliatae — в виде овальных слегка возвышающихся участков слизистой оболочки, располагаются на корне языка, впереди небно-язычной дужки. Вкусовые луковицы лежат в стенке ровиков, разделяющих сосочек на отдельные листочки-складки, а в глубине их открываются протоки небольших серозных желез.

В толще слизистой оболочки и между пучками собственной язычной мышцы содержатся ***язычные железы — gll. linguales,*** выделяющие слизистый секрет. Отверстия их протоков хорошо заметны в области корня языка.

М ы ш ц ы я з ы к а (рис. 91). Толщу языка формирует собственная язычная мышца, волокна которой пересекаются в трех взаимно перпендикулярных плоскостях. Поочередное сокращение разнонаправленных пучков может укорачивать язык, утолщать его в сагиттальном направлении и уплощать орган во фронтальной плоскости. Однако кроме этих мышц, работой языка управляет специальная мускулатура, для которой начальными точками прикрепления служат подъязычная кость и нижняя челюсть.

Шилоязычная мышца — m. styloglossus — начинается на латеральной поверхности переднего края среднего членика подъязычной кости. Следуя под слизистой оболочкой по боковой поверхности органа, оканчивается в области верхушки языка. Функция: при двустороннем сокращении втягивает язык в ротовую полость, укорачивает его при глотании. При одностороннем действии — поворачивает его в сторону.

Подъязычно-язычная мышца — m. hyoglossus — начинается на теле и гортанных больших рогах подъязычной кости, латерально прикрыта предыдущей мышцей, проходит в толще языка и оканчивается в его теле и корне. Функция: при сокращении уплощает язык, тянет его назад.

лительному пути; симпатическая — ветви наружного сонного нерва — n. caroticus externus. Чувствительная иннервация — ветви n. temporalis superficialis.

Нижнечелюстная слюнная железа — glandula submandibularis (рис. 92, 93) — является у собаки наибольшей слюнной железой — средний вес — 80 г, длина около 3 см, ширина — 2,5 см и толщина — около 1см. Форма железы округло-овальная, цвет светло-желтый лежит вентральнее от околоушной железы между наружной и внутренней челюстными венами. По характеру строения она трубчатая, а по выделяемому секрету — мукозная.

Небольшой в поперечнике ***проток нижнечелюстной железы — ductus submandibularis*** — начинается от медиальной поверхности органа, затем вместе с протоком подъязычной железы идет в краниомедиальном направлении в межчелюстном пространстве и открывается в полость рта на голодной (подъязычной) бородавке. У 2/3 собак протоки нижнечелюстной и подъязычной слюнных желез открываются отдельными устьями.

Иннервация: парасимпатическая — через подъязычный узел — gnl. sublinguale (Meckeli) — нервы краниального слюноотде-лительного пути, симпатическая — ветви наружного сонного нерва — n. caroticus externus, чувствительная — ветви подъязычного нерва — n. sublingualis.

Васкуляризация: ветви a. maxillaris externa.

Подъязычная слюнная железа — glandula sublingualis (рис. 92, 93) — по характеру концевых отделов является ацинарно-трубчатой, а по характеру выделяемого секрета — серо-мукозной. Кроме того, она двойная: а) короткопротоковая подъязычная железа лежит сбоку под языком. Небольшое число ее выводных протоков самостоятельно открывается в дно ротовой полости, а остальные впадают в большой проток второй железы; б) длиннопротоковая подъязычная железа примыкает аборально к первой, сильнее развита и тесно связана с нижнечелюстной железой. Проток подъязычной слюн-ной железы сопровождает проток нижнечелюстной железы до конца, или же по пути сливается с ним.

Иннервация: как для нижнечелюстной слюнной железы.

Васкуляризация: a. sublingualis.

Глотка

Глотка — pharynx (рис. 94) — перепончатомышечный воронкообразный орган, соединяющий ротовую полость с пищеводом и носовую полость — с гортанью. Она дорсально прилежит к вентральным мышцам шеи и головы, а латерально — к средним членикам подъязычной кости. Стенка глотки состоит из трех оболочек. Снаружи она покрыта ***адвентицией — adventitia*** — рыхлой соединительной тканью. Под ней располагается мышечная оболочка — tunica muscularis, представленная сложно расположенными поперечно-полосатыми мышцами, и с внутренней стороны — слизистой оболочкой — tunica mucosa.

В глотке перекрещиваются дыхательные и пищеварительные пути. Орально из носовой полости в нее открываются парные отверстия хоаны — choanae, из ротовой полости — зев — isthmus fauces. Из глотки воздух поступает в гортань, а пищевой ком — в пищевод. Кроме того, на боковой поверхности глотки находятся глоточные отверстия слуховых труб — ostium pharyngeum tubae auditivae. Последние лежат вблизи хоан, имеют вид косо поставленных щелей и несут в медиальной стенке хрящевые пластинки.

Важно отметить, что в области головы органы дыхания (носовая полость и ее органы) располагаются дорсально относительно органов пищеварения (ротовая полость и ее органы), то уже каудальнее глотки наблюдается обратная картина. Органы дыхания (гортань, трахея) располагаются вентрально, а орган пищеварения (пищевод) — дорсально.

Слизистая оболочка глотки образует в виде невысоких складок правую и левую небно-глоточную дужку — arcus palatopharyngeus. Они начинаются от соот-

Рис. 94. Глотка.

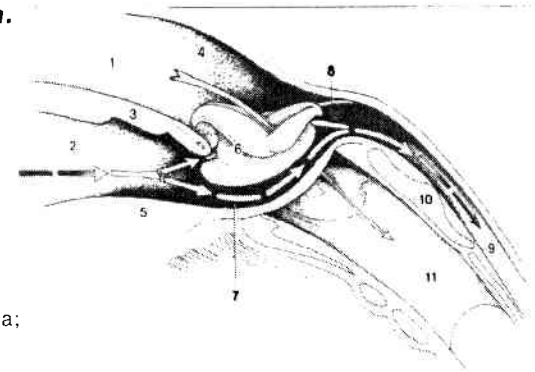

1—носовая полость;
2—ротовая полость;
3—мягкое небо;
4—носоглотка;
5—корень языка;
6—гортань;
7—ротоглотка;
8—небно-глоточная дужка;
9—пищевод;
10—пластинка кольцевидного хряща;
11—трахея.

ветствующих небных дужек, идут каудодорсально и соединяются у входа в пищевод, образуя ***пищеводно-глоточную дужку — arcus pharyngoesophageus.*** Небно-глоточные дужки разделяют полость глотки на большую дорсальную носовую часть — pars nasalis pharyngis, и на меньшую вентральную гортанную часть — pars laryngea pharyngis.

В носовой части глотки слизистая оболочка выстлана мерцательным эпителием, а в гортанной части глотки — многослойным плоским. В толще слизистой оболочки обеих частей глотки заложены слизистые глоточные железы — gll. pharyngeae — и лимфатические фолликулы. Последние формируют в задней стенке глотки непарную глоточную миндалину - tonsilla pharyngea, расположенную между отверстиями слуховых труб.

По ротоглотке пищевой ком продвигается из ротовой полости в пищевод; при этом надгортанник закрывает вход в гортань, небная занавеска приподнимается, а небная, небно-глоточные и пищеводно-глоточные дужки суживают носоглоточное отверстие.

Мускулатура глотки поперечно-полосатая и представлена тремя парными суживателями — констрикторами: ростральными, средними и каудальными; и одним расширителем — дилататором.

Ростральные констрикторы глотки — mm. constrictores pharyngis rostrales — состоят из двух парных мышц — небно-глоточной и крылоглоточной, имеющих продольное (спереди назад) направление мышечных волокон.

Небно-глоточная мышца — m. palatopharyngeus — начинается от небной и крыловидной костей, следует каудально по боковой стенке глотки непосредственно под слизистой оболочкой. Оканчивается она по каудальной поверхности глотки на ее среднем сухожильном шве — raphae pharyngis. Вентральный контур мышцы составляет основу небноглоточной дужки. Функция: при сокращении мышца подтягивает начало пищевода к корню языка.

Крылоглоточная мышца — m. pterygopharyngeus — плоская, как и предыдущая, начинается сухожильно от крыловидной кости, идет по латеральной поверхности глотки и оканчивается на ее шве. Функция: тянет заднюю стенку глотки вперед.

Ростральный констриктор глотки сжимает носоглотку и расширяет вход в пищевод.

Средний констриктор глотки — m. constrictor pharyngis medius — или подъязычноглоточная мышца — m. hyopharyngeus — парная пластинчатая мышца начинается от больших рогов подъязычной кости и оканчивается на глоточном шве. Функция: проталкивает пищевой ком в пищевод.

Каудальные констрикторы глотки — mm. constrictores pharyngis caudales — состоит из двух парных пластинчатых мышц, оканчивающихся на глоточном шве. Из них щитовидно-глоточная мышца — m. thyropharyngeus — начинается на латеральной поверхности щитовидного хряща гортани, а кольцевидноглоточная мышца — m. cricopharyngeus — на кольцевидном хряще гортани. Функция: проталкивают пищевой ком в пищевод.

Наконец, расширитель глотки — ***каудальная шилоглоточная мышца — m. stylopharyngeus*** — начинается на медиальной поверхности среднего членика подъязычной кости, мышечные пучки веерообразно расходятся в дорсальную стенку глотки и к щитовидному хрящу гортани. Функция: расширяет аборальный конец глотки после акта глотания и суживает носоглотку.

Иннервация: n. glossopharyngeus, n. vagus.

Васкуляризация: a. pharyngea ascendens, a. palatina ascendens.

Пищевод

Пищевод — esophageus — перепончатомышечный трубкообразный орган с неровной толщиной стенки, соединяющий глотку с кардиальной частью желудка. Он подразделяется на шейную, грудную и очень короткую брюшную части. Общая длина пищевода в среднем равна 60 см, а средний диаметр спавшегося пищевода — 2 см: на всем протяжении в нем формируются два сужения и два расширения. При этом толщина стенки меняется на всем протяжении — в местах сужений она достоверно утолщается, а в местах расширений — значительно тоньше.

После второго сужения пищевод перед входом в желудок воронкообразно расширяется при одновременном утолщении стенки.

Место перехода глотки в пищевод у собаки имеет ясно выраженное пищеводное преддверие с мелкими продольными складками. По дорсальной стенке оно отграничено глоточно-пищеводным порогом — limen pharyngoesophageum dorsale, каудально — ***двойной кольцевой складкой — plica anularis.***

Шейная часть пищевода по выходе из глотки вначале располагается дорсально от гортани над ее кольцевидным хрящом. В нижней трети шеи он смещается с дорсальной поверхности трахеи на ее левую сторону, формируя пологую петлю. Затем вновь поднимается на трахею и между первыми ребрами проникает в грудную полость.

Грудная часть пищевода располагается между листками средостения, которыми и удерживается в относительно постоянной синтопии. Кроме того, в своем положении он укреплен двумя соединительно-тканными тяжами, содержащими мышечные волокна. Один из них идет к левому магистральному бронху вблизи бифуркации трахеи как пищеводно-бронхиальная мышца — m. bronchoesophageus, а второй простирается к позвоночному столбу под названием серознопищеводная мышца — m. pleuroesophageus. Начальный отдел грудной части пищевода располагается сначала слева, а затем дорсально от трахеи, проходит над основанием сердца, справа от дуги аорты, в специальной вырезке легкого и на уровне 12 — 13-го ребра проникает через пищеводное отверстие диафрагмы в брюшную полость.

Брюшная часть пищевода очень короткая: пройдя через диафрагму, он по пищеводной вырезке печени проходит над ее тупым краем, приближается к желудку и впадает в него. Стенка пищевода состоит из трех оболочек — слизистой, мышечной и адвентиции.

Слизистая оболочка — tunica mucosa — белого цвета, выстлана многослойным плоским эпителием, собрана в многочисленные продольные легко расправляющиеся складки. Для нее характерно наличие хорошо развитого подслизистого слоя, содержащего в начальной части пищевода немногочисленные слизистые железы.

Мышечная оболочка — tunica muscularis — располагается между наружной и внутренней оболочками и служит для проталкивания пищевого корма. На всем протяжении пищевода она представлена поперечнополосатой мышечной тканью. Ход мышечных волокон довольно сложен: в начальной части пищевода они располагаются, главным образом, циркулярно, затем — по элипсу, далее — спирально, при этом все яснее наружные пучки приобретают продольную ориентацию, а внутренние — кольцевую. И уже брюшная часть пищевода имеет два слоя мышечной оболочки: наружный — продольный и внутренний — циркулярный.

Наружная оболочка пищевода ***адвентиция — adventitia*** — состоит из рыхлой соединительной ткани. Она покрывает его в шейной части. В грудной части пищевода адвентиция покрыта еще и средостенными листками плевры, а небольшая брюшная часть пищевода — брюшиной.

Иннервация: n. vagus.

Васкуляризация: a. carotis communis, a. esophagea.

Желудок

Желудок — ventriculus (s. gaster, s. venter, s. stomachus) (рис. 95) — представляет собой расширение пищеварительной трубки непосредственно позади диафрагмы. Он служит временным резервуаром, где пища задерживается и подвергается химической обработке в кислой среде. Емкость его варьирует от 0,6 до 8 л в зависимости от породы и возраста, но у собак весом 10 кг в среднем равна 1 л.

В желудке пища активно перемешивается, частично всасывается вода, соли, сахар. Здесь вырабатывается антианемический фактор и ряд биологически активных веществ, обеспечивающих интеграцию функций пищеварительного аппарата — гастрин, серотонин, мотилин, гистамин и др. Через его стенку выводится аммиак, мочевина и другие конечные продукты обмена.

В ненаполненном состоянии желудок у собаки имеет форму продолговатого изогнутого мешка. На левом его конце — ***кардиальной части — pars cardiaca*** — располагается вход пищевода — кардиальное отверстие — ostium cardiacum. На правом конце желудка — пилорической части — pars pilorica — располагается выход из желудка в двенадцатиперстную кишку в виде ***пилорического отверстия — ostium piloricum***. Передней париетальной поверхностью — facies parietalis — желудок прилежит к печени и диафрагме, а противоположной — висцеральной поверхностью — facies visceralis — к кишечным петлям. Париетальная и висцеральная стенки сходятся по вогнутой малой кривизне желудка — curvatura ventriculi minor и по выпуклой большой кривизне желудка — curvatura ventriculi major. Обе кривизны простираются от кардиа до пилоруса, при этом большая имеет каудовентральное направление, а малая — краниодорсальное. Средняя часть желудка со стороны его большой кривизны называется ***дном желудка — fundus ventriculi,*** а части желудка, прилежащие к кардиальному и пиллрическому отверстию называются соответственно кардиальной частью — pars cardiaca и пилорической частью — pars pilorica.

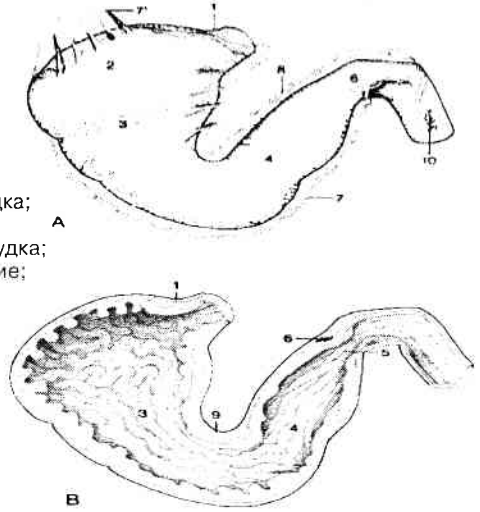

Рис. 95. Желудок А—наружная и В—внутренняя поверхности.

1—кардиальное отверстие;
2—кардиальная часть желудка;
3—дно желудка;
4—пилорическая часть желудка;
5,6—пилорическое отверстие;
7—большая кривизна и большой сальник;
8,9—малая кривизна и малый сальник;
10—двенадцатиперстная кишка.

Относительно большой по объему желудок собаки по строению однокамерный железистого (кишечного) типа, т. е. вся его слизистая оболочка выстлана однослойным призматическим эпителием.

Стенка желудка образована тремя оболочками: слизистой, мышечной и серозной.

Слизистая оболочка — tunica mucosa — с хорошо развитым подслизистым слоем непрерывно выделяет слизеподобный секрет. В ней имеются многочисленные углубления — желудочные ямки — foveolae gastricae. Их общее число превышает миллион. В фундальной части желудка на квадратном миллиметре площади их насчитывается от 60 до 90, а в пилорической части — вдвое меньше. Ямки разделены возвышающимися межфовеолярными перегородками, придающими поверхности слизистой зернистый рельеф. В желудочную ямку открываются устья желез, залегающих в соединительной ткани собственного слоя слизистой. В кардиальной части желудка — это кардиальные железы — glandulae cardiacae, в фундальной — фундальные — glandulae fundicae, а в пилорической — пилорические — glandulae piloricae.

По структуре все железы являются простыми трубчатыми разветвленными и извитыми. В каждой из них различают шейку, открывающуюся в желудочную ямку, тело и дно. Кардиальные и пилорические железы выделяют слизистый секрет, а фундальные — ферменты: пепсиноген, в кислой среде превращающийся в пепсин и переваривающий белки; реннин, створаживающий молоко; липазу, принимающую участие в расщеплении жиров, и соляную кислоту в концентрации достаточной, чтобы убить живые клетки необработанной пищи, но не повреждать покровный эпителий.

Под дном желез соединительная ткань собственного слоя слизистой оболочки распадается на зернистый и компактный слои. Последний лучше выражен у старых собак и состоит из переплетающихся пучков коллагеновых и эластических волокон. Мышечный слой слизистой оболочки имеет толщину от 80 до 100 мкм и представлен разнонаправленными пучками гладких мышц. А в рыхлой соединительной ткани подслизистого слоя, кроме обилия кровеносных и лимфатических сосудов, встречаются и лимфатические интрамуральные узелки.

Мышечная оболочка — tunica muscularis — формируется гладкими мышечными волокнами, расположенными в три слоя. Поверхностный продольный слой — stratum longitudinale — относительно тонкий, простирается от кардиального отверстия до пилорического по большой и малой кривизнам желудка и почти равномерно распределен по желудку. Циркулярный слой — stratum circulare — в фундальной части желудка располагается между двумя пластами косого слоя мышечных волокон. Особенно сильно он развит в области писоруса, где формирует его сфинктер — m. sphincter pylori. Сфинктер от малой к большой кривизне желудка расходится двумя петлями, из которых одна лежит на границе с двенадцатиперстной кишкой, а другая, несколько отступя, идет в пилорическую часть.

Косой слой — stratum obliquum — желудка состоит из двух пластов. Наружные косые пучки покрывают кольцевой слой, а внутренние — охватывают петлей вход в желудок со стороны малой кривизны. Эта петля своими ножками продолжается справа и слева вдоль малой кривизны; от левой ножки отходит ветвь, охватывающая кардиа с противоположной стороны. Остальные мышечные волокна внутренних косых пучков расходятся в боковых стенках желудка.

Серозная оболочка — tunica serosa — покрывает весь желудок снаружи и со стороны его малой кривизны переходит в малый сальник, а со стороны большой кривизны — в большой сальник.

Малый сальник — omentum minor — представляет собой удвоенную складку серозной оболочки брюшной полости и состоит, в основном, из печеночно-желудочной связки — lig. gastrohepaticum, соединяющей желудок с печенью. Слева она сливается с печеночно-пищеводной связкой — lig. hepatoesophageus, а справа — с печеночно-двенадцатиперстной связкой — lig. hepatoduodenale.

Большой сальник — omentum majus — на протяжении от большой кривизны желудка опускается на брюшную стенку и направляется каудально, достигая входа в тазовую полость. Здесь удвоенный листок заворачивается дорсально на себя и направляется в обратном направлении к желудку. Так образуется сальниковый мешок — dursa omentalis. Вход в сальниковый мешок — foramen epiploicum — находится справа от средней сагиттальной плоскости между каудальной полой веной и воротной веной печени, медиально от правой почки. Между листками большого сальника лежит селезенка, которая соединяется с большой кривизной желудка желудочно-селезеночной связкой — lig. gastrolienale.

Топография: слабо наполненный желудок почти весь лежит в левом подреберье в плоскости 9—12-го межреберного пространства, пилорическая часть его заходит в правое подреберье, а дно — в область мечевидного хряща. В наполненном состоянии желудок касается брюшной стенки.

Иннервация: n. vagus.

Васкуляризация: a. celiaca и ее ветви: a. gastrica sinistra, a. gastrica dextra, a. gastroepiploica sinistra, a. gastroepiploica dextra.

Кишечник

Кишечник — intestinum, s. enteron (рис. 96) — представляет собой очень длинную пищеварительную трубку, начинающуюся от желудка и оканчивающуюся заднепроходным отверстием. Морфофункционально он делится на два отрезка: сильно суженную, но очень длинную тонкую кишку — intestinum tenue — и расширенную, но несколько более короткую — толстую кишку — intestinum crassum. В свою очередь тонкую кишку условно подразделяют на три отрезка: двенадцатиперстную, тощую и подвздошную. Толстая кишка также подразделяется на три отдела: слепую, ободочную и прямую.

В тонкой кишке заканчивается переваривание пищи, чему способствуют многочисленные пристенные (дуоденальные и общекишечные) и две застенные (печень и поджелудочная железа) пищеварительные железы, выделяющие ферменты для расщепления белков, жиров и углеводов. Здесь же происходит всасывание питательных веществ, благодаря выстилке его слизистой оболочки специальным каемчатым эпителием с микроворсинками, что увеличивает всасывательную поверхность клетки более чем в 30 раз. Однако для всасывания требуется еще большая площадь, что достигается наличием на слизистой оболочке тонкой кишки многочисленных складок и кишечных ворсинок. Кроме того, тонкий кишечник получает обильное кровоснабжение и обладает большими резервными возможностями при оттоке крови и лимфы.

В тонкой кишке происходит биологическое обеззараживание содержимого. Достигается это наличием в его стенке большого количества ретикулярной ткани, формирующей одиночные лимфатические узелки или (и) их скопления — лимфатические бляшки или (и) агрегаты лимфатических узелков.

В толстой кишке происходит окончательное переваривание пищи и всасывание питательных веществ, а в его дистальной части — формирование каловых масс.

Тонкая кишка

Тонкая кишка — intestinum tenue — начинается от пилоруса желудка, подвешена на удвоенном листке серозной оболочки — брыжейке — mesenterium — и оканчивается на границе между слепой и ободочной кишками подвздошно-слепоободочным отверстием. Она достаточно условно подразделяется на двенадцатиперстную, тощую и подвздошную кишки.

11 Заказ 2

Рис. 96. Желудочно-кишечный тракт.

1—желудок; 2—двенадцатиперстная кишка — нисходящее колено; 3—двенадцатиперстная кишка — поперечное колено; 4—двенадцатиперстная кишка — восходящее колено; 5—тощая кишка; 6—подвздошная кишка; 7—слепая кишка; 8—восходящее колено ободочной кишки; 9—поперечное колено ободочной кишки; 10—нисходящее колено ободочной кишки; 11—ампула прямой кишки; 12—тощекишечные лимфатические узлы.

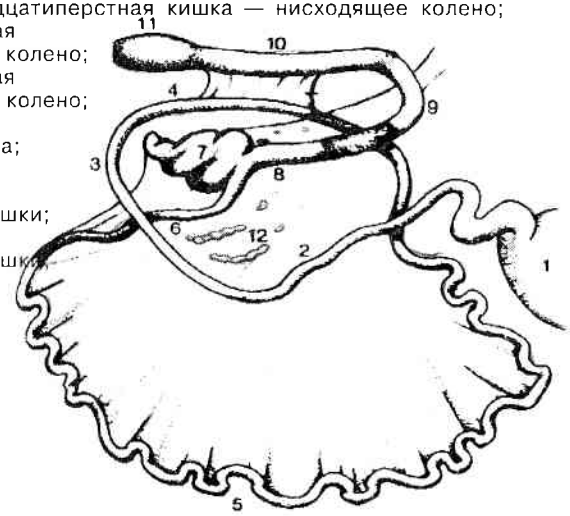

Двенадцатиперстная кишка — duodenum — названа так потому, что у человека ее длина равна двенадцати сложенным рядом пальцам (перстам). У собаки длина ее достигает 25-30 см. Она характеризуется тем, что не образует петель, подвешена на короткой брыжейке, имеет относительно постоянную топографию и в толще стенки содержит большое число пристенных желез. Кроме того, из ее стенки в период внутриутробной жизни развиваются застенные пищеварительные железы — печень и поджелудочная железа.

У взрослой собаки двенадцатиперстная кишка в проксимальной части вблизи пилоруса образует небольшое расширение, затем следует незначительное сужение ее просвета, после чего он вновь увеличивается. Этот участок кишки лежит вблизи ворот печени в форме S-образной извилины — flexura sigmoidea. Здесь в нее открываются протоки печени и поджелудочной железы.

Затем кишка как нисходящая часть — pars descendens — проходит в правом подреберье до входа в тазовую полость. В области предпоследнего поясничного позвонка кишка поворачивает налево, огибает слепую кишку и начало ободочной кишки и как восходящая часть — pars ascendens — направляется правее левой почки краниально, почти достигая кардиа желудка и без видимой границы переходит в тощую кишку.

Желчный проток вместе с протоком поджелудочной железы открываются в двенадцатиперстную кишку на расстоянии 3-8 см от пилоруса.

От прилежащих органов на двенадцатиперстную кишку переходит серозная оболочка, получая название связок: а) желудочно-двенадцатиперстная связка — lig. gastroduodenalis; б) печеночно-двенадцатиперстная связка — lig. hepatoduodenalis; в) почечно-двенадцатиперстная связка — lig. renoduodenalis; г)слепо-двенадцатиперстная связка — lig. caecoduo-denalis; д) ободочно-двенадцатиперстная связка — lig. duodenocolicum.

Тощая кишка — jejunum — висит на длинной брыжейке краниального корня, обладает значительной свободой перистальтических движений и образует множество кишечных петель — ansae intestinales. Общая длина ее колеблется в зависимости от породы и возраста в пределах от 3 до 7 м.

Подвздошной кишкой — ileum — называется та относительно прямолинейная и короткая часть тонкой кишки, соединяющаяся связкой со слепой кишкой — lig. ileocecale. Она на уровне 1—2-го поясничного позвонка впадает соском в толстую кишку на границе слепой и ободочной кишок, образуя сфинктер подвздошной кишки — m. sphincter ilei.

Стенка тонкой кишки образуется тремя оболочками: слизистой, мышечной и серозной.

Слизистая оболочка — tunica mucosa — с хорошо развитым подслизистым слоем имеет бархатистый вид, который придают ей кишечные ворсинки — villi intestinales. Последние состоят из покровного — однослойного призматического каемчатого эпителия с бокаловидными клетками и соединительно-тканной стромой, в которую из мышечного слоя слизистой оболочки входят пучки гладких миоцитов. Между ворсинками покровный эпителий углубляется в собственный слой слизистой, формируя в нем кишечные железы — glandulae intestinales — или крипты.

Число ворсинок в тонкой кишке с возрастом собаки увеличивается. Так, у однодневного щенка их насчитывается 306000, у десятимесячного — 984000, а в четырехлетнем возрасте — их уже свыше миллиона. На каждую ворсинку приходится в среднем около пяти крипт, то есть общее число их составляет около семи миллионов. Длина желез варьирует от 175 до 700 мкм, а толщина не превосходит 90 мкм.

В подслизистом слое двенадцатиперстной кишки имеются еще и слизистые трубчато-альвеолярные железы (простираются на расстоянии 1,5 м от пилоруса, что не совпадает с анатомической границей этого отдела кишечника).

Архитектоника тонкой кишки обеспечивает выполнение многих функций, в частности, окончательное переваривание и всасывание пищи, а также выработку биологически активных веществ. Важнейшая роль при этом принадлежит эпителию. Среди эпителиоцитов крипт имеются недифференцированные энтероциты с многочисленными митохондриями и сильно развитым гранулярным эндоплазматическим ретикулумом. Эти клетки обладают колоссальной митотической активностью и замещают другие виды энтероцитов (обновление кишечного эпителия происходит в течение 1-2 дней). Здесь же наряду с размножением происходит и их дифференцировка в:

—каемчатые энтероциты, специализированные на всасывании переваренных продуктов. Они передвигаются из крипты, покрывают поверхность ворсинок и характеризуются наличием исчерченной каймы на апикальном конце клетки в виде микроворсинок. Количество последних варьирует на одной клетке от 650 до 3000. Эти структуры характеризуются высокой активностью связанных с их плазматической мембраной ферментов и осуществляют пристеночное пищеварение. Слущивание энтероцитов происходит на вершине ворсинок;

—бокаловидные энтетроциты являются по сути одноклеточными железами, вырабатывающими сульфатированные углеводно-белковые вещества, которые способны адсорбировать бактерии, яды, связывать соляную кислоту. Такие клетки встречаются между каемчатыми энтероцитами ворсинок.

На дне крипт имеются эндокриноциты нескольких типов: А—клетки, продуцирующие энтероглюкагон; S—клетки, выделяющие секретин; I—клетки, продуцирующие холецистокинин и панкреазимин; G—клетки, вырабатывающие гастрин; D— и D1—клетки, продуцирующие активные пептиды. А наиболее многочисленными являются ЕС-клетки, секретирующие серотонин, мотилин и вещество Р.

Рыхлая соединительная ткань собственной пластинки слизистой оболочки формирует строму ворсинок и располагается между криптами. В ней часто встречаются одиночные солитарные лимфоидные узелки — noduli lynphatici solitarii. Крупные узелки могут проникать через мышечную пластинку в подслизистый слой. На антимезентериальной стороне, а также изредка вблизи брыжеечного края кишки встречаются аггреги-рованные лимфоидные узелки — noduli limfatici aggregati. Они единичны в двенадцатиперстной кишке, а наибольшее их число имеется в стенке подвздошной кишки. Общее же их количество у собаки составляет 21—27.

Толщина мышечного слоя слизистой оболочки незначительна. Его гладкомышечные пучки идут циркулярно и продольно, но соединительной тка-

нью не разделены. Этот слой тесно связан с межжелезистой и внутриворсиночной гладкомышечной тканью слизистой оболочки, участвуя в регуляции ее кровоснабжения.

Мышечная оболочка — ***tunica muscularis*** — образована поверхностным продольным и внутренним циркулярным слоями гладких мышечных волокон. Последний несколько толще первого.

Серозная оболочка — tunica serosa — переходит на стенку кишки с длинной брыжейки, на которой подвешен кишечник.

Печень

Печень — ***hepar*** (рис. 97, 98, 99) — самая крупная и жизненноважная застенная пищеварительная железа сложного трубчатого строения, красно-коричневого цвета, то более темного, то более светлого оттенка, в зависимости от кровенаполнения, довольно плотной консистенции, уплощенной выпукло-овальной формы. Функции печени очень разнообразные и важные: она продуцирует желчь, необходимую для расщепления (омыления) жиров; участвует в обменных процессах углеводов и белков, инактивирует гормоны, биогенные амины и лекарственные препараты, обезвреживает многие продукты обмена. В ней депонируется гликоген, накапливаются жирорастворимые витамины — A, D, E и K, синтезируются белки плазмы крови — альбумины, фибриноген и протромбин. В период эмбрионального развития она является мощным органом кровотворения. В связи с этим она тесно связана с сосудистой системой — через нее проходит кровь, оттекающая почти от всего желудочно-кишечного тракта, поступающая по вортной вене — v. portae. Последняя многократно ветвится, образуя в печени чудесную венозную сосудистую сеть — rete mirabile.

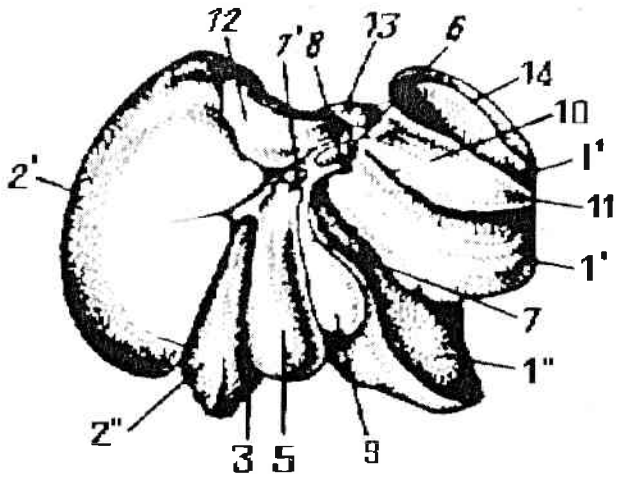

Рис. 97. Доли печени.

1'—правая латеральная; 1"—правая медиальная; 2'—левая латеральная; 2"—левая медиальная; 3—вырезка круглой связки; 5—квадратная доля; 6—воротная вена; 7—пузырный проток; 7'—печеночно-пузырный проток; 8—желчный проток; 9—желчный пузырь; 10—хвостатая доля; 11—хвостатый отросток; 12—сосцевидный отросток; 13—каудальная полая вена; 14—почечное вдавление.

Печень является мощным депо крови — в ней может задерживаться до 25,00% крови всего организма.

Печень у собаки представляет собой массивный дольчатый орган, лежащий в плоскости общего центра тяжести тела, непосредственно каудальнее диафрагмы. Вес ее колеблется в зависимости от возраста и породы, но в среднем составляет 500 г, при этом относительно веса тела она составляет 2,8–3,4%. Средние размеры печени: дорсовентральный — 14 см, ширина — 12 см и толщина — 6 см.

На печени различают выпуклую диафрагмальную поверхность — facies diaphragmalis — и противоположную вогнутую висцеральную поверхность — facies visceralis, обращенную к желудку и кишечнику. Дорсальный тупой край печени — margo hepatis dorsalis — несет на себе вырезку каудальной полой вены — incisurae venae cavae caudalis, а левее от нее хорошо заметна вырезка пищевода — incisurae hepatis esophagea. Правый и левый боковые и вентральный края печени — margo hepatis dexter et sinister — острые.

Глубокой сагиттальной срединной вырезкой, проходящей по острому краю, печень делится на ***правую и левую доли — lobus hepatis dexter et sinister*** (рис. 97). По этой вырезке у плодов в печень проходит пупочная вена — v. umbilicalis, превращающаяся у взрослых животных в круглую связку — lig. teres. Продолжением этой связки от печени на диафрагму является серповидная связка — lig. falciformae. Вправо от нее неглубокой вырезкой отделяется квадратная доля — lobus quadratus. На последней лежит желчный пузырь — vesica fellea, отделяющий вправо массивную ***правую долю печени — lobus hepatis dexter.*** Последняя глубокой вырезкой делится на ***большую правую латеральную долю — lobus hepatis dexter lateralis*** — и меньшую ***правую медиальную долю — lobus hepatis dexter medialis.***

Часть печени, лежащая левее от круглой связки, называется ***левой долей печени — lobus hepatis sinister,*** разделенной глубокой вырезкой на большую ***левую латеральную долю печени — lobus hepatis sinister lateralis*** — и меньшую ***левую медиальную долю печени — lobus hepatis sinister medialis.***

Над квадратной долей органа, почти в его центре, располагаются ***ворота печени — porta hepatis.*** В них входят воротная вена — v. porta, печеночная артерия — a. hepatica — с одноименными нервами, а выходит желчный проток — ductus choledochus. Дорсальнее ворот располагается ***хвостатая доля печени — lobus hepatis caudatus***, от которой к правой доле отходит слегка обособленный хвостатый отросток — processus caudatus, с хорошо выраженным почечным вдавлением — impressio renalis. Влево от хвостатого отростка располагается ***сосцевидный отросток — processus mammillaris***- пирамидальной формы, помещающийся между листками малого сальника.

В левой половине печени четко обозначается желудочное вдавление — impressio gastrica. Ниже него имеются легкие вдавления петель тощей кишки, справа отпечаток S-образного изгиба двенадцатиперстной кишки. Все они неглубокие (за исключением почечного вдавления) и на извлеченной и расправленной на столе печени исчезают.

Воротная вена формирует в печени чудесную сосудистую сеть. В тканях органа она вначале делится на многочисленные более мелкие вены, проходящие в строме. Последние, подходя к дольке печени, распадаются на многочисленные ***междольковые вены — vv. interlobulares hepatis***. Они внутри печеночной дольки между ее балками формируют капиллярную сеть. Печеночные капилляры сливаются в центре каждой дольки в ***центральную вену дольки — v. centralis hepatis***. Выходя из дольки центральные вены получают название ***поддольковых вен — vv. sublobularis***. Последние сливаются с одноименными сосудами, формируют многочисленные ***печеночные вены — vv. hepatis,*** открывающиеся в каудальную полую вену.

Снаружи печень покрыта серозной оболочкой — брюшиной, под которой лежит соединительно-тканная капсула. Последняя наиболее сильно развита у ворот органа. Проникая внутрь, соединительная ткань разделяет паренхиму печени на нечетко отграниченные печеночные дольки — lobuli hepaticae.

Рис. 98. Желчный пузырь и желчевыносящие протоки.

1—желчный пузырь;
2—желчный проток;
3—пузырный проток;
4—печеночные протоки.

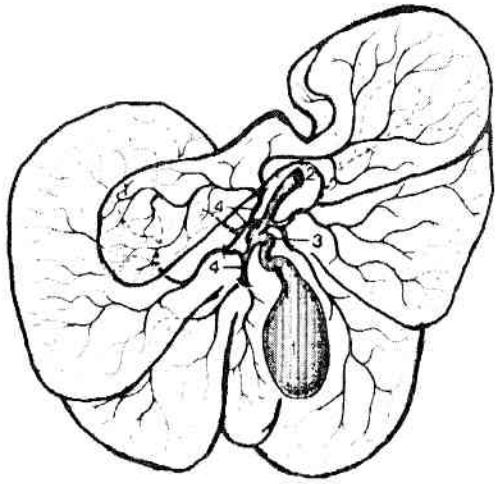

На наружной поверхности долек в междольковых соединительно-тканных перегородках располагаются приносящие кровеносные сосуды — ветви воротной вены и ветви печеночной артерии, междольковые желчевыносящие сосуды, выносящая поддольковая вена, а также лимфатические сосуды и нервные стволики. В центре печеночной дольки располагается центральная вена дольки, кровь из которой переходит в поддольковые вены. Концевые ветви приносящих сосудов (печеночной артерии и воротной вены) — соединяются с центральной веной дольки посредством синусоидных кровеносных капилляров. Последние располагаются между печеночными балками, сформированными гепатоцитами — клетками паренхимы печени.

Кровоток в дольке печени уникальный, так как здесь смешивается артериальная кровь, поступающая в печень по ветвям печеночной артерии, и венозная кровь из ветвей воротной вены. Стенки синусоидных капилляров выстланы эндотелиоцитами, имеющими окна (фенестры) диаметром до 100 нм. Базальная мембрана под эндотелием на большом протяжении отсутствует.

Рис. 99. Желчный пузырь и протоки.

1—желчный пузырь;
2—печеночные протоки;
3—пузырный проток;
4—печеночные протоки;
5—печень;
6—печеночный проток;
7—желчный проток;
8—стенка двенадцатиперстной кишки;
9—сосочек кишки.

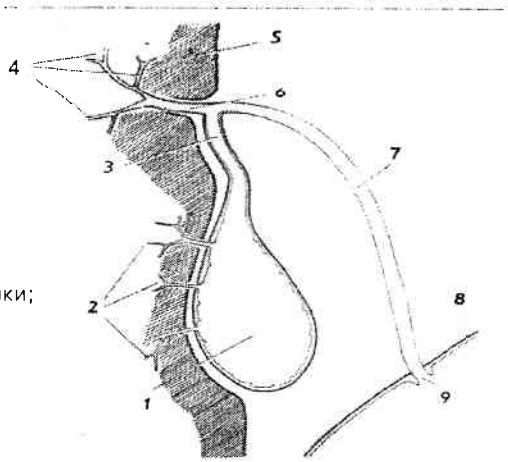

У взрослых собак около 30% гепатоцитов могут быть двуядерными или многоядерными. По боковым поверхностям между соседними клетками образуются желчные капилляры, соединяющиеся в междольковые желчевыводящие сосуды.

Междольковые желчевыносящие сосуды, постепенно сливаясь, образуют более крупные протоки. Можно предположить, что каждая доля печени собаки имеет свой выводной проток. Эти протоки, сливаясь, образуют ***печеночный проток — ductus hepaticus***, выходящий из ворот печени. Он тут же соединяется с ***пузырным протоком — ductus cysticus,*** выходящим из желчного пузыря. В результате образуется довольно сильный ***желчный проток — ductus choledochus***, открывающийся в двенадцатиперстную кишку. Конечная часть желчного протока имеет хорошо развитый мышечный сфинктер.

Желчный пузырь — vesica fellea (рис. 98, 99) — представляет собой довольно вместительный грушевидной формы резервуар (емкость 40-60 мл) для временного задержания желчи. Последняя у собаки красно-желтого цвета.

Поступившая в пузырь желчь сгущается примерно в 3—5 раз вследствие всасывания воды его слизистой оболочкой. Поэтому желчь, поступающая в кишечник, имеет разный состав в зависимости от того, идет ли она непосредственно из печени, минуя желчный пузырь, или же из желчного пузыря. Роль желчного пузыря еще не совсем ясна. Его удаление переносится легко; после этого наблюдается расширение печеночных протоков.

У собаки желчный пузырь лежит между квадратной и правой медиальной долями печени высоко от ее нижнего края и виден через щель с выпуклой поверхности органа.

В брюшной полости печень удерживается в своем положении серозными связками: от диафрагмы на соответствующую поверхность распространяется ***венечная связка — lig. coronarium.*** Одна часть ее проходит по правой доле органа к ее тупому краю рядом с полой веной и превращается в ***треугольную правую связку — lig. triangulare dextrum***. Здесь же печень связывается с правой почкой ***почечно-печеночной связкой — lig. renohepatis.*** Другая часть венечной связки направляется к левой доле печени и на ее тупом крае формирует ***левую треугольную связку — lig. triangulare sinistrum.*** Кроме того, печень соединяется упомянутыми выше желудочно-печеночной и печеночно-двенадцатиперстной связками с соответствующими органами.

Печень у собаки можно прощупать на стоящем животном двумя руками: охватывая область реберной дуги справа и слева, подводят пальцы под последние ребра. Затем печень можно исследовать на сидячем животном или в положении на боку и спине. При увеличении печени задний край ее хорошо прощупывается в области реберной дуги.

Топография: печень располагается непосредственно за диафрагмой в обоих подреберьях и в области мечевидного хряща, прилегая к брюшной стенке.

Васкуляризация: a. hepatica, v. hepatica, v. porta.

Иннервация: n. vagus.

Поджелудочная железа

Поджелудочная железа — pancreas (рис. 100) — является органом с двойной — экзо- и эндокринной функцией. Экзокринный секрет продуцируют клетки концевых отделов — ацинусов. В состав панкреатического сока входят многочисленные ферменты: трипсин, химотрипсин, липаза, ДНКаза, РНКаза, фосфолипаза А, амилаза, карбоксипептидаза А и В, эластаза. Этот секрет собирается по системе выводных протоков и открывается общим ***протоком поджелудочной железы — ductus pancreaticus*** — в двенадцатиперстную кишку, в области ее S-образного изгиба, на общем сосочке с желчным протоком. Иногда встречается дополнительный проток железы,

открывающийся в средней части нисходящего колена двенадцатиперстной кишки.

Эндокринная часть железы представлена скоплениями клеток эндокриноцитов. Последние образуют островки, разбросанные между концевыми отделами экзокринной части органа. Основную массу эндокриноцитов составляют В-клетки, располагающиеся, преимущественно, в центре островков. Они выделяют гормон инсулин. А-клетки секретируют гормон глюкогон. Оба гормона участвуют в метаболизме глюкозы и являются антагонистами в поддержании уровня сахара в крови. Д-клетки выделяют соматостатин, тормозящий выделение инсулина и глюкогона. Кроме того, они синтезируют вазоактивный интестинальный пептид, снижающий артериальное давление и стимулирующий экзокринную функцию железы в противоположность панкреатическому полипетиду, выделяемому РР-клетками.

Рис. 100.
Поджелудочная железа.

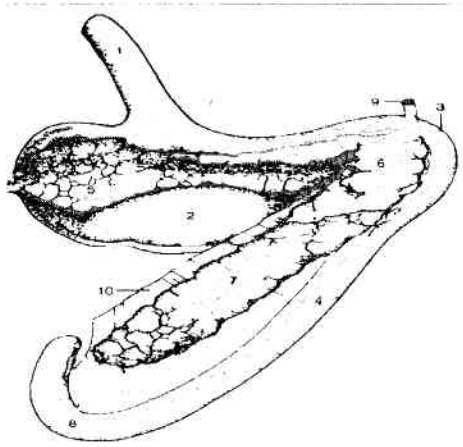

1—пищевод;
2—желудок;
3—двенадцатиперстная кишка;
4—нисходящее колено кишки;
5—левая доля железы;
6—тело железы;
7—правая доля железы;
8—каудальный изгиб кишки;
9—желчный проток;
10—брыжейка кишки.

У собаки поджелудочная железа бледно-розового цвета, лежит позади печени в брыжейке двенадцатиперстной кишки, имеет вид перегнутой под углом, вытянутой пластинки и состоит из правой и левой долей.

Правая доля поджелудочной железы — lobus pancreatis dexter, доходит до правой почки в брыжейке двенадцатиперстной кишки. Левая доля поджелудочной железы — lobus pancreatis sinister — уплощенная лежит на малой кривизне желудка и доходит до селезенки и левой почки. Относительный вес железы 0,13—0,35 %, абсолютный — 30-40г.

Топография: лежит в брыжейке двенадцатиперстной кишки.

Васкуляризация: a. celiaca, a. mesenterica cranialis.

Иннервация: n. vagus.

Толстая кишка

Толстая кишка — ***intestinum crassum*** (рис. 96,101) — состоит из слепой, ободочной и прямой кишок, а заканчивается задним проходом — анусом. Стенка ее состоит из трех оболочек: слизистой, мышечной и серозной. Слизистая оболочка характеризуется отсутствием ворсинок, исчезновением микроворсинок на столбчатых эпителиоцитах и большим количеством бокаловидных экзокриноцитов, а также значительным утолщением собственного слоя слизистой оболочки, в котором располагаются кишечные крипты. Соединительно-тканные прослойки между криптами обильно инфильтрированы лимфоцитами. Часто здесь встречаются и лимфоидные узелки, лимфоциты которых мигрируют как в окружающую соединительную ткань, так и в эпителий. Сильнее выражена здесь и мышечная пластинка, достигающая толщины 100 мкм.

В соединительной ткани подслизистого слоя встречаются жировые клетки. Особенно богата лимфоидной тканью слизистая оболочка и подслизистый слой слепой кишки.

Такая архитектоника ***слизистой оболочки*** толстой кишки обеспечивает интенсивное всасывание воды и формирование каловых масс. Обилие слизи облегчает передвижение содержимого. Кроме того, через слизистую оболочку выделяются соли тяжелых металлов и ряд других катионов. С участием микрофлоры здесь синтезируются витамины группы В и витамин К.

Мышечная оболочка представлена двумя слоями гладких миоцитов: внутреннего — циркулярного и наружного — продольного.

Серозная оболочка покрывает всю толстую кишку, за исключением конечного участка прямой кишки, расположенного в тазовой полости и покрытого рыхлой соединительной тканью. Со стенки толстой кишки серозная оболочка переходит в брыжейку.

Слепая кишка — ***cecum*** (рис. 96) — подвешена на очень короткой брыжейке между вторым и четвертым поясничными позвонками вправо от средней сагиттальной плоскости. По форме она представляет собой слепо оканчивающуюся трубку длиной около 20 см. По ходу кишка образует 2—3 изгиба.

Границей между слепой и ободочной кишкой принято считать место впадения подвздошной кишки в толстую, называемое подвздошно-слепокишечным входом — ostium ileocecale. Утолщение циркулярного слоя мышечной оболочки конца подвздошной кишки образует сфинктер подвздошной кишки — m. sphincter ilei. Слепокишечноободочный вход — ostium cecocolicum — располагается на расстоянии около 1 см от подвздошно-слепокишечного входа; его окружает слепокишечноободочный сфинктер — m. sphincter cecocolicum, являющийся утолщением циркулярного слоя мышечной оболочки слепой кишки. При его сокращении поперечник этого отверстия уменьшается до 0,5 см.

Большая часть слепой кишки соединяется с подвздошной слепокишечной связкой — lig. ileocecale.

Ободочная кишка — ***colon*** (рис. 96) — занимает средний отдел толстой кишки, располагается в поясничной области и состоит из трех частей: восходящей, поперечной и нисходящей.

Восходящее (правое) колено — colon dextrum, s. ascendens — ободочной кишки выходит из слепой кишки и направляется краниально к желудку вдоль медиальной поверхности двенадцатиперстной кишки. Затем она, дойдя до правой почки, образует короткий изгиб влево, получает название поперечное колено — colon transversum — и переходит на левую половину брюшной полости. Позади левой почки кишка загибается каудально и как нисходящее (левое) колено — colon sinistrum, s. descendens — идет в тазовую полость, где, формируя пологую извилину, переходит в прямую кишку.

Прямая кишка — ***rectum*** (рис. 96) — относительно короткий (до 10 см) прямолинейный участок толстой кишки. Краниальной границей ее является пологая извилина ободочной кишки, расположенная на уровне входа в тазовую полость. Каудальный конец ее в виде заднепроходного канала — canalis analis — расположен на уровне IV хвостового позвонка. Впереди ануса прямая кишка веретенообразно расширяется в ***ампулу прямой кишки — ampulla recti***. Серозная оболочка покрывает значительную часть прямой кишки (примерно до уровня каудального края суставной впадины) и имеет короткую брыжейку. Последняя натянута между дорсальной стенкой кишки и вентральной поверхностью крестца.

Прямая кишка и анальный канал прикрепляются к первым хвостовым позвонкам и к тазу мышцей прямой кишки и хвоста, поднимателем ануса и подвешивающей связкой ануса.

Мышца прямой кишки и хвоста — m. rectococcygeus (рис. 65,67,74) — образована продольным слоем мышечной оболочки прямой кишки, которая с ее вентральной и боковых стенок направляется справа и слева дорсокаудально к

первым хвостовым позвонкам. Часть мышечных волокон остается на прямой кишке, формируя дорсальную прямокишечную мышечную петлю.

Функция: тянет прямую кишку и анус назад при выделении кала.

Подниматель ануса — m. levator ani (рис. 73, 74) — начинается от седалищной ости, идет сбоку от прямой кишки и оканчивается в мышцах ануса.

Функция: тянет анус вперед после выделения кала.

Подвешивающая связка ануса — lig. suspensorium ani — построена из гладкой мускулатуры; отходит от 2-го хвостового позвонка и охватывает петлеобразно анус с его вентральной поверхности. У самцов она переходит в m. retractor penis, а у самок оканчивается в половых губах.

Функция: помогает сфинктерам ануса.

Топография: прямая кишка располагается в тазовой полости под крестцовыми и первыми хвостовыми позвонками.

Иннервация: nn. pelvici.

Васкуляризация: a. haemorrhoidalis cranialis et caudalis.

Анальный канал

Анальный канал (анус) — canalis analis (anus) (рис. 101) — представляет собой конец прямой кишки, приспособленный для временного задержания и выбрасывания каловых масс. Анус несколько выступает наружу под хвостом в виде возвышения с центральным отверстием. С поверхности он покрыт безволосой кожей, содержащей сальные и потовые железы. Кожа ануса заворачивается на его внутреннюю поверхность, образуя ***кожную зону ануса — zona cutanea ani***. У собаки здесь открываются многочисленные мелкие отверстия ***анальных желез — gl. circumanales*** — и парные отверстия анальных, или ***заднепроходных синусов — sinus paranales*** — диаметром до 2 см. Синусы содержат ***параанальные железы — gl. sinus paranales***, выделяющие темносерую, неприятного запаха мажущую жидкость. В этой области циркулярный слой гладкой мускулатуры образует внутренний сфинктер заднего прохода — m. sphincter ani internus. От слизистой оболочки он отделен хорошо развитым подслизистым слоем, а от наружного сфинктера — фасциальным листком. Наружный сфинктер заднего прохода — m. sphincter ani externus — покрывает по периметру внутренний сфинктер и является основной мышцей, замыкающей анальный канал. Средняя ширина наружного сфинктера около 1,5 см, а толщина — от 0,5 до 1,5 мм

Рис. 101. Горизонтальный разрез анального канала.
1—паранальный мешок; 2—столбиковая зона ануса; 3—кожная зона ануса; 4—внутренний сфинктер ануса; 5—наружный сфинктер ануса; 6—седалищная кость; 7—крестцово-седалищная связка; 8—поверхностная ягодичная м.

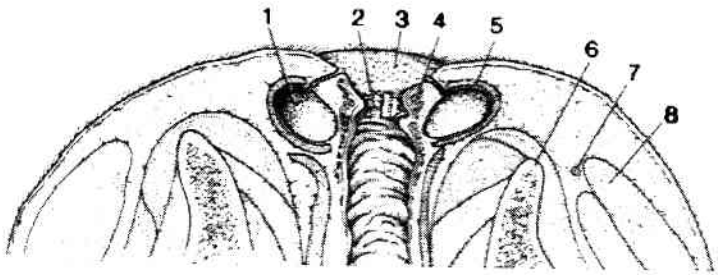

В краниальном направлении кожная зона ануса переходит в ***промежуточную зону — zona intermedia ani***, выстланную многослойным плоским эпителием и лишенную желез. От кожной зоны она отделяется анально-кожной линией — linea anocutanea, а от слизистой оболочки прямой кишки, выстланной каемчатым эпителием — аноректальной линией — linea anorectalis.

На промежуточной зоне выделяется в виде пояска ***столбиковая зона — zona columnaris ani*** - с продольными складками, разделенными синусами.

Слизистая оболочка ануса собрана в многочисленные продольные складки.

Иннервация: n. pudendus, nn. pelvici.

Васкуляризация: a. mesenterica caudalis, a. haemor-rhoidalis, a. pudenda interna.

Топография органов брюшной полости

Эпигастрий: ***область мечевидного хряща***: участок желудка, большой сальник, петли тонкой кишки;

левое подреберье: половина желудка, левые доли печени, часть поджелудочной железы, селезенка, часть ободочной кишки и петли тонкой кишки;

правое подреберье: половина печени, желудок, поджелудочная железа, начало двенадцатиперстной кишки, передний конец правой почки.

Рис. 102. Топография органов грудной и брюшной полостей (вид слева).
1—сердце; 2—краниальная полая в.; 3—пищевод; 4—трахея; 5—аорта; 6—печень; 7—желудок; 8—селезенка; 9—поджелудочная железа; 10—левая почка; 11—ободочная кишка; 12—прямая кишка; 13—мочевой пузырь; 14—тощая кишка; 15—каудальная полая в.

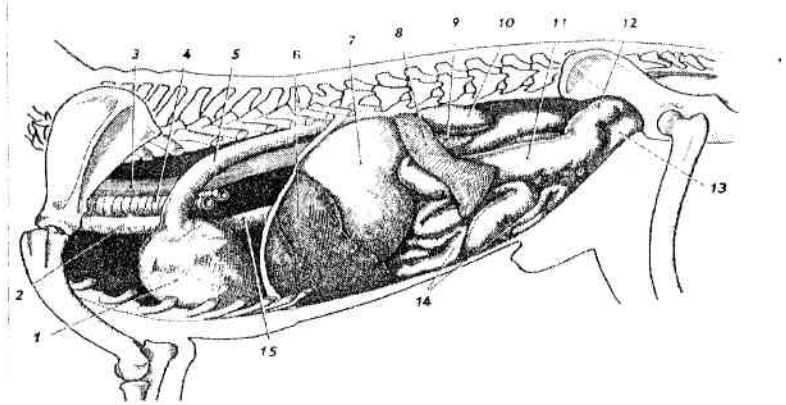

Мезогастрий: ***поясничная область***: подвздошная, ободочная и слепая кишки, надпочечники, яичники, рога матки и корень брыжейки;

пупочная область: сальник и петли тощей кишки;

левая подвздошная область: задний конец селезенки, петли тощей кишки;

правая подвздошная область: часть поджелудочной железы и двенадцатиперстной кишки, петли тощей кишки.

Гипогастрий: лонная область: петли тощей кишки, мочевой пузырь.

левая паховая область: петли тощей кишки;

правая паховая область: петли тощей кишки.

Рис. 103. Топография органов грудной и брюшной полостей (вид справа).
1—мочевой пузырь; 2—прямая кишка; 3—двенадцатиперстная кишка; 4—поджелудочная железа; 5—правая почка; 6—правая непарная в.; 7—аорта; 8—пищевод; 9—трахея; 10—краниальная полая в.; 11—каудальная полая в.; 12—сердце; 14—печень; 15—тощая кишка.

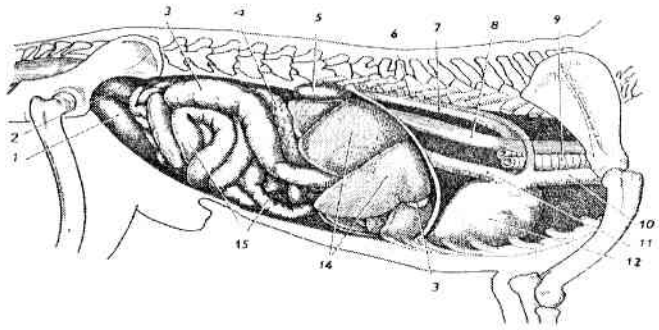

Дыхательный аппарат

Дыхательный аппарат — apparatus respiratorius — включает важнейшие органы: нос и носовую полость, глотку, гортань, трахею и легкое. Он осуществляет доставку кислорода в легкие, обеспечивает газообмен в них и выделение углекислого газа. Этот процесс происходит только при участии дыхательных мышц грудной клетки с их сосудами и нервами. Кроме того, органы дыхания несут ряд дополнительных функций: увлажнение и согревание проходящего воздуха, издание звуковых сигналов, связь с внешней средой через обонятельный анализатор, депонирование крови, участвует в поддержании свертываемости крови (выработка тромбопластина и его антагониста гепарина), водно-солевого баланса и иммунной защиты.

Носовая полость

Носовая полость — cavum nasi (рис. 86,87,89,104,105) — у собаки довольно сильно развита и удлинена. В каудальном направлении ближе к обонятельной области она становится объемистее. Носовая полость лежит в лицевой части черепа и снаружи формирует участок морды животного, называемой носом — nasus, переходящий без видимых границ в другие части головы. На нем принято различать спинку носа — dorsum nasi, сформированную носовыми и лобными костями, боковые части носа — pars lateralis nasi, лежащие между спинкой и щеками, верхушку носа — apex nasi — с входными отверстиями — ноздрями — nares, и корень носа — radix nasi, где располагается решетчатая пластинка решетчатой кости и обонятельная зона слизистой оболочки. Выход из носовой полости сформирован в виде обширных парных отверстий — хоан — choanae.

Вход в носовую полость оформлен в виде носового зеркала. Последнее обычно пигментировано и охватывает кончик носа со всех сторон; по его середине проходит бороздка. Ноздри округлые, но в вентролатеральном направлении рассечены глубокими крыловыми вырезками — sulcus alaris.

Хрящевой остов носа у большинства пород собак особенно длинный, значительно выступает вперед резцовых костей, дополняя костный скелет. В его состав входят краниальный участок хрящевой перегородки носа, парные дорсальные и вентральные боковые хрящи — cartilagines laterales dorsales et ventrales, которые отходят от дорсального и вентрального краев хрящевой перегородки носа. Парный добавочный хрящ — cartilago accessoria — примерно треугольной формы принимает участие в образовании вентролатеральной стенки краниальной части полости носа и вдается в полость носа.

Рис. 104. Ноздри.
1—носовое зеркало; 2—фильтр.



Хрящевой остов носа фиксирован к костному скелету непарной дорсальной носовой связкой — lig. nasale dorsale и парной боковой носовой связкой — lig. nasale laterale dextrum et sinistrum.

Носовая полость разделена на правую и левую симметричные половины носовой перегородкой — septum nasi. Последняя в своей основе содержит вертикальную пластинку решетчатой кости и гиалиновый хрящ. Дорсальный, несколько расходящийся край перегородки, упирается в носовые и лобные кости, а утолщенный вентральный край — помещается в желобе сошника. На уровне четвертого коренного зуба здесь располагается вход в ***сошниково-носовой орган — organon vomeronasale***.

Ноздри — nares (рис. 105) — щелевидные отверстия, напоминающие перевернутую запятую — вентральный отдел их расширен, а дорсальный, наоборот, значительно сужен. Каждое отверстие ограничено медиальным и латеральным крыльями носа — alae nasi medialis et lateralis. Последние образованы складками кожи, в основе которых хрящи и мышцы. На коже крыльев носа разбросаны кроющие и осязательные волосы.

Кожа с крыльев носа переходит на их внутреннюю поверхность и выстилает передний участок носовой полости, образуя ***преддверие носа — vestibulum nasi.*** Она здесь пигментирована и содержит железы. В области преддверия носа, в вентральном углу на границе с собственной полостью носа располагается ***носослезное отверстие — ostium nasolacrimale***- в виде плоской, слегка вытянутой ямки с ровными краями. Иногда оно может быть двойным.

Собственно носовая полость — cavum nasi proprium — выстлана слизистой оболочкой. Последняя состоит из покровного эпителия и собственного слоя слизистой. В респираторной области покровный эпителий многорядный мерцательный, включающий реснитчатые, микроворсинчатые, бокаловидные и базальные эпителиоциты.

Каждая реснитчатая клетка снабжена мерцательными ресничками высотой 3—5 мкм в количестве около 250. Реснички совершают колебательные движения (160—200 колебаний в минуту) в направлении противоположном струе воздуха. Максимальная интенсивность их движения наблюдается при температуре воздуха 18—33 °С, и прекращается при температуре 7—12 °С. Оптимальная среда для мерцания слабощелочная при pH 6,5—8,5. Микроворсинчатые клетки немногочисленные и несут на апикальной поверхности микроворсинки.

Бокаловидные клетки продуцируют слизь, содержащую сульфо — и сиаломуцины, а также иммуноглобулины, выделяемые плазматическими клетками собственной пластинки. При вдыхании раздражающих веществ количество выделяемого секрета увеличивается.

Базальные клетки выполняют камбиальную функцию.

В собственном слое слизистой оболочки в структурном плане выделяются: подэпителиальный слой, богатый клеточными элементами; железистый слой, содержащий в соединительно-тканной основе серозные железы (в каудальном

направлении появляются и слизистые железы), выводные протоки которых открываются в носовую полость и увлажняют слизистую; кавернозный слой содержит сеть широких вен, содействующих согреванию проходящего воздуха.

Слизистая оболочка покрывает носовые раковины, вместе с которыми разделяет каждую из половин носовой полости на четыре носовых хода: дорсальный, средний, вентральный и общий.

Рис. 105. Сагиттальный распил головы (схема).

1—правая ноздря;
2—вентральная носовая раковина;
3—дорсальная носовая раковина;
4—решетчатый лабиринт;
5—лобный синус;
6—твердое небо;
7—сошник;
8—язык;
8'—зев;
9—мягкое небо;
9'—хоана;
10—надгортанник;
11—тело подъязычной кости;
12—трахея;
13—пищевод.



Дорсальный носовой ход — ***meatus nasi dorsalis*** (рис. 105) — узкий, располагается между дорсальной носовой раковиной и крышей носовой полости. Каудально он заканчивается слепо в лабиринте решетчатой кости, формируя обонятельную область. Последняя выстлана специальным обонятельным эпителием и занимает у эрдель-терьера 83,5 кв. см, у немецкой овчарки — 150—170 кв. см, у шпица — 86 кв. см, у спаниеля — 67 кв. см. Слизистая обонятельной области пигментирована и отличается сероватым цветом. В обонятельном эпителии имеются обонятельные, поддерживающие и базальные клетки. Количество обонятельных клеток колеблется от 124 до 200 млн. Они являются биполярными нейроцитами, надъядерная часть (дендрит) которых выполняет рецепторную функцию, а базальная в качестве аксона переходит в обонятельные нервные волокна. Опорные клетки выполняют трофическую функцию, а базальные — камбиальную.

Средний носовой ход — ***meatus nasi medius*** — более широкий и глубокий, чем предыдущий, располагается между дорсальной и вентральной носовыми раковинами. Помимо прохода в обонятельную область лабиринта решетчатой кости и широкого сообщения с хоанами, он открывается в придаточные носовые пазухи.

Вентральный носовой ход — ***meatus nasi ventralis*** — самый обширный, располагается между вентральной носовой раковиной и дном носовой полости, а ведет прямо в хоаны.

Общий носовой ход — ***meatus nasi communis*** — проходит между носовой перегородкой и медиальными поверхностями дорсальной и вентральной раковин, включая решетчатый лабиринт. Он соединяет все три хода, в каудальном направлении переходит в решетчатый ход — meatus ethmoidalis, который через хоану ведут в носоглотку.

Слизистая оболочка с дорсальной носовой раковины в назальном направлении переходит в две прямые складки — plicae rectae, разделенные неглубоким продольным желобом.

С вентральной носовой раковины слизистая оболочка назально также переходит в две складки. Дорсальная из них — крыловая складка — plica alaris - поддерживается, расположенным в ней S-образным хрящем — cartilago sigmoidea — и оканчивается, сходя на нет, у пластинки крыловидного хряща носа. Вентральная — базальная складка — plica basalis, также сглаживается и теряется по направлению к ноздре.

Околоносовые пазухи

Околоносовые пазухи — ***sinus paranasales*** (рис. 106) — представляют собой воздухосодержащие полости, сообщающиеся с полостью носа, выстланные слизистой оболочкой. В последней нередко обнаруживаются разветвления обонятельного нерва, что свидетельствует об их обонятельной функции. У собаки существуют лобная, верхнечелюстная и клиновидная пазухи.

Лобная пазуха — ***sinus frontalis*** — очень обширная, располагается между пластинками лобных костей и в средней сагиттальной плоскости разделена пластинкой на две симметричные, не сообщающиеся половины. Размеры и форма ее сильно варьируют в зависимости от возраста и породы. Каждая из лобных пазух разделена неполной перегородкой на меньшую краниальную и большую каудальную части.

Рис. 106.
Околоносовые синусы.
1—верхнечелюстной синус;
2—лобный синус.

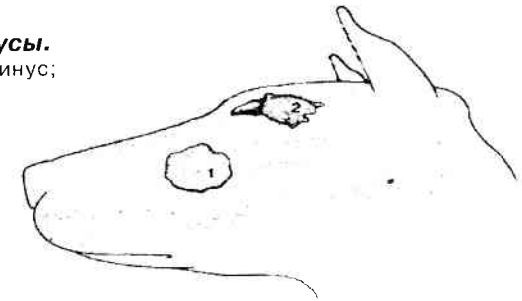

Верхнечелюстная пазуха — ***sinus maxillaris*** — ограничена медиально латеральной пластинкой решетчатой кости, а в образовании латеральной стенки пазухи принимают участие верхнечелюстная, небная и слезная кости. Верхнечелюстная пазуха широко сообщается с полостью носа, так что практически является расширением носовой полости типа кармана. На наружной стенке этой пазухи в косом направлении проходит слезноносовой канал.

Клиновидная пазуха — ***sinus sphenoidalis*** — у собаки развита плохо: небольшая полость ее лежит в пресфеноиде.

Иннервация: nn. olfactorius, n. terminalis sphenopalatinus, n. infraorbitalis.

Васкуляризация: a. ethmoidalis, a. sphenopalatina.

Гортань

Гортань — ***larynx*** (рис. 107, 108, 109). При вдохе воздух из носовой полости поступает в глотку, а из нее в гортань. Последняя представляет собой непарный полостной орган, служащий не только для проведения воздуха в трахею, но и являющийся голосовым аппаратом. Она же изолирует дыхательные пути при проглатывании корма, укрепляет трахею на подъязычной кости и создает опору для каудальных констрикторов глотки. Лежит гортань каудальнее языка и вентрально от глотки, на уровне I—II шейных позвонков, а средняя длина ее у собаки составляет 6 см.

Остов гортани сформирован пятью постоянными и двумя непостоянными подвижно соединенными хрящами. Основным из них является кольцевидный хрящ, краниально от него располагаются щитовидный и два черпаловидных хряща, а краниально от щитовидного —

лежит надгортанник. У крупных пород собак с возрастом иногда обнаруживаются сесамовидный и промежуточный хрящи. Все хрящи гиалиновые, кроме надгортанника. Последний построен из эластического хряща.

Кольцевидный (перстневидный) хрящ — cartilago cricoidea (рис. 107) — основной в гортани и располагается в каудальной части органа. На нем различают дужку — arcus, образующую вентральное полукольцо, и дорсально расположенную пластинку — lamina. Последняя по средней сагиттальной плоскости несет мышечный отросток — processus muscularis. Он разделяет поверхность пластинки на две незначительно углубленные площадки, служащие точками прикрепления дорсальной кольцевидно-черпаловидной мышцы. На краниальном крае пластинки располагаются правая и левая суставные поверхности — facies articularis arytaenoidea — для соединения суставом с черпаловидными хрящами. С латеральной поверхности в области перехода пластинки в дужку располагаются небольшие суставные поверхности — facis articularis thyreoidea — для соединения суставом с каудальными рожками щитовидного хряща. Каудальный тонкий и неровный край хряща налегает на первое кольцо трахеи, а пластинка и дужка его соединяются между собой под тупым углом. Вентральный участок дужки по краниальному краю несет глубокую вырезку.

У взрослых собак крупных пород на краниолатеральной поверхности кольцевидного хряща часто обнаруживается маленький, гантелеобразной формы сесамовидный хрящ — cartilago sesamoidea. Каудодорсально от последнего, по краниаль-ному краю кольцевидного хряща, очень редко обнаруживается ***промежуточный (межчерпаловидный) хрящ — cartilago interarytenoidea.***

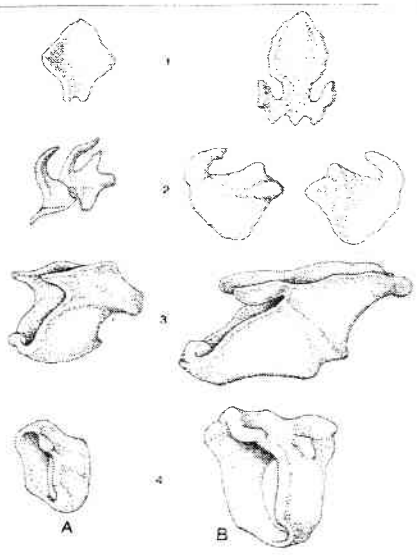

Рис. 107. Хрящи гортани. А—собака; В—лошадь.

1—надгортанник;
2—черпаловидный хрящ;
3—щитовидный хрящ;
4—кольцевидный хрящ.

Щитовидный хрящ — cartilago thyreoidea (рис. 107) — имеет форму желобоватой пластинки, формируя вентральную и боковые стенки гортани. На нем различают две боковые пластинки — lamina thyreoidea — ромбовидной формы, соединенные между собой вентральным узким средним участком — телом — corpus. В каудальной части тела находится каудальная щитовидная вырезка — incisura thyreoidea caudalis, а с вентральной поверхности оно несет гортанное утолщение — prominentia laryngea. Латеральная поверхность боковых пластинок хряща слегка выпуклая и разделена косой линией — linea obliqua — на две площадки для прикрепления мышц. От каудального края тела хряща неглубокой вырезкой отделяется парный каудальный рожок — cornu caudale, имеющий каудодорсальное направление и соединяющийся суставом с кольцевидным хрящом. По краниальной кромке хряща проходит более глубокая ростральная щитовидная вырезка — incisura thyreoidea rostralis, отделяющая от его тела парный ростральный рожок — cornu rostralis. Последний

соединяется суставом с большим рогом подъязычной кости и широкой связкой — с оральным краем пластинки хряща, так что каудальная часть ростральной щитовидной вырезки превращается в щитовидное отверстие — foramen thyreoidea, через которое проходит краниальный гортанный нерв.

Черпаловидные хрящи — cartilagines arytaenoideae (рис. 107) — парные неправильной треугольной формы. На каждом из них различают основание — basis cartilaginis arytaenoideae, построенное из гиалинового хряща, и два отростка. Краниодорсальный из них загнут в виде крючка, построен из эластического хряща и называется рожковым отростком — processus corniculatus, а второй, направленный вентрально к телу щитовидного хряща — голосовой отросток — processus vocalis. На последнем закрепляется голосовая связка. Краниально узкой шейкой от черпаловидного хряща отделяется клиновидный отросток — processus cuneiformis. Латеральная поверхность основания хряща широким и невысоким мышечным отростком — processus muscularis — делится на две треугольные площадки.

Черпаловидные хрящи лежат один около другого и соединя-ются между собой поперечной черпаловидной связкой — lig. arytaenoideum transversum, а суставом — с пластинкой кольцевидного хряща. С вентральной поверхности к ним присоединяется черпаловидно-надгортанная складка слизистой оболочки преддверия гортани.

Надгортанник — epiglottis (рис. 107) — закрывает вход в гортань, покрыт слизистой оболочкой, переходящей с его боковых краев в черпаловидно-надгортанные складки. Основу его составляет надгортанный хрящ — cartilago epiglottica, построенный из эластического хряща и имеющий четырехугольную форму. Краниальный и латеральные углы хряща соединяются ровными краями, а утолщенный вентральный образует стебелек надгортанника — petiolus epiglottidis.

Надгортанный хрящ соединяется подвижно с дорсальной поверхностью тела щитовидного хряща, а загнутой вершиной обращен в сторону глотки.

Все хрящи гортани соединяются между собой суставами и связками. Суставы с суставными капсулами имеются между аборальными рожками щитовидного хряща и кольцевидным хрящом, оральными рожками щитовидного хряща и большими рогами подъязычной кости, черпаловидным и кольцевидным хрящами. Связки соединяют кольцевидный хрящ с первым трахеальным кольцом, кольцевидный хрящ со щитовидным, оральный край щитовидного хряща с большими рогами подъязычной кости, тело щитовидного хряща с основанием надгортанника и черпаловидные хрящи между собой.

Полость гортани — cavum laryngis (рис. 108) — выстлана изнутри слизистой оболочкой. Последняя с языка и глотки переходит на надгортанник и черпаловидные хрящи, формируя черпаловидно-надгортанные складки — plicae aryepiglotticae. Слизистая оболочка гортани тонкая и в области преддверия выстлана многослойным плоским эпителием, содержащим вкусовые почки. Каудально от голосовых губ эпителий меняется на многорядный мерцательный. Далее он переходит на трахею.

На боковых стенках гортани слизистая оболочка образует пару складок — голосовые губы — labia vocalia, основу которых составляют голосовые связки и голосовые мышцы. Они достаточно большие и направлены несколько косо — вперед и вниз. Полость гортани, расположенная впереди голосовых губ называется ***преддверием гортани — vestibulum laryngis.***

Впереди голосовых губ, справа и слева на стенках гортани слизистая оболочка образует впячивания — боковые гортанные кармашки — ventriculus laryngis lateralis. Передние края их называются кармашковой складкой — plica ventricularis, основой их является кармашковая мышца. Пространство между голосовыми губами называется голосовой щелью — rima glottidis.

Полость гортани, лежащая каудальнее от голосовых губ, называется ***собственная полость гортани — cavum larynx proprium*** — и выстлана мерцательным эпителием.

Работу гортани осуществляют три группы мышц: расширители входа в гортань — дилататоры; суживатели входа в гортань — констрикторы и мыш-

цы, действующие на гортань как орган вцелом.

Расширители входа в гортань:

1. Кольцевидно-черпаловидная дорсальная мышца — m. cricoarytaenoideus dorsalis (рис. 109) — парная, начинается от мышечного гребня дорсальной поверхности пластинки кольцевидного хряща, расширяется в относительно сильное брюшко и оканчивается сухожильно на мышечном гребне черпаловидного хряща. При сокращении поднимает черпаловидный хрящ, являясь одним из самых сильных расширителей входа в гортань и напрягателем голосовой губы.

2. Кольцевидно-щитовидная мышца — m. cricothyreoideus (рис. 109) — парная, начинается от латеральной поверхности дужки кольцевидного хряща, мышечные пучки имеют краниодорсальное направление и оканчиваются на наружной поверхности каудального края щитовидного хряща. При сокращении мышца опускает щитовидный хрящ, расширяет вход в гортань и напрягает голосовые губы.

3. Подъязычно-надгортанная мышца — m. hyoepiglotticus (рис. 109) — парная, берет начало двумя головками от тела подъязычной

Рис. 108. Полость гортани.

1—расположение кольцевидно-черпаловидного сустава;
2—голосовая щель;
3—голосовая м.;
4—кармашковая м.;
5—дорсальная кольцевидно-черпаловидная м.;
6—латеральная кольцевидно-черпаловидная м.;
7—поперечная черпаловидная мышца.

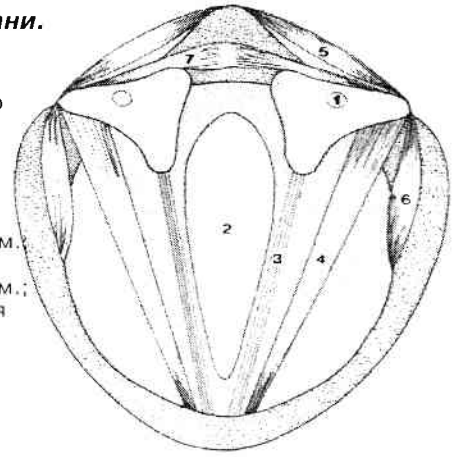

Рис. 109. Мышцы гортани.

1—кольцевидно-щитовидная м.; 2—кольцевидно-черпаловидная дорсальная м.; 3—кольцевидночерпаловидная латеральная м.; 4, 5—голосовая и кармашковая мышцы; 6—поперечная черпаловидная м.; 7—боковой гортанный карман.

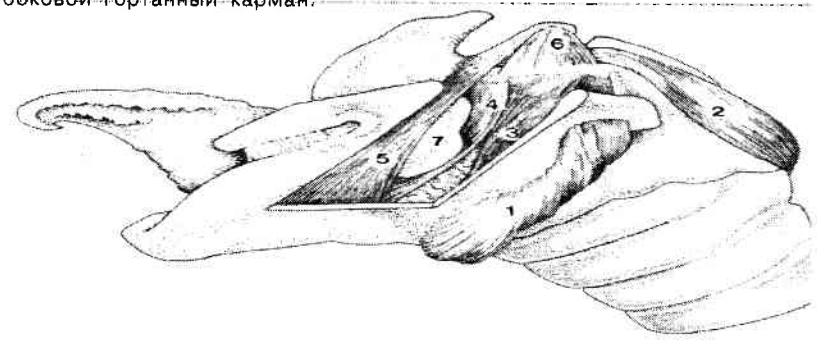

кости, формирует общее брюшко, расположенное в средней язычно-надгортанной складке, и оканчивается у основания надгортанника. После глотания мышца быстро возвращает надгортанник в положение, характерное для него при дыхании.

Суживатели (констрикторы) входа в гортань:

1. Кольцевидно-черпаловидная латеральная мышца — m. cricoarytaenoideus lateralis (рис. 109) — парная, лежит медиально от пластинки щитовидного хряща, начинается на латеральной поверхности дужки кольцевидного хряща, волокна имеют краниодорсальное направление и оканчиваются на мышечном отростке черпаловидного хряща. Мышца опускает черпаловидный хрящ, вращает голосовой отросток внутрь, ослабляя голосовые губы.

2. Черпаловидная поперечная мышца — m. arytaenoideus transversus (рис. 109) — лежит поперек черпаловидных хрящей, перебрасываясь от одного к другому через их дорсальные края. Мышца подтягивает черпаловидные хрящи друг к другу, суживая вход в гортань и расслабляя голосовые губы.

3. Голосовая мышца — m.vocalis (рис. 108, 109) — парная, берет начало от дорсальной поверхности тела щитовидного хряща и оканчивается на голосовом отростке черпаловидного хряща: расслабляет голосовые губы, суживает вход в гортань.

4. Кармашковая мышца — m. ventricularis (рис. 108, 109) — парная, тянется параллельно предыдущей впереди голосовых губ и действует аналогично.

Мышц, действующих на гортань в целом, две:

1. Подъязычно-щитовидная мышца — m. hyothyreoideus (рис. 58) — начинается от вентральной поверхности тела подъязычной кости и оканчивается на вентральной поверхности тела щитовидного хряща: подтягивает гортань краниально к подъязычной кости во время акта глотания.

2. Грудинощитовидная мышца (рис. 58) описана в разделе "Миология", оттягивает гортань каудально после глотания и помогает мышцам, напрягающим голосовые губы.

Иннервация: чувствительная — n.laryngeus cranialis; двигательная — n.laryngeus caudalis, а для кольцевидно-черпаловидной мышцы — n. laryngeus cranialis.

Васкуляризация: a. laryngea.

Трахея

Трахея — trachea (рис. 110) — или дыхательное горло, служит для прохождения воздуха в легкие и обратно. Она представляет собой постоянно зияющую трубку, стенка которой состоит из трех оболочек. Внутренняя слизистая оболочка разделяется на три слоя: эпителиальный, собственный слой слизистой и подслизистая основа. Эпителий состоит из реснитчатых, бокаловидных и базальных эпителиоцитов. Кроме того он содержит эндокринные клетки. Последние продуцируют биогенные амины и пептидные гормоны (норадреналин, серотонин, дофамин), регулирующие сокращение мышечных клеток воздухоносных путей. Эпителий лежит на базальной мембране, имеющей толщину 10 мкм. Собственный слой слизистой состоит из коллагеновых, эластических, ретикулярных волокон, аморфного вещества и содержит незначительное количество клеток. Подслизистая основа состоит из рыхлой волокнистой соединительной ткани и содержит многочисленные железы — gll. tracheales — слизистые, серозные и смешанные.

Средняя оболочка трахеи формируется 40 (42—46) трахеальными кольцами. Последние состоят из гиалинового хряща и в дорсальной части незамкнуты: их концы соединяются поперечными связками — lig. tracheale transversum, входящие составной частью в дорсальную перепончатую стенку

трахеи — paries membranaceus. В этой же части трахеи располагаются и трахейные мышцы — mm. tracheales, способные активно суживать ее просвет. Они закрепляются на внутренней поверхности каждого трахеального кольца,отступя от его конца. В силу этого, между ними и трахейными кольцами остается небольшое пространство, заполненное рыхлой соединительной тканью. Рядом лежащие трахеальные кольца соединяются между собой кольцевыми связками — ligg. anularia. Первый трахеальный хрящ соединяется связкой с кольцевидным хрящом гортани — lig. cricotracheale.

Наружная оболочка трахеи формируется рыхлой соедини-тельной тканью, образующей общий футляр для нее и пищевода.

Рис. 110. Трахея (поперечное сечение).

1—слизистая оболочка;
2—трахейное хрящевое кольцо;
3—адвентиция;
4—трахейная мышца.

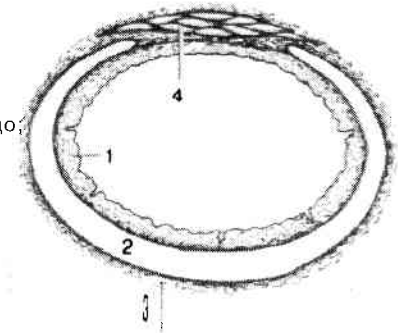

Общая длина трахеи собаки составляет около 30 см. Она проходит от гортани через всю шею в грудную полость. Дорсально на ней лежит пищевод, а вентрально она прикрыта мышцами шеи. На уровне третьего—четвертого межреберья, над основанием сердца, она дихотомически делится, образуя бифуркацию трахеи — bifurcatio tracheae.

Иннервация: n. vagus, а в сосуды трахеи — n. sympaticus.

Васкуляризация: ветви a. carotis communis.

Легкие

Легкие — pulmones (рис. 111-115) — основной парный орган дыхания, в котором непосредственно происходит газообмен между вдыхаемым воздухом и кровью. Оно имеет трубчато-альвеолярное строение. Основная трубка ***главный бронх — bronchus principalis*** — вначале делится на ***долевые бронхи — bronchus lobares, сегментальные бронхи — bronchus segmentales, субсегментальные бронхи — bronchus subsegmentales, дольковые бронхи — bronchus lobulares, сублобулярные бронхиолы — bronchioli sublodulares, претерминальные брон-хиолы — bronchioli preterminales и концевые бронхиолы — bronchioli terminales.*** По диаметру бронхи делят на крупные, средние и мелкие.

Строение бронхов на протяжении бронхиального дерева неодинаково, но общие черты гистоструктуры имеют место. ***Слизистая оболочка*** подобно трахее выстлана реснитчатым эпителием, толщина которого постепенно уменьшается за счет изменения формы клеток. Кубический эпителий в малых бронхах в дистальном направлении уменьшается по высоте, снижается частота бокаловидных и эндокринных клеток. У собак больших городов бокаловидных клеток в эпителии слизистой оболочки трахеобронхиального дерева больше.

В бронхиолах среди кубических безреснитчатых эпителиоцитов появляется новый вид клеток — секреторные. Они призматической формы и лишены микроворсинок и ресничек. Выделяемый ими секрет содержит ферменты, расщепляющие сурфактант, покрывающий нижележащие респираторные отделы.

Собственный слой слизистой оболочки представлен тонкой сетью

Рис. 111. Левое легкое (латеральная поверхность).

1—левая сердечная доля; 2—левая верхушечная доля; 3—верхушка легкого; 4—трахея; 5—тупой край; 6—левая диафрагмальная доля.

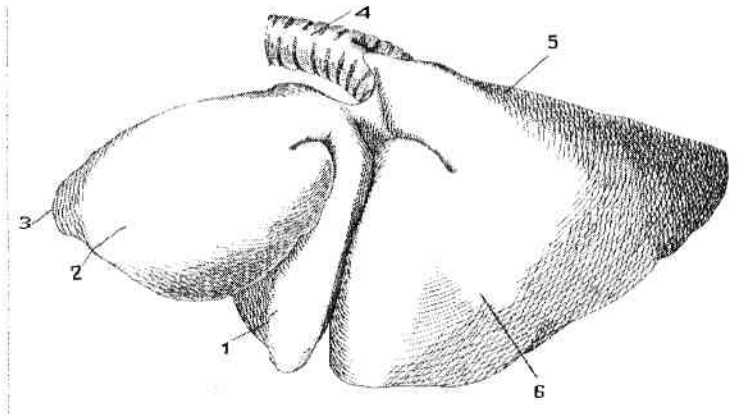

коллагеновых и эластических волокон. Мышечный слой в слизистой оболочке развит во всех интраорганных бронхах, включая терминальные бронхиолы.

Подслизистая основа развита в крупных и особенно в средних бронхах. В малых бронхах и бронхиолах она утрачивает вид самостоятельного слоя. В соединительной ткани этого слоя располагаются бронхиальные железы. У собак больших городов последних существенно больше. Железы встречаются в подслизистом слое на протяжении 7 см дистальнее бифуркации и располагаются группами, а выделяемый ими белково-серозный секрет способствует прилипанию и обволакиванию пылевых частиц. Слизь обладает, кроме того, и бактерицидным действием. Желез в малых бронхах нет.

Рис. 112. Правое легкое (медиальная поверхность).

1—трахея; 2—правая верхушечная доля; 3—правая сердечная доля; 4—правая диафрагмальная доля; 5—добавочная доля; 6—каудальная полая вена; 9—трахеобронхиальный лимфатический узел; 10—пищеводный желоб.

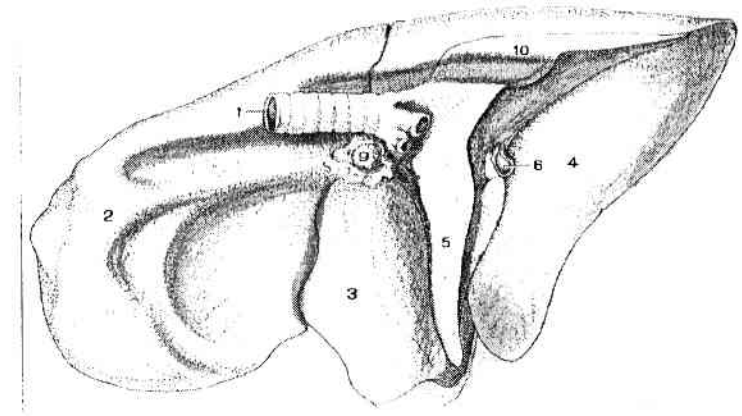

Фиброзно-хрящевая оболочка в бронхах представлена в экстрапульмональных бронхах — хрящевыми кольцами, а в интрапульмональных — пластинками гиалинового хряща различной величины и формы. Хрящевой скелет в средних бронхах представлен островками хрящевой эластической ткани. В малых бронхах хрящевой скелет отсутствует.

Адвентициальная оболокчка построена из рыхлой соединительной ткани, переходящей в междолевую и междольковую ткань легкого.

Структурно-функциональной единицей респираторного отдела легких является — ***ацинус — acinus pulmonaris.*** Последний начинается ***респираторной бронхиолой — bronchiolus respiratorius*** — первого порядка, которая дальше делится на респираторные бронхиолы второго и третьего порядков. Каждая респираторная бронхиола третьего порядка в свою очередь распадается на ***альвеолярные ходы — ductus alveolaris,*** каждый из которых оканчивается двумя ***альвеолярными мешками — sacculus alveolares.*** В стенках альвеолярных ходов и альвеолярных мешков располагается несколько десятков ***альвеол — alveolus pulmonis.***

Респираторные бронхиолы выстланы однослойным кубическим эпителием с изредка встречающимися реснитчатыми клетками. Мышечная пластинка представлена отдельными циркулярными пучками гладких мышц. Соединительно-тканные волокна адвентиции переходят в интерстициальную соединительную ткань.

Альвеолы имеют вид открытых пузырьков, разделенных тонкими прослойками соединительной ткани, в которой проходят кровеносные капилляры. Между альвеолами имеются отверстия диаметром 10-15 мкм. Изнутри альвеолы выстланы респираторным эпителием. В нем различают клетки двух типов: клетки первого имеют уплощенную вытянутую форму. Безъядерная зона таких эпителиоцитов через базальную мембрану тесно прилежит к безъядерной зоне эндотелиоцита кровеносного капилляра. Поэтому аэрогематический барьер получается весьма тонкий — около 0,5 мкм. Эпителиоциты второго типа крупнее и выше. Они выделяют сурфактант (он состоит из белков, фосфолипидов и гликопротеидов), который предотвращает спадение альвеол при выдохе и проникновение через стенку микроорганизмов из вдыхаемого воздуха. Кроме того, он препятствует трансудации жидкости из гемокапилляров в просвет альвеол. В стенке последних часто обнаруживаются макрофаги, фагоцитирующие избыток сурфактанта и инородные частицы.

Рис. 113. Ветвление бронхов и кровеносных сосудов легких.

1—пищевод;
2—трахея;
3—бифуркация трахеи;
4—аорта; 5—бронхиальная а.;
6—левая диафрагмальная доля легких.

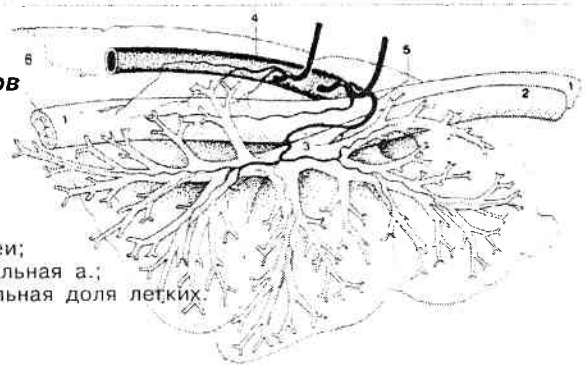

Все звенья ветвления бронхов и бронхиол объединяются с помощью соединительной ткани в компактный орган — правое и левое легкие. Соединительная ткань легких помимо коллагеновых волокон, содержит значительное количество эластических элементов, что придает легким эластичность. Вследствие этого они сильно, почти в два раза, уменьшаются в объеме (спадаются) после вскрытия грудной полости. Отсюда становится очевидным, что легкие могут функционировать только под влиянием скелетной мускулатуры

— мышц инспираторов-вдыхателей и экспираторов-выдыхателей. Мускулатура стенки бронхов может только регулировать величину их просвета, изменяя объем проходящего воздуха за единицу времени.

Легкие располагаются в грудной полости, вследствие чего снаружи покрыты висцеральным листком ее серозной оболочки — ***легочной плеврой — pleura pulmonalis.*** На них различают вогнутое, косо поставленное (соответственно куполу диафрагмы) ***основание — basis pulmonis*** — и противоположную ему, несколько заостренную ***верхушку — apex pulmonis.*** Средостение делит орган на ***правое и левое легкое — pulmo dexter et sinister.***

На каждом легком различают вогнутую диафрагмальную поверхность — facies diaphragmalis, выпуклую и прилежащую к грудной стенке — реберную поверхность — facies costalis — и, прилежащую к средостению — медиальную (средостенную) поверхность — facies medialis (mediastinalis). На последней в средней части у места прилежания легкого к сердцу выделяют околосердечную поверхность — facies pericardiaca. На медиальной поверхности находится углубление — ворота легкого — hilus, s. porta pulmonis. В этом месте в ткани легкого проникают бронхи, нервы, кровеносные и лимфатические сосуды, образуя корень легкого — radix pulmonis.

Рис. 114. Структурно-функциональная единица легкого — ацинус.

1—альвеолы;
2—респираторная бронхиола;
3—легочная вена;
4—бронхиальная а.;
5—бронхиола;
6—легочная а.

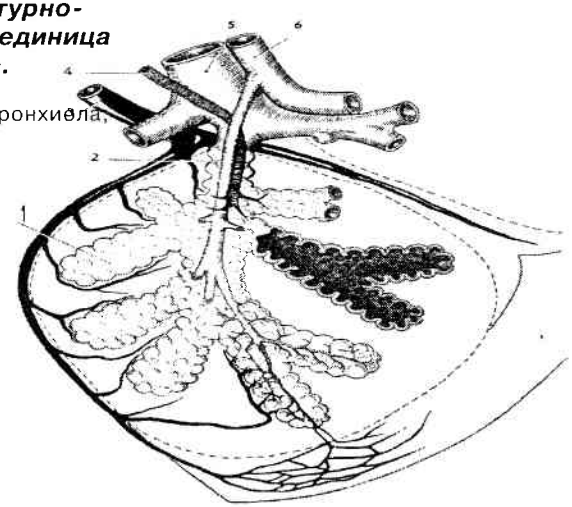

Кроме поверхностей на каждом легком различают дорсальный тупой край — margo obtusus (dorsalis), разделяющий реберную и средостенную поверхности, и вентрокаудальный острый край — margo acutus, отграничивающий средостенную поверхность от реберной и диафрагмальной.

По острому краю правого и левого легкого в области сердца проходят по две вырезки, разделяя правую и левую половины органа на ***верхушечные правую и левую доли — lobus apicales dexter et sinister; правую и левую сердечные доли — lobus cardiacus pulmonis dexter et sinister*** и самые массивные ***правую и левую диафрагмальные доли — lodus diaphragmalis pulmonis dexter et sinister.*** Кроме того, со стороны средостенной поверхности на правом легком имеется ***добавочная доля — lobus accessorius.*** Междолевые вырезки проходят на легких собаки очень глубоко, достигая ворот органа и магистральных бронхов (рис. 111, 112).

В толще тупого края легких проходит главный бронх. От него отходят по одному бронху в правую и левую верхушечные; в правую и левую сердечные; и добавочную доли. В диафрагмальные правую и левую доли от магистрального бронха отходят четыре слабых коротких дорсальных и

четыре крупных мощных вентральных бронха.

Рис. 115. Топография легких (А—левая сторона; В—правая торона).

1—верхушечная доля; 1'—левая сердечная доля; 2—правая сердечная доля;
3—правая и левая диафрагмальные доли; 4—диафрагма и ее смещение при вдохе и выдохе; 5—сердце; 6—реберная дуга.

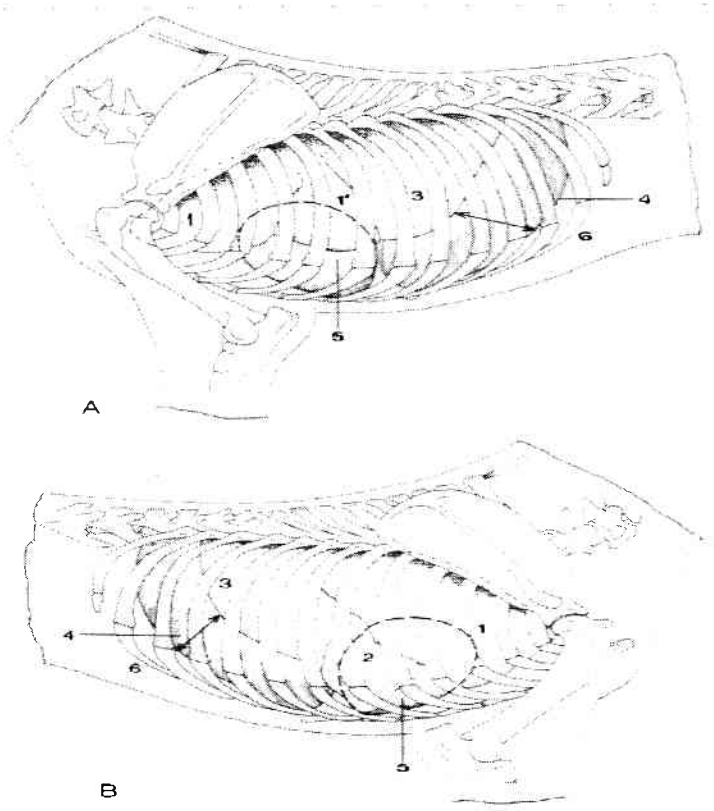

Задняя граница легких у собаки простирается: по линии маклока — до 11 ребра; по линии седалищного бугра — до 10 ребра и по линии плечевого сустава — до 8 ребра (рис. 115).

Иннервация: легкие снабжены двигательными и секреторными нервами, отходящими от n. vagus, а симпатическая иннервация его сосудов осуществляется ветвями, выходящими из gnl. stellatum.

Васкуляризация: по сосудам малого круга кровообращения в легких происходит газообмен между кровью и воздухом. Артериальная кровь поступает к тканям легкого по бронхиальной артерии — a. bronchialis, отходящей от грудной аорты и повторяющей все разветвления бронхов.

Органы мочевыделения

Органы мочевыделения — organa uropoetica (рис. 116-121) — представляют комплекс органов, специализированных на освобождении крови от конечных продуктов обмена и чужеродных веществ, избытка ряда органических веществ (глюкозы, аминокислот) и излишней воды. Кроме того, они выполняют ряд гомеостатических функций — регилирование объема крови, постоянства осмотического давления и ионного баланса, кислотно-щелочного равновесия, а также секретируют биологически активные вещества: ренин, витамин D3, простогландид, брадикинин, эритропоэтин.

Образование мочи складывается из следующих процессов:

1) фильтрация кровеной плазмы в почечных клубочках;

2) реабсорбция веществ из фильтрационной жидкости (первичной мочи) в почечных канальцах;

3) тубулярная экскреция — активный процесс перевода различных веществ из тканевой жидкости в просвет почечных канальцев;

4) секреция — образование в почечных канальцах некоторых веществ.

Рис. 116. Схема расположения органов мочеотделеня и размножения самки.

1—почка; 2—мочеточник; 3—мочевой пузырь; 4—яичник; 5—маточная труба; 6—матка; 7—шейка матки; 8—влагалище; 9—уретра; 10—мочеполовое преддверие; 11—клитор; 12—вульва; 13—рудимент пахового канала; 14—прямая кишка.

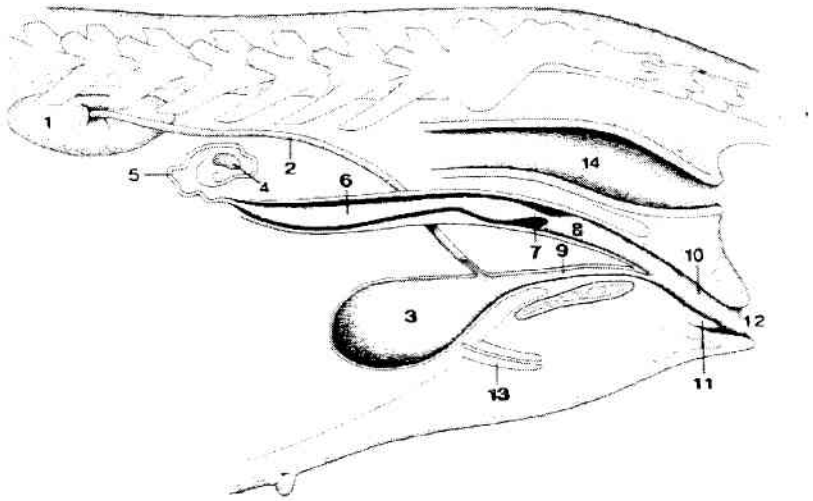

Моча — urina — представляет собой продукт белкового и солевого обмена веществ, отработанную воду и некоторые другие непостоянные вещества, образующиеся в организме как в норме, так и при патологии. Она образуется в почках, отводится по мочеточникам в мочевой пузырь, где накапливается и на определенное время может задерживаться. Из мочевого пузыря моча периодически выводится наружу по мочеиспускательному каналу. Последний тесно связан с органами размножения и поэтому имеет в своем строении половые особенности. Относительная плотность мочи собаки по

Kelly составляет 1,010—1,050, а выделяется ее за сутки от 0,4 до 1,0 л.

Из сказанного следует, что к органам мочевыделения относятся: главные выделительные парные органы — почки; парные отводящие пути — мочеточники; непарный резервуар для накопления и временного задержания мочи — мочевой пузырь, и мочеиспускательный канал — проток, выводящий мочу наружу.

Почки

Почки — renes (nephros) — парный орган плотной консистенции, красно-бурого цвета, бобовидной формы с обильным специальным кровоснабжением. Они располагаются в поясничной области ретроперитонеально. По строению различают почки множественные, бороздчатые многососочковые, бороздчатые однососочковые и гладкие многососочковые.

Множественные почки состоят из отдельных маленьких почечек, соединенных между собой рыхлой соединительной тканью и выводными протоками. Каждая маленькая почка на разрезе состоит из трех зон: периферической (мочеотделительной) — корковой, пограничной — сосудистой и мозговой — мочеотводящей. Такие почки присущи белому медведю, дельфину и другим животным.

Бороздчатая многососочковая почка характеризуется слиянием у отдельных почечек пограничных зон. На поверхности таких почек отчетливо видны борозды, разделяющие почку на отдельные дольки, а на разрезе четко просматриваются пирамиды, заканчивающиеся сосочками. Такое строение имеют почки у домашнего быка.

Рис. 117. Почка.
1—мочеточник;
2—почечная в.;
3—почечная а.;
4—краниальный полюс;
5—латеральный край;
6—каудальный полюс.

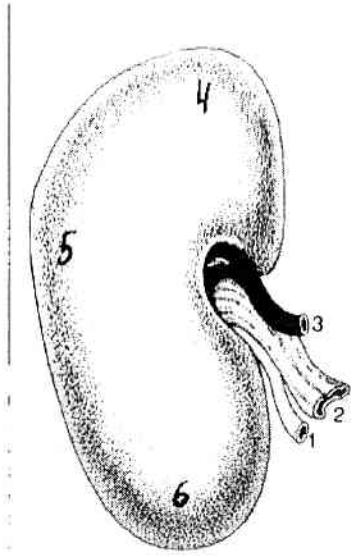

Гладкие многососочковые почки характеризуются полным слиянием корковых и пограничных зон почечек. Вследствие этого они имеют гладкую поверхность, а на разрезе их видны многочисленные пирамиды, заканчивающиеся сосочками. Каждый сосочек окружен почечной чашечкой, открывающейся в общую полость — почечную лоханку. Из последней выходит мочеточник. Такой тип почек присущ человеку и всеядным домашним животным (свинье).

Гладкие однососочковые почки (рис. 117) характеризуются полным слиянием трех зон почечек. Такие почки гладкие с поверхности, а на разрезе имеют лишь один сосочек, погруженный в почечную лоханку. Такой тип почек встречается наиболее часто: он присущ лошадям, оленям, собаке, кошке, кролику, овцам, козам и другим животным.

Рис. 118.Продольный разрез почки.
1—корковое вещество; 2—мозговое вещество; 3—дуговые аа.; 4—собирательные канальцы; 5—почечная лоханка; 6—почечный синус; 7—почечные лучи.

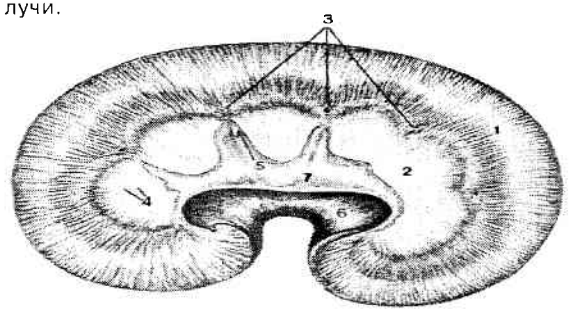

Следовательно, почки у собаки гладкие однососочковые. В каждой почке слились на всем протяжении 12—17 долей (почечек), которые можно различить только по сегментальному расположению сосудов. На почке различают: два конца — *краниальный — extremitas cranialis* — и *каудальный — extremitas caudalis;* два края — выпуклый *латеральный — margo lateralis* и вогнутый *медиальный — margo medialis* ***(ворота почек — hilus renalis)*** и две *поверхности — дорсальную — facies dorsalis* и *вентральную — facies ventralis.* Каудальный конец почки шире и толще краниального.

Снаружи почка покрыта плотной ***фиброзной капсулой — capsula renalis fibrosa***. Она рыхло соединяется с паренхимой почки и, заворачиваясь внутрь органа со стороны ворот, прикрепляется к почечной лоханке. Фиброзная капсула с поверхности окружена ***жировой капсулой — capsula adiposa,*** а

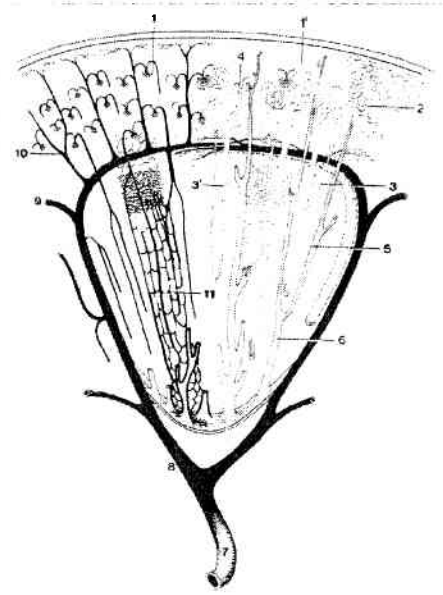

Рис. 119.
Строение нефрона.
1—сосудистый клубочек;
1'—почечное тельце;
2—проксимальный извитой каналец;
3—нисходящая петля;
3'—восходящая петля;
4—дистальный извитой каналец;
5—собирательный каналец;
6—сосочковый проток;
7—почечная а.;
8—междолевая а.;
9—дуговая а.;
10—междольковая а.;
11—капиллярная сеть.

с вентральной поверхности — еще и ***серозной оболочкой — tunica serosa.***

На продольном разрезе почки различимы три зоны: ***корковая мочеотделительная — кора почки — cortex renis, пограничная — zona intermedia и мочеотводящая — мозговая зона — medulla renis.***

Пограничная зона — zona intermedia — располагается между корой и мозговым слоем почки. В ней проходят *дуговые артерии и вены — aa. et vv. arcuatae,* являющиеся ветвями *междолевых артерий и вен — aa. et vv. interlobares.* Последние при этом являются ветвями *почечных артерии и вены — a. et v. renales.* От дуговых артерий в кору почки отходят *междольковые артерии — aa. interlobulares.* Междольковые артерии отдают многочисленные *приносящие сосуды — vasae afferentis.* Последние, многократно ветвясь, образуют ***сосудистый клубочек — glomerula.*** Он располагается в чашеобразном двустенном углублении — ***почечной капсуле — capsula glomeruli***, вместе с которой и формируют ***почечное тельце — corpuscula renis.*** Из сосудистого клубочка выходит *выносящий сосуд — vas efferens,* диаметр которого в два раза меньше приносящей артерии. Следовательно, почка обладает ***чудесной артериальной сетью — rete mirabile.*** В полость двустенной капсулы происходит фильтрация мочи, которая в дальнейшем поступает в ***извитой проксимальный почечный каналец — tubuli renalis contorti proximalis.***

Извитой почечный каналец, выпрямляясь, переходит в длинный направленный к центру ***прямой проксимальный почечный каналец — tubuli renalis recti proximalis.*** Последний переходит в ***тонкий каналец — tubulus attenuatus.*** Далее следует ***дистальный прямой каналец — tubuli renalis recti distalis.*** Он переходит в ***дистальный извитой почечный каналец — tubuli renalis contorti distalis.*** Тонкий и дистальный прямой канальцы формируют ***почечную петлю (петля Генле),*** имеющую неравномерный просвет: он несколько сужен в нисходящей и незначительно расширен — в восходящей ее частях.

Перечисленные анатомо-гистологические структуры от сосудистого клубочка до дистального извитого канальца образуют **структурно-функциональную единицу почки — *нефрон* — *nephron*** (рис. 119).

Поверхностные (суперфициальные) нефроны (около 1%) полностью лежат в коре почки. У промежуточных корковых нефронов (около 80%) петли спускаются в наружную мозговую зону. Остальные 19% нефронов расположены в почке так, что их почечные тельца, проксимальные и дистальные части лежат на границе коры и мозгового вещества, а петли глубоко уходят в мозговое вещество.

Нефроны открываются в собирательные трубки. Последние канальцы направляются в мозговой слой почки, придавая ей радиальную исчерченность. Здесь они соединяются в ***собирательные канальцы,*** открывающиеся на почечном сосочке *сосочковыми отверстиями — foramina papillaria,* образуя его *решетчатое поле — area cribrosa.*

Количество нефронов согласуется с поверхностью тела собаки и составляет в обеих почках от 0,32 до 3,75 млн, а величина их колеблется от 122 до 124 мкм. Капсула клубочка двухстенная и ее внутренний листок соприкасается с капиллярами чудесной артериальной сети. В сосудистом клубочке насчитывается более 50 гемокапилляров.

Между листками капсулы имеется щелевидное пространство. В него происходит фильтрация (ультрафильтрация) кровяной плазмы за счет более высокого кровяного давления в капиллярах, а фильтрат — ***первичная моча*** — поступает в полость капсулы. В норме через почечный фильтр, обладающий избирательной проницаемостью, не проходят форменные элементы крови, крупные белковые молекулы плазмы крови (например, иммунные тела, фибриноген), а при гломерулонефритах они обнаруживаются в моче.

Первичная моча из капсулы поступает в просвет проксимального отдела нефрона. Это самый длинный (до 15 мм) и самый толстый (до 40 мкм)

отдел нефрона. Извитая часть его вокруг почечного тельца образует полупетли, а прямая участвует в формировании мозгового луча и спускается в мозговое вещество. Стенки канальца выстланы однослойным кубическим эпителием. Апикальная часть этих клеток имеет многочисленные микроворсинки, а базальная мембрана образует прямолинейные складки, между которыми располагаются митохондрии. Здесь всасывается из первичной мочи до 85% воды и натрия за счет калиево-натриевого насоса, черпающего энергию из митохондрий. За счет механизмов активного транспорта происходит обратное всасывание глюкозы и аминокислот. В проксимальном отделе из первичной мочи реабсорбируется сахар и белок. Все эти вещества поступают в перитубулярную капиллярную сеть.

При нефритах все эти вещества (или некоторые из них) обнаруживаются в моче. Кроме того, клетки проксимального отдела нефрона экскретируют различные продукты обмена и лекарственные вещества из окружающей соединительной ткани.

Тонкий каналец петли нефрона имеет диаметр около 20 мкм, а стенка его формируется плоскими клетками.

Стенка дистального прямого канальца нефрона выстлана таким же эпителием, как и в проксимальном извитом канальце, только без микроворсинок. Здесь происходит абсорбция электролитов и обратное всасывание воды.

Стенка дистального извитого канальца выстлана кубическим эпителием с четкими границами. Здесь происходит выход натрия в интерстициальную ткань. Стенка этого отдела входит в контакт со стенкой приносящей артерии клубочка, образуя *плотное пятно — macula dansa,* содержащее много клеток.

Собирательные трубки, куда поступает моча из нефрона, имеют диаметр около 40 мкм. В верхней части они выстланы однослойным кубическим эпителием, а в нижней — цилиндрическим. Здесь происходит пассивное всасывание воды и подкисление мочи. Всасывание мочи здесь связано с уровнем антидиуретического гормона гипофиза.

В дальнейшем моча поступает в ***почечную лоханку — pelvis renalis.*** Последняя находится в почечном синусе, а стенка ее построена из достаточно толстой слизистой оболочки с хорошо развитым подслизистым слоем, содержащим гладкие миоциты. Слизистая оболочка покрыта переходным эпителием. В области ворот почки лоханка сильно суживается и переходит в мочеточник.

Эндокринная система почек представлена ренииновым и простагландидовым аппаратом. В ренииновый (юкстагломерулярный) аппарат входят различного происхождения особо дифференцированные клетки, расположенные вокруг сосудистого полюса клубочка: это эпителиальные клетки плотного пятна, эпителиоидные или юкстагломерулярные клетки в стенке приносящей артериолы и клетки Гурмагтига (не выясненной природы). Они секретируют в кровь активное вещество — ренин. Он катализирует образование ангиотензинов, вызывающих сосудосуживающий эффект. Возможно, здесь же вырабатывается и эритропоэтин.

Простагландиды вырабатываются интерстициальными клетками и нефроцитами собирательных трубочек.

Кровоснабжение почек осуществляется почечной артерией, выходящей из брюшной аорты. В почечных воротах она разделяется на междолевые артерии, а на границе коры и мозгового вещества они продолжаются в виде дуговых артерий. От последних в кору (по границе долек) отходят радиальные или дольковые артерии. От них отходят короткие внутридольковые артериолы, переходящие в афферентные сосуды почечных клубочков. Часть внутридольковых артериол дает агломерулярные ветви, разветвляющиеся до корковых капилляров. Благодаря этому кортикальные трубочки обеспечиваются артериальной кровью и во время выключения кровотока в клубочках (при слишком высоком или низком артериальном давлении).

В мозговое вещество почки кровь поступает, преимущественно, по

ложным прямым артериолам, которые являются продолжением эфферентных клубочковых сосудов. В меньшей степени васкуляризация осуществляется по собственным прямым артериолам, берущим начало от дуговых артерий.

Отток венозной крови из коры почки осуществляется по прямым кортикальным венулам, впадающим в субкапсулярные вены и далее в дуговые. Кровь из мозгового вещества почки уносится по прямым венулам в дуговые вены.

У собаки почки можно прощупать двумя руками, когда животное находится в стоячем положении. Левую почку удается обнаружить в переднем углу левой голодной ямки под 2—4-м поясничными позвонками, а правую — лишь в редких случаях под 1—3-м поясничными позвонками.

Иннервация: симпатическая — plexus renalis, парасимпатическая — ветви n. vagus.

Васкуляризация: aa. renales.

Мочеточник

Мочеточник — ureter (рис. 116) — парный трубкообразный орган выходит из почечной лоханки в воротах почки и сразу же поворачивает каудально к тазу. В начале своего хода левый мочеточник располагается под брюшиной вблизи аорты, а правый — вблизи каудальной полой вены. Затем они идут вентрально от наружной и внутренней подвздошных артерий, пересекают их и входят в тазовую полость. У самцов мочеточники лежат в мочеполовой складке брюшины, пересекают семяпровод и, несколько приближаясь к средней сагиттальной плоскости по дорсальной поверхности мочевого пузыря, впадают в него в области шейки. У самок мочеточники проходят в широкой маточной связке, подходя к мочевому пузырю сбоку.

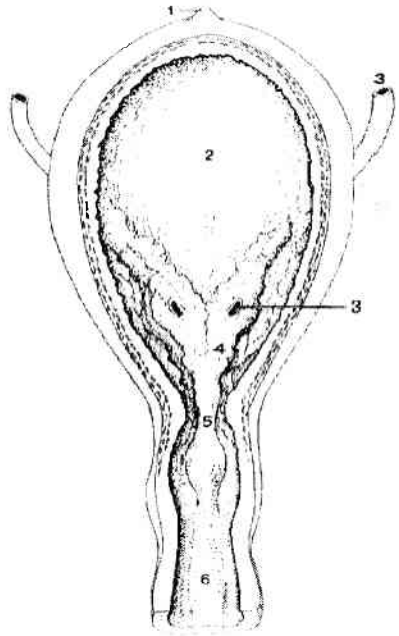

Рис. 120.Мочевой пузырь.
1—рудимент урахуса;
2—мочевой пузырь;
3—мочеточник;
3'—отверстие мочеточника;
4—треугольник мочевого пузыря;
5—гребень мочеиспускательного канала;
6—мочеиспускательный канал.

Стенка мочеточника состоит из трех оболочек: **слизистой, мышечной и серозной**. Слизистая оболочка выстлана многослойным переходным эпителием и в подслизистом слое содержит *слизистые мочеточниковые железы — gl. mucosae uretericae.* Мышечная оболочка состоит из трех слоев гладких миоцитов: наружного и внутреннего продольных и заключенного между ними циркулярного. Наружная оболочка мочеточника в момент прохождения его в брюшной полости — серозная, а в тазовой полости — соединительно-тканная.

Мочеточник прободает стенку мочевого пузыря оригинально: вначале он пронизывает его серозную и мышечную оболочки почти под прямым углом,

а затем приблизительно 2—3 см проходит между последней и слизистой оболочкой, образуя *столбы мочеточника — columnae uretericae.* Такое расположение концов мочеточников в стенке автоматически препятствует обратному (ретроградному) току мочи из мочевого пузыря в мочеточник даже при его сильном наполнении.

Иннервация: nn. pelvici.

Васкуляризация: a. umbilicalis.

Мочевой пузырь

Мочевой пузырь — vesica urinaria (cystis) (рис. 120, 121) — представляет собой полый мышечно-эластический орган грушевидной формы. Однако его форма и величина могут значительно изменяться в зависимости от наполнения. Пустой мочевой пузырь превращается в небольшой морщинистый орган округлой формы с очень толстыми стенками. Он лежит в тазовой полости над лонными костями под мочеполовой складкой у самцов, или под маткой и влагалищем у самок. Даже в наполненном состоянии он все же слабо выступает в брюшную полость.

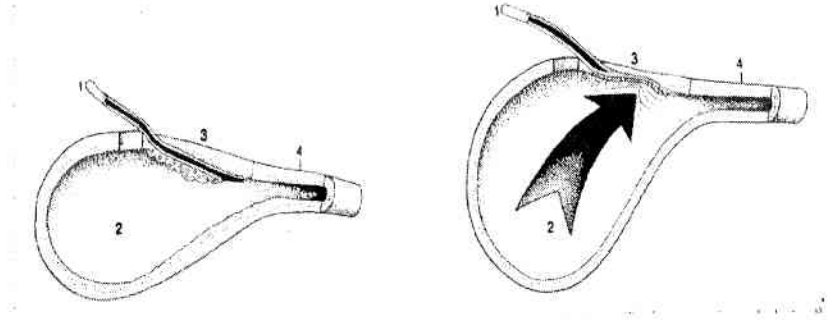

Рис. 121. Схема впадения мочеточника в мочевой пузырь.
1—мочеточник; 2—полость мочевого пузыря; 3—стенка мочевого пузыря; 4—шейка мочевого пузыря.

На мочевом пузыре различают округлую, обращенную в брюшную полость, ***верхушку — apex vesicae*** и суженную, направленную каудально, ***шейку пузыря — cervix vesicae***. Между ними располагается округлое ***тело пузыря — corpus vesicae.***

Стенка мочевого пузыря состоит из трех оболочек: слизистой, мышечной и серозной. ***Слизистая оболочка*** довольно толстая, особенно в области шейки, выстлана переходным многослойным эпителием и в опорожненном пузыре собрана в многочисленные складки. На дорсальной части пузыря вблизи его шейки, где в толще стенки проходят концы правого и левого мочеточников, видны *столбы мочеточников,* ведущие к отверстиям мочеточников. От *отверстий мочеточников — ostium ureteres* — к шейке мочевого пузыря тянутся парные сходящиеся невысокие *складки мочеточников — plicae uretericae,* а участок стенки, заключенный между ними, называется *треугольник пузыря — trigonum vesicae.* Это наиболее фиксированная часть органа.

Мышечная оболочка мочевого пузыря состоит из трех слоев гладких миоцитов: наружного и внутреннего продольных — *stratum longitudinale externum et internum,* и заключенного между ними циркулярного — *stratum circulare.* На шейке пузыря последним образуется более обособленный круговой слой — *сфинктер шейки пузыря — m. sphincter vesicae.*

Серозная оболочка покрывает вершину и тело пузыря. С вентральной

поверхности тела она в средней сагиттальной плоскости переходит на брюшную стенку как *средняя пузырно-пупочная складка — plica vesicoumbilicalis media*. В ней у плодов проходят *мочевой ход — urachus* — к мочевому мешку алантоису и парные *пупочные артерии — aa. umbilicales*. У взрослых животных от этих артерий остаются две *пупочно-пузырные связи — lig. vesicoumbilicalis*, залегающий в боковых *пузырно-пупочных складках — plicae vesicoumbilicales laterales*. В области шейки и вентральной поверхности тела мочевой пузырь снаружи покрыт адвентицией — рыхлой соединительной тканью.

Иннервация: nn. pelvici.

Васкуляризация: a. vesicalis caudalis.

Мочеиспускательный канал

Мочеиспускательный канал (уретра) — urethra (рис. 116, 122, 126) — служит для выведения мочи из мочевого пузыря. Он начинается от шейки мочевого пузыря *внутренним отверстием уретры — ostium urethrae internum*, а открывается *наружным отверстием уретры — ostium urethrae externum* — у самцов на головке полового члена, а у самок — на границе между влагалищем и мочеполовым преддверием. Длина его у самцов варьирует от 10 до 35 см, составляя в среднем около 25 см у собак весом 10 кг.

У самцов уретра делится на тазовую и половочленную части, последняя (отчасти и первая) служит каналом для выведения не только мочи, но и эякулята, поэтому называется ***мочеполовой канал — canalis urogenitalis***.

Тазовая часть мочеполового канала подразделяется на начальную - предстательную часть, окруженную предстательной железой, и перепончатую. Последняя проходит по дну тазовой полости к седалищной дуге и, не доходя до нее, суживается в *перешеек — isthmus urethrae*. Несколько каудальнее от шейки мочевого пузыря в дорсальную стенку мочеиспускательного канала на его утолщенном участке — *семенном холмике — colliculus seminalis* — открывается парный семяизвергающий канал. Именно с этого момента мочеиспускательный канал самцов получает название мочеполового канала.

Слизистая оболочка на всем протяжении мочеполового канала выстлана многослойным переходным эпителием, а мышечная оболочка его тазовой части содержит хорошо развитую гладкую мускулатуру в виде *уретральной мышцы*. В области седалищной дуги мочеполовой канал образует вентральный изгиб и вместе с *пещеристым телом уретры — corpus cavernosus urethrae* — переходит на вентральную поверхность полового члена, открываясь наружным отверстием уретры на его головке. Слизистая оболочка в этой его части содержит слизистые *уретральные железы — gll. urethrales*. Место перехода канала из тазовой части в половочленную через седалищную дугу необходимо учитывать при введении мочевого катетера.

У самок уретра сравнительно короткая — от 7 до 10 см при димаметре 0,5 см, лежит всецело в тазовой полости от шейки мочевого пузыря до мочеполового преддверия. Она открывается наружным отверстием уретры на 0,5 см каудальнее границы преддверия и влагалища. Уретра состоит из трех оболочек: слизистой, мышечной и адвентиции. ***Слизистая оболочка*** выстлана многослойным переходным эпителием, не содержит желез, но образует незначительные углубления в виде *лакун — lacunae urethrales*. Параллельно продольной оси уретры в толще слизистой оболочки проходят крупные вены, формируя здесь крупнопетлистую сеть. ***Мышечная оболочка*** состоит из пучков гладких миоцитов, а в каудальной ее части имеется и поперечнополосатая мышечная ткань, формирующая *мышцу мочеиспускательного канала — m. urethralis*.

Иннервация: n. pudendus, n. hypogastricus, n.pelvicus.

Васкуляризация: aa. pudenda interna et externa.

Органы размножения

Органы размножения — organa genitalia — обеспечивают сохранение вида. Они подразделяются на органы размножения самца и самки. И те и другие включают парные половые железы, парные проводящие пути, придаточные половые железы и непарные органы совокупления.

В половых железах — в яичниках самок и семенниках самцов — происходит развитие половых клеток и синтез половых гормонов. Через половые проводящие пути происходит продвижение половых клеток. У самцов к ним относятся семенниковая сеть, канал придатка, семяпроводы, семяизвергающие каналы и мочеполовой канал. У самок они включают маточные трубы, рога матки, матку, влагалище, мочеполовое преддверие, а служат не только для проведения половых клеток, но являются местом развития плода и родовыми путями.

Придаточные половые железы сильнее развиты у самцов; к ним у собаки относится предстательная железа. Луковичная и пузырьковидная железы, имеющиеся у других животных, у собаки отсутствуют. У самок придаточные половые железы развиты лишь как преддверные, расположенные в стенке мочеполового синуса.

К органам совокупления у самцов относится половой член, а у самок — мочеполовое преддверие и влагалище.

Органы размножения самцов

Органы размножения самцов - organa genitalia masculina (рис. 122-127) — условно подразделяются на внутренние и наружные. Первые включают парные семенники с придатками, семяпроводы и придаточные половые железы. К ним же, для удобства описания, относят и семенниковый мешок, но по сути дела это уже наружные половые органы. К последним относятся половой член и препуций.

Семенник

Семенник (яичко) — testis, s. orchis, s. didymis (рис. 122, 123, 124, 125) — парная половая железа самцов, в которой проходят все стадии развития спермии и осуществляется синтез половых гормонов. Полного развития семенники достигают в период половой зрелости. Их относительная масса составляет 0,23%. При этом левое яичко заметно крупнее.

Семенник имеет эллипсовидную форму и несколько уплощен с боковых поверхностей. На нем различают два конца — *головчатый — extremitas capitata*, обращенный краниально, *и хвостатый — extremitas caudata*, имеющий противоположное направление. Два края семенника — *свободный — margo liber*, направленный вентрально, *и придатковый — margo epididymalis*, направленный дорсально и прилежащий к его придатку.

Остов семенника состоит из сильно развитой соединительно-тканной капсулы — ***белочной оболочки — tunica albuginea,*** толщиной от 0,4 до 1,5 мм. Она покрывает семенник со всех сторон и врастает в него с головчатого конца, формируя неясно выраженный тяж — *средостение семенника — mediastinum testis*. От средостения во всех направлениях к белочной оболочке отходят многочисленные тонкие *перегородки семенника — septula testis*, разделяющие семенник на отдельные конической формы ***дольки — lobuli testis***. В остове проходят многочисленные кровеносные сосуды и нервы, а дольки заполнены ***паренхимой семенника — parenchyma testis***. Последняя состоит из нежной соединительной ткани, групп интерстициальных клеток (выполняющих функцию железы внутренней секреции) и *изви-*

13 Заказ 2

Рис.122. Схема расположения органов мочеотделеиня и размножения самца.

1—почка; 2—мочеточник; 3—мочевой пузырь; 4—семенник; 5—придаток семенника; 6—семенной канатик; 7—паховый канал; 8—семяпровод; 9—предстательная железа; 10,12—кавернозное тело полового члена; 11—оттягиватель полового члена; 13—головка полового члена; 14—кость полового члена; 15—препуциальный мешок; 16—препуций; 17—прямая кишка.

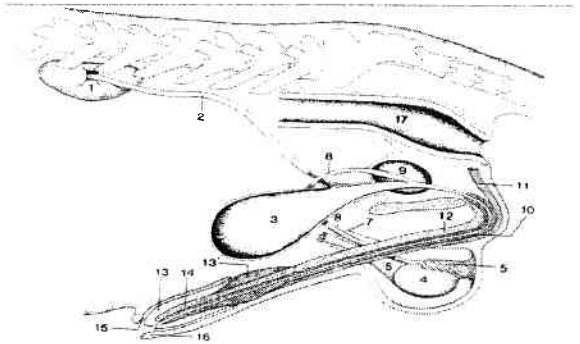

тых семенных канальцев — tubuli seminiferi contorti, в которых происходит сперматогенез.

В каждой дольке находится 2-4 извитых канальца. Их диаметр составляет от 90 до 200 мкм, а общая длина — 150 м. В стенке канальца различают: 1) семенной эпителий, представленный сустентоцитами или фолликулярными клетками и сперматогенным эпителием, лежащим на 2) базальной мембране и 3) собственный слой стенки, состоящий из волокнистой соединительной ткани.

Рис. 123. Семенник и придаток семенника.

1—семенник;
2—головка придатка семенника;
2'—тело придатка;
2"—хвост придатка;
3—синус придатка;
4—семяпровод;
4'—брыжейка семяпровода;
5—лозовидное сплетение;
6--брыжейка семенника;
7—специальная связка семенника;
8—связка головки придатка;
9—направляющая складка серозной оболочки.

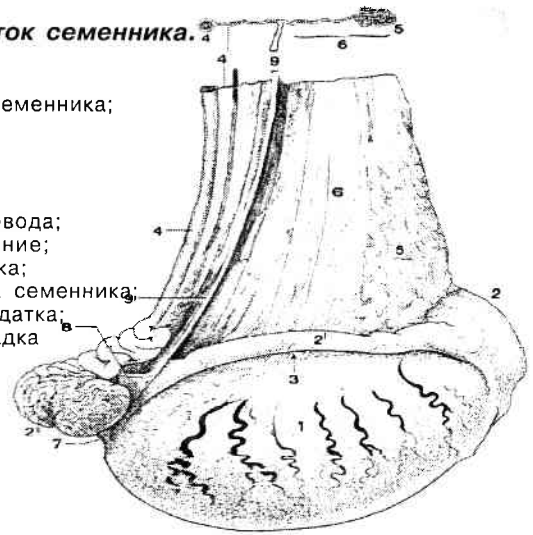

Сустентоциты имеют коническую форму, образуют выросты и вклиниваются между герминативными клетками. Они создают соответствующую среду для развивающихся клеток сперматогенного эпителия, изолируют половые клетки от различных вредных воздействий, препятствуют развитию иммунных реакций, фагоцитируют половые клетки в случае их дегенерации. Кроме того, они синтезируют адрогенсвязывающий белок, который транспортирует мужской половой гормон к сперматидам.

Образование мужских половых клеток протекает в извитых канальцах в 4 последовательные стадии: размножение, рост, созревание и формирование. Весь процесс длится более 50 суток.

В межканальцевой соединительной ткани располагаются интерстициальные клетки — гландулоциты. Они многоугольной формы, крупные и им приписывается функция синтеза полового гормона — тестостерона.

Рис. 124. Продольный разрез семенника (схема).

1—белочная оболочка;
2—средостение семенника;
3—извитые семенные канальцы;
4—прямые семенные канальцы;
5—семенниковая сеть;
6—семявыносящие канальцы;
6'—канал придатка;
7—семяпровод;
8—головка придатка;
9—тело придатка;
10—хвост придатка;
11—лозовидное сплетение.

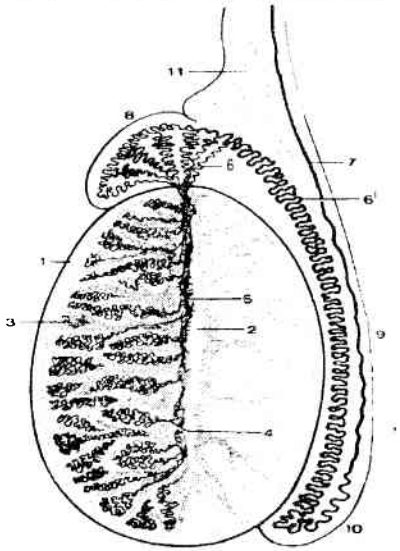

Извитые канальцы переходят в *прямые семенные канальцы — tubuli seminiferi recti.* Полость их выстлана однослойным кубическим эпителием, а диаметр составляет 50—100 мкм. Они располагаются уже в средосте-нии семенника и формируют *семенниковую сеть — rete testis.* Средостение семенника вместе с семенниковой сетью называется *гайморовым телом — corpus Highmori.*

Из сети семенника берут начало 15-18 выносящих протоков, впадающих в проток придатка семенника.

Придаток семенника

Придаток семенника — epididymis (рис. 122, 123, 124, 125) — расположен вдоль придаткового края семенника, снаружи покрыт серозной оболочкой и образуется за счет выносящих канальцев, протока придатка и, отчасти, семявыносящего протока.

Из семенниковой сети образуются *выносящие канальцы — ductuli efferentes testis,* выходящие из семенника на его головчатом конце и формирующие *головку придатка семенника — caput epididymidis.* После

выхода из семенника они проникают в головку придатка, где штопорообразно извиваются, образуя *дольки придатка — lobuli epididymidis*. Затем сливаются вместе, образуя один общий *проток придатка — ductus epididymidis*. Последний направляется каудально, сильно извивается, формируя ***тело придатка семенника — corpus epididymidis***. У каудального конца семенника проток придатка утолщается и выпрямляется, образуя ***хвост придатка — cauda epididymidis***, и без видимых границ переходит в семявыносящий проток. Диаметр протока придатка не превышает 1мм, а в длину он больше 5 м (иногда даже превышает 8 м).

Стенка эпидидимального протока состоит из трех оболочек — слизистой, мышечной и адвентициальной. В состав покровного эпителия входят призматические клетки, имеющие на апикальном конце стереоцилии (пучок разветвленных и спаянных между собой микроворсинок) и базальные клетки.

Хвост придатка соединен *специальной связкой семенника — lig. proprium testis* — с хвостатым концом семенника, а *паховой связкой — lig. inguinale* — с общей влагалищной оболочкой мошонки.

Как семенник, так и его придаток, покрыты снаружи серозной оболочкой, являющейся производной висцерального листка брюшины, и получившей здесь название ***специальная влагалищная оболочка — tunica vaginalis propria***. Очень короткий переход этой оболочки с семенника на его придаток расположен с медиальной стороны органа. На латеральной стороне между придатком и прилежащим краем семенника серозная оболочка образует глубокую складку с узкой щелью — *синус придатка — sinus epididymis*.

С семенника и его придатка серозная оболочка переходит в ***брыжейку семенника — mesorchium***, при помощи которой семенник подвешивается в полости семенникового мешка и образуется семенной канатик.

Семенной канатик

Семенной канатик — funiculus spermaticus (рис. 122, 123, 124, 125) — имеет форму уплощенного конуса, основанием прикрепленного к семеннику и его придатку, а вершиной направленного к паховому каналу. В краниальной части он содержит *внутреннюю семенную артерию — a. spermatica interna* и одноименные ей вены — *vv. spermaticae internae*, а также нерв — *n. spermaticus internus*. Внутренние семенные вены многократно анастомозируют, формируя ***лозовидное сплетение — plexus pampiniformis***. Кроме того, семенной канатик у собаки содержит значительное количество гладких мышечных волокон, составляющих *внутренний подниматель семенника — m. cremaster internus*. Все составные части семенного канатика окутаны специальной влагалищной оболочкой.

Вершина семенного канатика находится в области наружного отверстия пахового канала, то есть отверстия, через которое брюшная полость сообщается с влагалищной полостью семенникового мешка. Проникая через паховый канал в брюшную полость, сосуды и нервы поднимаются по стенке брюшной полости в поясничную область, прикрытые слабо выраженным удвоенным листком брюшины — *сосудистой складкой — plica vasculosa*. На медиальной поверхности семенного канатика, параллельно его каудальному краю, располагается *семяпроводная складка — plica ductus deferentis*, содержащая семяпровод. Пройдя паховый канал, последний описывает дугу, поднимается дорсокаудально и проникает в тазовую полость.

Семяпровод

Семяпровод — ductus deferens (рис. 122, 123, 124, 125) — трубкообразный орган, длиной у собак небольших пород 17-18 см,

состоящий из трех оболочек: слизистой, мышечной и серозной. ***Слизистая оболочка*** выстлана цилиндрическим эпителием и собрана в продольные складки. ***Мышечная оболочка*** представлена двумя слоями гладких миоцитов: продольным и циркулярным. ***Серозная оболочка*** является продолжением специальной влагалищной оболочки придатка семенника.

Семяпровод выходит из хвоста придатка семенника и является прямым продолжением его канала. В дальнейшем в составе семенного канатика он направляется через паховое кольцо в брюшную, а затем и в тазовую полости. В последней семяпровод располагается в *мочеполовой складке - plica urogenitalis* — над мочевым пузырем.

Вблизи шейки мочевого пузыря семяпровод прободает предстательную железу и открывается в просвет тазовой части мочеиспускательного канала. Стенка конечной части семяпровода, лежащая над мочевым пузырем, несколько утолщена за счет скопления в ней желез. Эта часть семяпровода называется *железистой частью* или *ампулой семяпровода — ampulla ductus deferentis*. После впадения семяпроводов в мочеиспускательный канал последний получает название *мочеполового канала*.

Семенниковый мешок

Семенниковый мешок — saccus testicularis (рис. 125) — состоит из мошонки, наружного поднимателя семенника и общей влагалищной оболочки.

Мошонка — scrotum — располагается у кобеля между бедрами, вентральнее заднего прохода и каудальнее седалищных костей. Суженная дорсальная часть ее называется *шейкой мошонки — collum scroti*. Мошонка состоит из сросшихся кожи и мышечноэластической оболочки. ***Кожа мошонки — cutis scroti*** — содержит многочисленные сальные и потовые

Рис. 125. Семенниковый мешок.

1—кожа мошонки и мышечно-эластическая оболочка;
2—перегородка мошонки;
3—наружная семенная фасция;
4—общая влагалищная оболочка;
5—специальная влагалищная оболочка;
6—наружный подниматель семенника;
7—семенной канатик;
7'—специальная влагалищная оболочка;
8—семяпровод;
9—канал придатка.

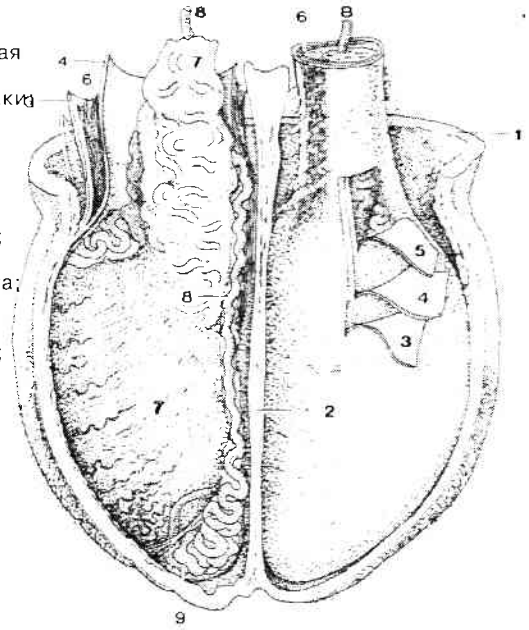

железы, покрыта очень короткими нежными волосами. ***Мышечно-эластическая оболочка — tunica dartos*** — является прямым продолжением желтой фасции живота, содержит значительное количество гладких мышечных волокон и образует ***перегородку мошонки — septum scroti***. За счет названной перегородки образуются две ***мошоночные полости — cavum scroti***, выстланные изнутри ***общей влагалищной оболочкой — tunica vaginalis communis***. Последняя состоит из двух сросшихся листков: наружного фиброзного и внутреннего серозного. ***Фиброзный листок — lamina fibrosa*** — наиболее сильно развит в вентральной части мошонки. Он происходит из поперечной брюшной фасции. ***Серозный листок — lamina serosa*** — является продолжением в полость мошонки париетального листка брюшины. Между ним и специальной влагалищной оболочкой семенника и его придатка располагается щелевидная ***влагалищная полость — cavum vaginalis***, сообщающаяся через ***влагалищный канал — canalis vaginalis*** — с перитонеальной полостью.

На латеральной поверхности общей влагалищной оболочки располагается *наружный поднниматель семенника — m. cremaster externus.* Его формирует внутренняя косая брюшная мышца. Он отделяется от мошонки *фасцией поднимателя,* а с общей влагалищной оболочкой прочно срастается.

Вдоль каудального края общей влагалищной оболочки серозный листок ее переходит на семенник и его придаток, образуя ***брыжейку семенника — mesorchium***. Производными ее являются: *специальная связка семенника — lig. testis proprium:* она идет от каудального конца семенника к хвосту придатка; и *паховая связка — lig. inguinale,* соединяющая хвост придатка с общей влагалищной оболочкой мошонки. Таким образом, семенник и его придаток с помощью указанных связок тесно присоединяются друг к другу и к общей влагалищной оболочке.

Иннервация: n. spermaticus externus.

Васкуляризация: a. pudenda externa.

Предстательная железа

Из добавочных половых желез у кобеля имеется только ***предстательная — простата — prostata*** (рис. 122). Это железисто-мышечный орган округлой формы, дольчатого строения, окружающий со всех сторон шейку мочевого пузыря и тазовую часть мочеполового канала. Средние размеры предстательной железы у самцов весом 10 кг: длина — 1,7 см; ширина — 0,8-2,0 см; вес — 6,8 г. Неотчетливой продольной бороздой она делится на правую и левую доли.

Поверхность железы покрыта соединительно-тканной капсулой, содержащей гладкомышечные волокна. Капсула проникает внутрь органа, разделяя его на многочисленные дольки. Основу последней составляют сильно разветвленные трубочки, выстланные однослойным эпителием кубической или призматической формы в зависимости от секреции.

Процесс выработки секрета протекает в железе непрерывно. А выводится секрет не только в момент эякуляции, но и при мочеиспускании (0,1—2,0 мл в течение каждого часа).

Половой член и препуций

Половой член — penis (рис. 122, 126, 127) — состоит из пещеристого тела полового члена и удовой части мочеполового канала. У кобеля он хорошо развит. ***Пещеристое тело полового члена — corpus cavernosus penis*** — в области седалищной дуги прикрепляется двумя ***ножками — crura penis*** — к седалищным костям. Каждая ножка прикрыта короткой, но мощной *седалищно-кавернозной мышцей — m. ischiocavernosus* (Рис.74). Ножки

Рис. 126. Схема расположения кровеносных сосудов полового члена.

А—ток крови в состоянии покоя. В—ток крови при эрекции. 1,1'—внутренние срамные в. и а.; 2—аа. тела полового члена; 3—глубокие аа. полового члена; 4—дорсальная а. полового члена; 5,6—кавернозное тело; 7—луковица полового члена; 7'—головка полового члена.

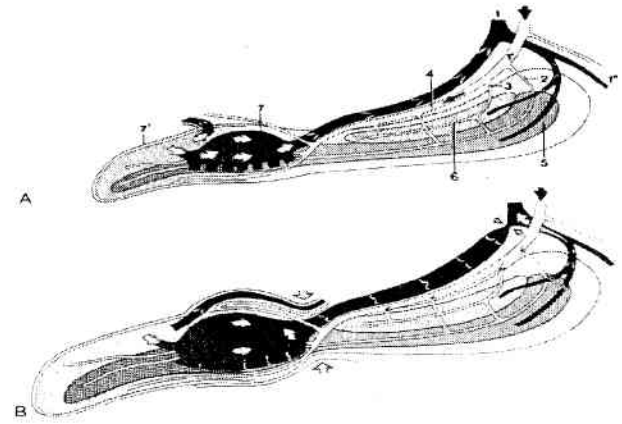

Рис. 127. Органы размножения самца (схема).

1—крестцово-седалищная связка; 2—каудальные ягодичные а. и в.; 3—внутренние срамные а.и в.; 4—анус; 5—тазовая часть уретры; 6—корень полового члена; 7—левая ножка полового члена; 8—тело полового члена; 9,9'—луковица и головка полового члена; 10—семенной канатик; 11—семенник; 12—дорсальные а.и в. полового члена; 13—поверхностный паховый лимфатический узел и каудальные поверхностные надчревные сосуды; 14—бедренные а. и в.

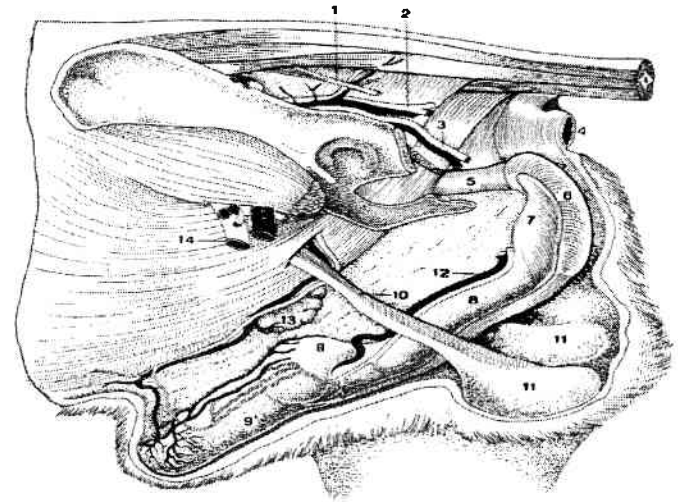

сходятся в непарный ***корень полового члена — radix penis***, прикрепленный короткими крепкими *подвешивающими связками — ligg. suspensoria* — к тазовому шву. ***Тело полового члена*** снаружи покрыто ***белочной оболочкой — tunica albuginea***, и ближе к корню ясно разделено на правую и левую симметричные половины. С вентральной поверхности тела оболочка формирует продольный *мочеполовой желоб — sulcus urethralis* — для мочеполового канала, а с ее внутренней поверхности отходят многочисленные трабекулы, разделяющие половой член на отдельные камеры. В последних располагается сильное кавернозное тело. Оно краниально формирует ***верхушку полового члена — apex penis,*** — над которой и развивается головка полового члена. В средней части полового члена, ближе к его головке располагается желобоватая ***кость полового члена — os penis***, достигающая в длину 8-10 см. С дорсальной поверхности кость несколько выпукла, а с вентральной в ее желобе проходит мочеполовой канал. К свободному концу члена кость становится уже, а продолжением ее в краниальном направлении служит фиброзная ткань, вместо которой у молодых животных бывает хрящ.

Головка полового члена — glans penis — очень длинная, формируется *кавернозным телом головки — corpus cavernosus glandis.* На ней различают две части: краниальную *длинную часть головки — pars longa glandis,* которая имеет цилиндрическую приостренную форму и оканчивается свободным концом; каудальную — округлую *луковицу головки — bulbus glandis.* Обе части содержат кавернозную ткань.

От луковицы головки с дорсальной стороны отходят две вены; они направляются каудально по спинке члена и соединяются в седалищной области с более крупными венами. Небольшой мускул — *сжиматель дорсальных вен пениса — m. compressor venae dorsalis penis* — начинается от седалищного бугра и конвергирует с одноименной мышцей противоположной стороны на спинку полового члена около луковицы головки. При сокращении этих мышц вены спинки члена сдавливаются, вследствие чего затрудняется отток крови от пещеристых тел головки.

По характеру кровообращения кавернозные тела головки члена являются венозными. Такое устройство головки полового члена кобеля обусловливает медленное угасание эрекции во время полового акта.

Помимо отмеченных выше мышц, к половому члену подходит *ретрактор полового члена — m. retractor penis,* состоящий из гладких мышечных волокон. Эта мышца начинается от 2—3-го хвостовых позвонков и, охватывая анус с обеих сторон, продолжается на половой член, оканчиваясь у его головки. После эрекции мышца тянет половой член каудально в препуциальный мешок.

Препуциальный мешок, или препуций — praeputium (рис. 127) — в виде кожной складки покрывает головку полового члена и располагается впереди мошонки. На нем выделяют два листка — поверхностный и внутренний.

Поверхностный листок *препуция* представляет собой участок кожи, покрывающий половой член. Он переходит во внутренний листок и образует наружное препуциальное отверстие.

Внутренний листок тонкий, розового цвета и лишен желез. Он тесно соединен с длинной частью головки и более свободно — с областью ее луковицы. Во внутреннем листке находится большое количество лимфатических узелков, которые часто рельефно выделяются на дне полости препуциального мешка.

Иннервация: n. pudendus, n. spermaticus externus — для препуция.

Васкуляризация: a. pudenda interna, a. pudenda externa — для препуция.

Органы размножения самки

К **органам размножения самок — organa genitalia feminina** (рис. 128, 129, 130) — относятся парные яичники, в которых происходит развитие половых клеток и синтез половых гормонов. Парные маточные трубы, принимающие яйцеклетку и проводящие ее в матку. Полунепарная матка — мешкообразный орган, в котором развивается плод. Непарные влагалище, мочеполовое преддверие и вульва — являющиеся органами совокупления.

Рис. 128. Органы размножения самки.

1—прямая кишка;
2—околоанальные мешки;
3—анус;
4—матка;
5—влагалище;
6—мочеточник;
7—мочевой пузырь;
8—мочеиспускательный канал;
9—преддверие;
10—клитор;
11—вульва.

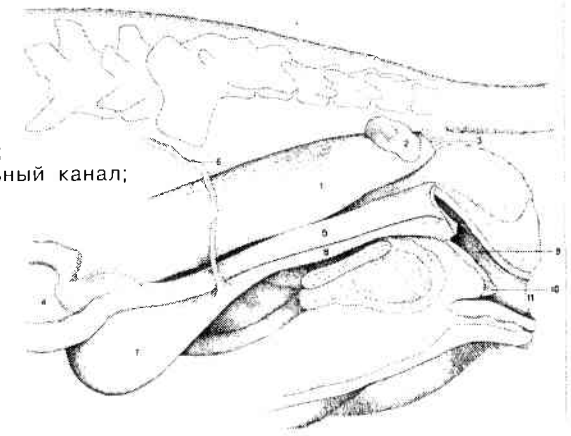

Яичник

Яичник — ovarium, s. oopharon (рис. 128, 129) — парный элипсоидной формы орган и единственный, выступающий в перитонеальную полость. Располагаются яичники в брюшной полости несколько дистальнее каудального полюса почки на уровне 3-4 поясничного позвонка.

Рис. 129. Схема — реконструкция развития яйцеклетки и желтого тела.

1—сосудистая зона;
2—брыжейка яичника;
3—зачатковый эпителий;
4—белочная оболочка;
5—первичный фолликул;
6,7,8—фолликулы разных порядков;
9—граафов пузырек;
10—яйцеклетка;
11—овуляция;
12—атретический фолликул;
13—желтое тело;
14—атретическое желтое тело;
15—исчезающее желтое тело (белое тело).

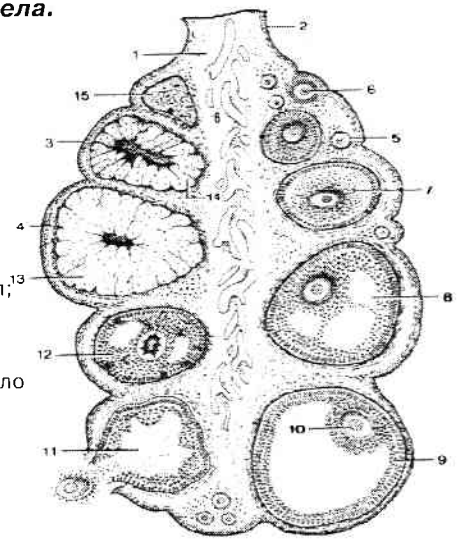

Каждый яичник со всех сторон окружен ***яичниковой сумкой — bursa ovarica,*** полость которой сообщается с брюшной полостью посредством короткого продольного щелевидного отверстия, расположенного на вентральной поверхности сумки. Соответственно отверстию яичниковой сумки различают медиальную и латеральную складки: медиальная направляется примерно к середине соответствующей почки, а латеральная — к выпуклому краю почки и к концу 13 ребра. Между серозными листками бурсы находится значительное количество жировой ткани, что может затруднить поиски яичника во время операции.

Средние размеры яичника у половозрелой собаки: длина — 1,5 см; ширина — 0,7 см; толщина — 0,5 см; вес — около 3 г.

На яичнике различают вентролатеральный *свободный край — margo liber,* и дорсомедиальный *брыжеечный край — margo mesovaricus.* Последний служит местом прикрепления *брыжейки яичника — mesovarium,* на которой он подвешен в брюшной полости позади почек. Брыжейка является краниальным участком широкой маточной связки и переходит на яичник. От каудального края яичника его серозная оболочка переходит на рог матки, образуя *специальную яичниковую связку — lig. ovarii proprium.*

Развивающиеся в яичнике половые клетки (яйцеклетки) проходят ряд стадий: размножения (в утробный период жизни и до рождения самки), роста (с момента полового созревания) и созревания, превращаясь в зрелые половые клетки. Структурами с эндокринной функцией в яичнике являются фолликулы (вырабатывают эстрогены, обеспечивающие появление течки) и желтые тела (выделяют прогестерон, обусловливающий изменения в половом тракте и молочной железе).

В половых органах самки циклически повторяются изменения в строении и функции, что составляет эстральный цикл. Собака является диэстральным животным и цикл, включающий четыре стадии (проэструс, эструс, метэструс и диэструс), повторяется два раза в год — весной и осенью.

Яичник половозрелой (в возрасте 6-7 месяцев) самки снаружи *покрыт* одним ***слоем плоских эпителиоцитов***, выстилающих подлежащую ***белочную оболочку — tunica albuginea***, состоящую из соединительной ткани. Толщина последней колеблется от 70 до 80 мкм.

На разрезе яичника видны две зоны: сосудистая и фолликулярная. ***Сосудистая зона — zona vasculosa*** — представляет собой соединительнотканный остов органа, содержащий многочисленные кровеносные и лимфатические сосуды. ***Фолликулярная зона — zona follicularis*** — лежит более поверхностно, непосредственно под белочной оболочкой, и в ней проходят все стадии развития яйцеклетки. Здесь же располагаются желтые тела и интерстициальные зернистые клетки. ***Фолликулы — folliculi ovarii primarii*** — в зависимости от стадии развития бывают разных размеров, а по мере созревания в них яйцеклетки продвигаются к поверхности. Самый крупный из фолликулов — ***граафов пузырек — folliculi ovarii vesiculosi*** — возвышается над поверхностью яичника и состоит из наружной оболочки и слоя фолликулярного эпителия. В полости такого фолликула содержится фолликулярная жидкость и созревшая яйцеклетка. Стенка граафова пузырька лопается — этот процесс называется ***овуляция — ovulatio,*** фолликулярная жидкость изливается, а вместе с ней выходит и созревшая яйцеклетка. На месте лопнувшего граафова пузырька из фолликулярного эпителия развивается ***желтое тело — corpus luteum*** — временная железа внутренней секреции. Наибольшей величины желтое тело достигает во время беременности, а после родов оно постепенно рассасывается. При наличии в яичнике желтого тела созревание последующих яйцеклеток и овуляция становятся невозможными. Следовательно, задержавшееся желтое тело может служить причиной временного бесплодия животного.

Иннервация: plexux ovaricus.

Васкуляризация: a. ovarica.

Маточная труба

Маточная (фаллопиева) труба (яйцевод) — tuba uterina, s. salpinx, s. oviductus (рис. 128, 130) — представляет собой тонкую извилистую трубку, соединяющую яичник с рогом матки. Длина маточный трубы у самки весом 10 кг колеблется от 4 до 10 см при диаметре не более 3 мм.

Маточная труба служит для проведения яйцеклетки в рог матки и своим секретом способствует оплодотворению. Стенка ее состоит из трех оболочек: слизистой, мышечной и серозной. ***Слизистая оболочка*** состоит из эпителиального слоя и соединительно-тканной основы. Эпителиальная выстилка включает в себя реснитчатые и безреснитчатые эпителиоциты. Среди последних различают секреторные и базальные клетки. В целом слизистая оболочка образует многочисленные ветвистые складки.

Мышечная оболочка представлена продольным и циркулярным слоями гладких миоцитов. Наружная ***серозная оболочка*** является продолжением на стенку ***брыжейки маточной трубы — mesosalpinx*** — и содержит продольный слой гладких миоцитов. В маточной трубе происходит оплодотворение.

Краниальный конец маточной трубы образует ***воронку — infundibulum tubae uterinae***, изрезанный край которой называется ***бахромка трубы — fimbria tubae***. Последняя одной своей частью прикрепляется к яичнику и называется *яичниковая бахромка — fimdria ovarica.* В глубине воронки находится ***брюшное отверстие трубы — ostium abdominale tubae***, через которое полость яйцевода сообщается с полостью яичниковой бурсы, а через нее — с брюшной полостью. Воронка маточной трубы переходит в сильно извитую и сравнительно широкую ее часть — ***ампулу — ampulla tubae uterinae***. За ней в каудальном направлении следует наиболее узкая часть маточной трубы, называемая ***перешейком — isthmus tubae uterinae***. У маточного конца яйцевод несколько выпрямляется и вступает в округленное начало рога матки, образуя на нем ***маточное отверстие трубы — ostium uterinum tubae*** — в виде маленького сосочка с отверстием по центру.

Иннервация: nn. pelvinici.

Васкуляризация: a. umbilicalis.

Матка

Матка — uterus, s. metra, s. hystera (рис. 128, 130) — трубкообразный полый перепончатомышечный орган, в котором происходит развитие зародыша, а после его созревания — выталкивание его наружу через родовые пути. Продолжительность беременности у собаки от 59 до 65 дней: в среднем — 62 дня. У собаки *матка* ***двурогового типа — uterus bicornis***; в ней различают парные рога, непарные тело и шейку.

Рога матки — cornu uteri — длинные (10-14 см) тонкие (0,5-1,0 см) и прямые расходятся друг от друга в виде римской цифры V. Правый рог обычно несколько длиннее левого. Медиовентральный край рога матки свободный, а противоположный дорсолатеральный — брыжеечный. К нему прикрепляется ***широкая маточная связка (маточной брыжейке) — lig. uteri latum (mesometrium)***. Она отходит от указанной поверхности рогов матки и дорсолатеральной поверхности ее тела, направляется дорсола-терально и закрепляется на поясничных мышцах латеральнее средней сагиттальной плоскости на уровне от 3—4-го поясничного до 3-го крестцового позвонков. Между удвоенной серозной оболочкой связки имеются гладкие мышечные волокна. С латеральной стороны маточной брыжейки латерально к месту, соответствующему у самцов расположению внутреннего пахового отверстия, отходит *круглая связка матки — lig. uteri teres.*

Тело матки — corpus uteri — составляет 1/3—1/6 длины рогов, имеет тонкие стенки и небольшую (0,5-1,5 см) срединную перегородку в краниаль-

Рис. 130. Органы размножения самки (вид с дорсальной поверхности).

1—яичниковая а.;
2—маточная ветвь;
3—маточная а.;
4—шейка матки;
5—влагалищная а.;
6—мочеполовое преддверие;
7—клитор;
8—валики мочеточников;
9—влагалище;
10—мочевой пузырь;
11—шейка матки;
12—рог матки;
13—широкая маточная связка;
14—яичник;
15—связка яичника.

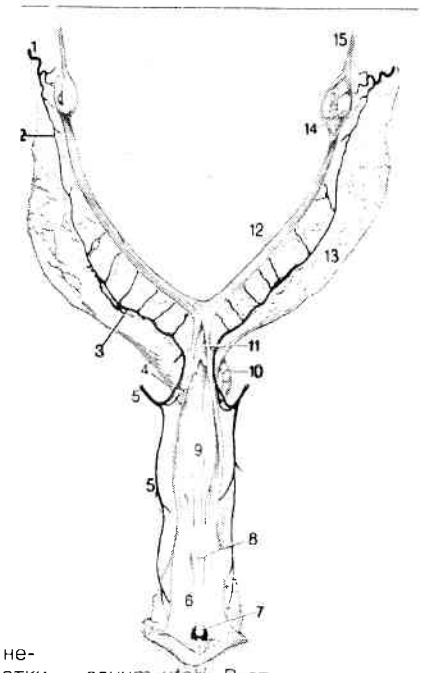

ном участке. Тело матки содержит небольшую (у нерожавших) *полость матки — cavum uteri*. В сторону влагалища тело матки переходит в толстостенную цилиндрическую ***шейку матки — cervix uteri*** — с сильно развитым сфинктером. По центру шейки проходит ***канал шейки матки — canalis cervicis uteri***. Последний со стороны полости матки начинается *внутренним отверстием матки — ostium uteri internum*, а оканчивается со стороны полости влагалища — *наружным отверстием матки — ostium uteri externum*. Каудальный участок шейки матки незна-чительно вдается в полость влагалища и называется *влагалищной порцией матки — portio uteri vaginalis*.

Длина тела матки у нерожавшей суки от 1,4 до 3,0 см, диаметр — около 0,8 — 1,0 см. Влагалищная порция шейки матки диаметром около 0,8 см вдается в полость влагалища на 0,5-1,0 см и особенно резко с дорсальной стороны.

Стенка матки состоит из трех оболочек: внутренней — слизистой; средней — мышечной и наружной — серозной.

Слизистая оболочка (эндометрий) — endometrium — включает в себя эпителиальный слой, собственную пластинку слизистой оболочки и не имеет подслизистого слоя. Покровный эпителий однослойный призматический состоит из призматических реснитчатых эпителиоцитов, имеющих немногочисленные микроворсинки. В течение полового цикла изменяется высота эпителиоцитов, содержание в них гликогена и ферментов.

Собственный слой эндометрия подразделяется на субэпителиальный (компактный) и промежуточный (губчатый) базальный. В субэпителиальном слое соединительная ткань содержит много клеточных элементов, в промежуточном же преобладают коллагеновые волокна, имеющие в базальном слое радиальное расположение. Эпителий углубляется в собственный слой и формирует *маточные железы — gll. uterinae*. Последние по структуре простые трубчатые, а по глубине залегания достигают мышечной оболочки. Все клетки стенки желез являются секреторными, а изменения их на протяжении полового цикла сходны с изменениями покровного эпителия.

Мышечная оболочка (миометрий) — myometrium — состоит из двух слоев пучков гладких миоцитов: наружного — продольного и внутреннего — циркулярного. Последний наиболее сильно развит в области шейки матки, формируя ее сфинктер. К концу беременности мышечная оболочка матки сильно разрастается, поскольку обеспечивает выталкивание плода наружу во время родов. Между мышечными слоями располагается промежуточный *сосудистый слой*.

Серозная оболочка (периметрий) — perimetrium — покрывает матку снаружи, переходит с нее в широкую маточную связку. Последняя содержит гладкие миоциты и значительное количество жировой ткани. У концов рогов от вентральной поверхности брыжейки отходит тонкая *круглая связка — lig. teres*, направляющаяся к внутреннему паховому кольцу. Паховый канал у самок имеется; он слабо развит и оканчивается под кожей.

По бржейке матки к ней проникают артерии, вены, лимфатические сосуды и нервы.

Небеременная матка частично лежит в тазовой полости под прямой кишкой и над мочевым пузырем, а большей своей массой простирается в поясничную область брюшной полости.

Иннервация: nn. pelvici, pl. hypogasrtricus.

Васкуляризация: a. uterina cranialis, a. uterina media, a. uterina caudalis.

Влагалище

Влагалище — vagina (рис. 130) — непарный трубкообразный орган совокупления. Средняя длина влагалища 10-14 см при диаметре около 1,5 см. Стенка его состоит из слизистой мышечной и серозной (соединительно-тканной) оболочек. ***Слизистая оболочка — tunica mucosa*** — выстлана многослойным плоским эпителием и собрана в продольные глубокие и поперечные невысокие складки. ***Мышечная оболочка — tunica muscularis*** — состоит из внутреннего циркулярного и наружного продольного слоев гладких миоцитов. ***Серозная оболочка*** покрывает лишь незначительную краниальную часть влагалища, остальная ее часть покрыта адвентицией — соединительнотканной оболочкой.

Иннервация: nn. pelvici.

Васкуляризация: a. vaginalis.

Мочеполовое преддверие ивульва

Мочеполовое преддверие — vestibulum urogenitale (рис. 128, 130) — находится в тазовой полости под прямой кишкой и является продолжением влагалища в каудальном направлении. Граница между ними проходит по поперечной складке *девственной плеве — hymen*. На вентральной стенке преддверия рсполагается ***наружное отверстие мочеиспускательного канала — ostium urethrae externum***. Стенка мочеполового преддверия состоит из трех оболочек. Слизистая оболочка выстлана многослойным плоским эпителием и содержит *вентральные и дорсальные преддверные железы — gll. vestibulares ventrales et dorsales*. Между слизистой и мышечной оболочками располагается кавернозное тело — *луковица преддверия — bulbus vestibuli*. С поверхности оно покрыто *сжимателем преддверия — m. constrictor vestibuli*. Кроме последней, в состав мышечной оболочки преддверия входит и *сжиматель половой щели — m. constrictor vulvae*. Наружная оболочка мочеполового преддверия — адвентиция — формируется рыхлой соединительной тканью.

Вульва — vulva (рис. 128, 130) — состоит из половых губ и клитора, располагается под анусом, а отделяется от него *промежностью — perineum*. Правая и левая *половые губы — labia vulvae* — представляют собой валиковидные складки кожи, соединяющиеся дорсально и вентрально спайками, формируя соответствующие углы. В толще половых

губ заложен *сжиматель вульвы.*

Клитор — clitoris — состоит из двух кавернозных тел. Он берет начало от седалищных бугров двумя ножками, прикрытыми седалищнокавернозной мышцей, называемой — *напрягателем клитора — m. erector clitoridis.* Ножки длиной 3-4 см сливаются в непарное тело клитора, длиной до 4 см, оканчивающееся головкой 3-4 мм длиной. Головка клитора скрыта в обширной *препуальной ямке.*

Иннервация: n. pudendus.

Васкуляризация: a. pudenda interna.

АНГИОЛОГИЯ

Ангиология — **angiologia** — раздел анатомии, изучающий строение сердечно-сосудистой системы — системы кроволимфообращения.

Система кроволимфообращения обеспечивает обмен веществ во всех клетках организма, доставляя к ним питательные вещества, кислород, гормоны и витамины. Одновременно она отводит от органов и тканей продукты метаболизма, включая углекислый газ, соли, воду и излишнее тепло, распределяя последнее по всему организму. Эти функции возможны для выполнения только при наличии жидких тканей — крови и лимфы, которые постоянно циркулируют в замкнутой системе трубок — кровеносных и лимфатических сосудах.

Кровь — haema, s. sanguis — основная функционирующая и составная часть системы кроволимфообращения. Она представляет собой жидкую ткань, состоящую из плазмы и клеточных элементов. В плазме растворены через лимфатические протоки.

Рис. 131. Большой круг кровообращения.

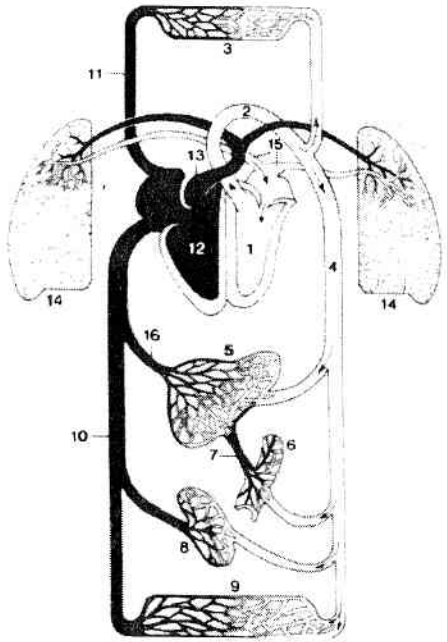

К клеткам крови относятся **красные кровяные тельца — эритроциты —** переносчики кислорода. Диаметр их изменяется от 4,2 до 10,0 мкм, а число колеблется в пределах 5,2 — 8,4 млн/мкл. **Белые кровяные клетки — лейкоциты —** имеют разнообразное строение и выполняют защитную функцию. Число их колеблется от 8,5 до 10,5 тыс/мкл. Число **тромбоцитов** колеблется от 250 до 550 тыс/мкл.

Красные и белые клетки крови недолговечны: эритроциты живут не более 120 суток, а лейкоциты — около 24 часов. Поэтому в специальных органах происходит постоянное их развитие. К ним относятся красный костный мозг, селезенка, вилочковая железа (тимус), лимфатические узлы и миндалины.

Общее количество крови достигает 10% живого веса собаки. Однако только около 54% ее циркулирует в сосудах, остальная находится в депо крови: до 20% — в печени; около 16 % — в селезенке; и не более 10% — в коже. Депонированная кровь поступает в сосудистое русло при увеличении функциональных нагрузок, а так же при потерях крови.При усилении функции каких-либо органов в них усиливается обмен веществ, что ведет за собой повышение мебстной температуры, при этом перегревания органов не происходит, так как кровь распределяет избыточное тепло по всему организму. Кроме того, система кроволимфообращения выполняет интегрирующую функцию, транспортируя биологически активные вещества, вырабатываемые одними органами, к другим, или распределяя их по всему организму.

Во время прохождения крови по капилярам, часть ее плазмы выходит за пределы сосудов, образуя тканевую жидкость. Последняя представляет собой внутреннюю среду организма, из которой клетки и межклеточное веществополучают все необходимое для жизнедеятельности и в которую выделяют продукты обмена. В результате меняется химический состав тканевой жидкости, поэтому обратно в кровеносное русло вся жидкость поступить не может и чать ее направляется в лимфатические капилляры, где она становится плазмой лимфы. Кроме плазмы, в состав лимфы входят и форменные элементы в виде лейкоцитов. В дальнейшем по лимфатическим внутриорганным и внешнеорганным сосудам она достигает лимфатических узлов, где обезвреживается, очищается и в конечном итоге поступает в кровь.

Кровь может выполнять свои функции только при условии движения ее в кровеносных сосудах по двум кругам: по большому (системному) и малому (легочному).

Большой круг кровообращения (рис. 131) — это путь крови из левого желудочка сердца в его правое предсердие. Он начинается из левого желудочка сердца самым крупным артериальным сосудом ***аортой***. От нее к голове, шее и грудным конечностям кровь поступает по плечеголовной и подключичным артериям, а к остальным частям тела — по грудной и брюшной аорте. От последних двух отходят крупные артерии, которые многократно делятся, формируя внеорганное сосудистое русло. Проникая внутрь органов, артерии образуют терминальное (гемомикроциркуляторное) русло. Последнее состоит из пяти звеньев —- артериолы, прекапилляра, капилляра, посткапилляра и венулы — и обеспечивает обменные процессы.

Еще внутри органов венулы сливаютя во внутриорганные вены, а те, в свою очередь, формируют внеорганное венозное русло. По нему кровь оттекает в краниальную и каудальную полые вены. Последние впадают в правое предсердие, где и заканчивается большой круг кровообращения. Необходимо помнить, что от всех органов пищеварения, расположенных в брюшной полости (исключая каудальную часть прямой кишки), отток венозной крови осуществляется в воротную вену. Последняя в печени делится до капилляров, образуя ***чудесную венозную сеть — rete mirabile***. Отток крови из бш9печени происходит по печеночным венам, открывающимся в каудальную полую вену. Из правого предсердия кровь поступает в правый желудочек сердца, откуда начинается малый круг кровообращения — путь крови из правого предсердия в левый желудочек через капилляры легких.

Малый круг кровообращения (рис. 131) называется дыхательным или легочным. Он начинается из правого желудочка сердца *стволом легочных артерий*. Последний над сердцем делится на правую и левую легочные артерии, вступающие через ворота легких в его ткани. В капиллярах ацинусов легких происходит газообмен, а насыщенная кислородом кровь по *легочным венам* возвращается в левое предсердие. Из левого предсердия кровь поступает в левый желудочек, то есть опять к началу большого круга кровообращения.

Врачу необходимо четко представлять особенности кровообращения плода, так как в период внутриутробной жизни щенка развивается и функционирует особый орган — *плацента,* обеспечивающая поступление к развивающемуся организму не только кислорода из крови матери, но и всех питательных веществ, необходимых для его роста и развития. Через плаценту осуществляется выделение продуктов обмена веществ. При этом кровь плода и

Рис. 132.
Кровообращение плода.



1—краниальная полая вена;
2—каудальная полая вена;
3—правое предсердие;
4—поток крови
в овальное отверстие;
5—правый желудочек;
6—легочный ствол;
7—легочные артерии;
7'—артериальный проток;
8—левое предсердие;
9—левый желудочек;
10—дуга аорты;
11'—грудная аорта;
12—пупочная вена;
12'—венозный проток;
13—капилляры печени.

матери не смешивается.

Итак, ***у плода*** (рис. 132), как и у взрослого животного, из левого желудочка сердца выходит *аорта,* несущая кровь ко всем органам и тканям. От ее каудальной части, на уровне последних поясничных — первых крестцовых позвонков, отходят парные ***пупочные артерии — aa. umbilicales***. Они проходят справа и слева от мочевого пузыря и направляются к пупочному отверстию. Через него артерии выходят из тела плода и направляются к плаценте, где и разделяются до капилляров. В капиллярах плаценты происходит газообмен и насыщение крови питательными веществами.

Из сосудистой сети плаценты артериальная кровь поступает в ***пупочную вену — v. umbilicalis***. Последняя через пупочное отверстие в составе пупочного канатика проникает в брюшную полость плода и направляется к воротам печени. Через них пупочная вена проникает в ткани печени и делится до капилляров. Сюда же в печень поступает и венозная кровь, оттекающая от желудка, тонкой и толстой кишки, селезенки и поджелудочной железы плода. Здесь происходит первое смешение артериальной и венозной крови плода. У собаки часть крови из пупочной вены через ***венозный проток — ductus venosus, s. Arantii*** — попадает непосредственно в каудальную полую вену, минуя печень.

Из печени выходят многочисленные ***печеночные вены***, открывающиеся в ***каудальную полую вену***. А по ней, как известно, оттекает венозная кровь от органов тазовой полости, тазовой конечности, брюшной стенки и почек плода: таким образом в каудальной полой вене происходит второе смешение венозной крови плода с кровью, богатой кислородом и питательными веществами. По каудальной полой вене кровь поступает в правое предсердие, где смешивается уже в третий раз с венозной кровью, оттекающей от краниальной части тела плода по ***краниальной полой вене***.

Из правого предсердия плода кровь движется в ***двух направлениях***:

1) часть крови через правое предсердножелудочковое отверстие сердца поступает в правый желудочек. А из него выходит ствол легочных артерий, которым начинается малый дыхательный круг кровообращения. Но так как у плода легкие не функционируют, то почти вся кровь из ствола легочных артерий через *артериальный проток* поступает в дугу аорты. Последний

располагается каудальнее отхождения от дуги аорты плечеголовной и подключичной артерий, что обеспечивает поступление к краниальной части плода крови, более насыщенной кислородом и питательными веществами. Это создает условия для более интенсивного развития краниальной части тела зародыша.

2) часть крови через *овальное отверстие* в межпредсердной перегородке поступает в левое предсердие, а из него через левое предсердножелудочковое отверстие сердца — в левый желудочек. Из последнего выходит аорта, несущая кровь по всему телу плода, в том числе и в *пупочную артерию*. Так замыкаются круги кровообращения плода.

В период новорожденности, один из критических моментов жизни животного, происходят коренные изменения в кругах кровообращения. При первом вдохе расширяется грудная клетка, а вместе с ней и легкие. В связи с этим кровь из легочной артерии устремляется уже не в артериальный проток, а присасывается в капиллярную сеть легких. Из легких по легочным венам кровь направляется в левое предсердие, где значительно повышается кровяное давление. Это приводит к тому, что клапан, находящийся у овального отверстия, вначале прижимается к межпредсердной перегородке, а затем и прирастает к его краям со стороны левого предсердия. Таким образом оба предсердия разобщаются, а со стороны правого из них, на месте бывшего овального отверстия, остается ***овальная ямка.***

Через непродолжительное время зарастает и артериальный проток, превращаясь в ***артериальную связку — lig. arteriosum***. С закрытием артериального протока кровь начинает поступать во все части тела под одинаковым давлением.

С выключением плаценты запустевают пупочные артерии, превращаясь в ***круглые связки мочевого пузыря***, а непарная, к моменту рождения, пупочная вена — в ***круглую связку печени***.

Движение крови от сердца к органам и тканям происходит по артериям, а от органов к сердцу — по венам. Между ними располагаются обменные микрососуды, составляющие гемомикроциркуляторное русло.

Стенка ***артерии — arteria*** — состоит из трех оболочек, которые не всегда четко разделены. Этими оболочками являются: ***внутренняя оболочка — tunica intima; средняя оболочка — tunica media; наружная оболочка — tunica adventitia.*** Относительная толщина оболочек и характер составляющих ее тканей зависит от того, представляет собой данный сосуд артерию эластического или мышечного типа.

Три оболочки легче всего различить у артерий мышечного типа. Внутренняя оболочка у них изнутри выстлана ***эндотелием***, а снаружи граничит с пластинкой эластической ткани — ***внутренней эластической мембраной.***

Средняя оболочка артерии мышечного типа формируется, в основном, спирально расположенными пучками гладких миоцитов. Межклеточное вещество, соединяющее воедино гладкомышечные клетки, вырабатывается этими же клетками и состоит, преимущественно, из эластина. Наружная граница средней оболочки определяется по отчетливо выраженной ***наружной эластической мембране.***

Наружная оболочка артерий мышечного типа обычно составляет более половины ее толщины. Она образована, в основном, эластическиими волокнами, но содержит и коллагеновые. В ее толще часто проходят ***сосуды сосудов — vasa vasorum***, питающие их стенку и формирующие периваскулярное сосудистое русло. К сосудам мышечного типа у собаки относятся крупные магистральные артерии, такие как наружная и внутренняя челюстные, лицевая, плечевая, срединная, срединнолучевая, наружная и внутренняя подвздошные, бедренная, подколенная, передняя и задняя большеберцовые.

Отдельно необходимо остановиться на коронарных артериях. Они отно-

сятся к сосудам мышечного типа, однако, отличаются от них строением внутренней оболочки. На отдельных участках их стенки обнаруживаются ***мышечно-эластические (интимальные) подушки***. Здесь наблюдается расщепление внутренней эластической мембраны на внутреннюю и наружную пластинки, между которыми заключаются пучки косо ориентированных гладких миоцитов, окруженных сетью коллагеновых и эластических волокон. Предполагается, что данные структуры играют важную роль в регулировании сердечного кровотока.

Для ***артерий эластического типа*** характерно наличие значительно более толстой ***внутренней оболочки***, составляющей не менее 20% ее общей толщины. Она формируется гладкомышечными клетками, эластическими и коллагеновыми волокнами. Со стороны средней оболочки она замыкается не всегда четко обозначенной внутренней эластической мембраной.

Средняя оболочка артерий эластического типа составляет основную массу ее стенки и состоит, преимущественно, из концентрически расположенных эластических мембран, сходных по строению с внутренней эластической мембраной, но имеющих значительное число сквозных отверстий — фенестр (окон). С возрастом эти мембраны утолщаются. Между ними заключены спирально ориентированные пучки гладких миоцитов.

Наружная оболочка артерий эластического типа образована соединительной тканью, содержащей большое количество коллагеновых волокон, предотвращающих перерастяжение стенки.

Артериола — arteriola — сосуд диаметром не более 100 мкм. Стенка ее образована тремя оболочками: внутренняя представлена слоем эндотелиальных клеток и базальной мембраной. Внутренняя эластическая мембрана в них отсутствует. Средняя оболочка формируется, в основном, за счет трех слоев спирально ориентированных пучков гладких миоцитов, а наружная — содержит смесь коллагеновых и эластических волокон. По мере того как артериолы ветвятся их стенка становится тоньше, а просвет — уже. При этом соотношение между ними остается фактически одинаковым — 1:1.

Артериола является первым звеном внутриорганного гемомикроциркуляторного русла, в состав которого входят еще прекапилляры, капилляры, посткапилляры и венулы.

Венулы — venula — представляются нам очень важным звеном терминального сосудистого русла, так как известна их важная роль в развитии воспалительного процесса. Стенка их состоит из трех оболочек: внутренней, представленной эндотелиальными клетками, лежащими на толстой базальной мембране; средней — состоящей из пучков гладких миоцитов; и наружной — представленной, в основном, коллагеновыми волокнами. Венулы, как правило, сопровождают артериолы, имеют одинаковую с последними толщину стенки, при значительно большем просвете у первых, и содержат двухкармашковые клапаны.

Вены — vena (phlebos) — возвращают кровь к сердцу и движение ее происходит под значительно меньшим давлением, чем в артериях. В связи с этим стенка их значительно тоньше, но также представлена тремя оболочками.

Внутренняя оболочка вен состоит из эндотелия, располагающегося непосредственно на плохо обозначенной внутренней эластической мембране, либо отделена от нее тонкой соединительнотканной пластинкой.

Средняя оболочка значительно тоньше, чем у сопровождаемой артерии, и состоит, в основном, из циркулярно лежащих гладких миоцитов. В некоторых венах внутренние пучки миоцитов имеют продольную ориентацию. В стенках вен мозга и мозговых оболочек не содержится мышечной ткани, в связи с чем они получили название ***венозных пазух — sinus venosus.***

Наружная оболочка вен часто самая толстая, состоит из соединитель-

ной ткани с большим содержанием коллагеновых волокон и, нередко, включающей продольно ориентированные пучки гладких миоцитов. В ней значительно чаще, чем в сопровождаемой артерии, обнаруживаются ***сосуды сосудов — vasa vasorum.***

В большинстве вен тела собаки, исключая некоторые вены головы, краниальную и каудальную полые вены, установлено наличие ***венозных клапанов — valvula venosa***. Последние чаще всего двухкармашковые, но иногда встречаются трех- и даже четырехкармашковые. Наибольшее число их на единицу длины сосуда отмечено в венах конечностей.

Нервы сосудов — nervi vasorum — принадлежат симпатической нервной системе. Их эфферентные волокна оканчиваются на гладкой мускулатуре сосудов, обеспечивая их тонус и сужение просвета — вазоконстрикцию. Нервы образуют на поверхности сосудов *периваскулярные нервные сплетения:* между адвентицией и средней оболочкой — *перимускулярные,* а в мышечной оболочке — *интрамускулярные.* Сплетения содержат ганглиозные клетки и большое количество химио- и барорецепторов, реагирующих на изменения химического состава и давления крови в сосудах. В некоторых сосудах имеются рефлексогенные зоны, из которых нервные импульсы передаются через центральную нервную систему на сердце и сосуды периферического кровотока.

Ход и ветвление сосудов в теле собаки подчинены определенным закономерностям, важнейшими из которых являются следующие:

1. Сосуды идут с нервами в составе *сосудистонервных пучков.* Последние окружены общим фасциальным влагалищем.

2. Основные сосуды в области туловища и конечностей идут *магистралями:* вентрально от позвоночного столба проходит грудная и брюшная аорта, а в области шеи — общие сонные артерии.

3. На конечностях магистрали проходят с медиальной поверхности и внутри суставного угла.

4. Ко всем органам, мимо которых проходит магистраль, отходят более тонкие ветви. Последние подходят к органу, как правило, с медиальной поверхности, а проникают в него — через ворота.

5. Каждый орган имеет не менее двух источников кровоснабжения и обладает большими резервными возможностями для восстановления кровотока по коллатералям — параллельным путям.

6. От магистральных кровеносных сосудов, расположенных вдоль позвоночного столба, метамерно отходят *париетальные ветви* к стенке и *висцеральные ветви* — к внутренним органам.

7. По ходу артерии, а чаще вены, образуют двумерные *сосудистые сети* и трехмерные — *сосудистые сплетения.*

8. Артерии сопровождаются, как правило, двумя или более *венами спутницами — vena comitans.*

9. Кровеносные сосуды способны образовывать *чудесные сети — rete mirabile:* чудесная артериальная сеть — в почках, чудесная венозная сеть — в печени.

10. В органах между атериальным и венозным руслами существуют многочисленные артериоло-венулярные анастомозы, обеспечивающие перераспределение крови в зависимости от их функционального состояния.

11. В области головы и на конечностях вены формируют по две сосудистые магистрали; поверхностную — проходящую подкожно; и глубокую — сопровождающую основные артерии.

Различают четыре ***типа ветвления сосудов***:

а) *рассыпной тип ветвления* сосудов характеризуется тем, что в одной из точек относительно крупный сосуд делится на многочисленные мелкие ветви, диаметр которых примерно одинаковый;

б) *магистральный тип ветвления* определяется наличием одного ство-

ла, от которого поочередно в разные (или в одну) стороны отходят ветви меньшего диаметра;

в) *дихотомический тип ветвления* характеризуется делением магистрального сосуда в одной точке на две ветви примерно равного поперечника;

г) *концевой тип ветвления* отличается от предыдущего отсутствием анастомозов между мелкими ветвями соседних ветвей.

Тип ветвления сосудов, величина просвета последних, толщина их стенки, наличие, или отсутствие по его ходу сетей, анастомозов, дугообразных изгибов и других сосудистых структур всецело определяется особенностями кровотока в органе, топографией, закономерностями его развития и фукционирования.

Сердце

Сердце — cor, kardia (рис. 133-140) — центральный орган крово-лимфообращения, располагается в грудной полости и заключено в перикард (околосердечную сумку, или сердечную сорочку).

Перикард — pericardium (рис. 133) — представляет собой прочный соединительнотканный мешок, в котором помещается сердце. Он состоит из двух серозных листков — наружного и внутреннего, и заключенного между ними фиброзного листка внутригрудной фасции. Наружный серозный листок представляет собой участок средостенной плевры и называется ***перикардиальная плевра — pleura pericardiaca*** (рис. 133). Перикардиальная плевра переходит на грудную кость, формируя *грудиноперикардиальную связку — lig. sternopericardiacum,* а затем без видимых границ переходит на грудную стенку в виде реберной плевры.

Рис. 133. Сердечная сорочка.

1—сердце;
2—кровеносные сосуды;
3—эпикард;
4—перикардиальная полость;
5—серозный листок перикарда;
6—фиброзный листок перикарда;
7—средостенная плевра;
8—грудиносердечная связка.

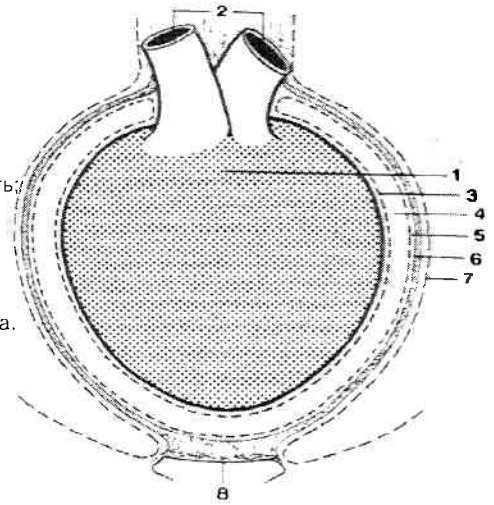

Внутренняя серозная выстилка околосердечной сумки образуется специальной серозной оболочкой, которая формирует околосердечную серозную полость и называется ***серозным перикардом — pericardium serosum***. На нем различают два листка: ***висцеральный листок —lamina visceralis*** — покрывает стенку сердца, образуя его наружную оболочку — ***эпикард — epicardium***. Он поднимается по сердцу дорсально и у его основания переходит в ***париетальный листок — lamina parietalis***. Последний выстилает внутреннюю поверхность сердечной сорочки, замыкается вентрально, формируя щелевидную ***полость перикарда — cavum pericardii*** (рис. 133), заполненную небольшим количеством ***серозной жидкости — liquor pericardii.***

Между двумя серозными листками сердечной сорочки со стороны грудной кости проникает внутригрудная фасция, образуя перикардиальный *фиброзный листок — lamina fibrosa.*

Сердце — cor, s. kardia (рис. 134, 135, 136, 137) — представляет собой полый мышечный орган округлой формы с притупленной верхушкой, на которой отчетливо выступает завиток, образованный пучками мышечных волокон. Оно расположено в специальной околосердечной полости, в области от 3 до 7-го ребра. Большая половина сердца сдвинута влево от средней сагиттальной плоскости.

На сердце различают расширенное ***основание сердца — basis cordis,*** обращенное краниодорсально. Суженная ***верхушка сердца — apex cordis*** — направлена вентрокаудально и несколько влево. Вследствие этого она располагается на уровне грудинного конца 7-го ребра, не достигая грудной кости на 1см и диафрагмы — на 6-8 см.

Рис. 134. Сердце — вид слева.

1—правый желудочек;
2—левый желудочек;
3—левое ушко;
4—левая нисходящая ветвь;
5—легочный ствол;
6—правое ушко;
7—аорта;
8—артериальная связка,
9—краниальная полая вена;
10—легочная артерия;
11—легочные вены.

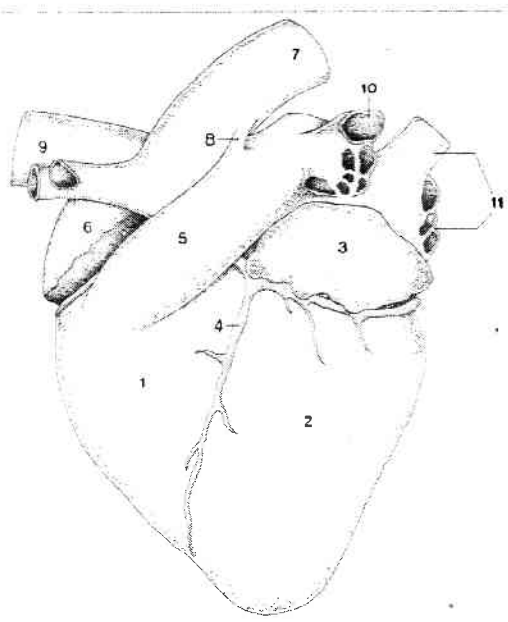

Кроме основания и верхушки, на сердце рассматривают ***правый и левый края — margo dexter et sinister***, и две ***поверхности:*** выпуклую ***грудинную — facies sternalis***, и прямую, или даже несколько вогнутую, ***диафрагмальную — facies diafragmalis.***

У основания сердца проходит ***венечная борозда — sulcus coronarius*** (рис. 134, 135, 136, 138), охватывающая сердце кольцом. Она является наружной границей между предсердиями и желудочками сердца, в ней проходят ***правая и левая венечные артерии — aa. coronariae cordis dextra et sinistra*** (рис. 138). Последние выходят из аорты у ее основания, проходят каудально, анастомозируя друг с другом, и питают стенки предсердий и желудочков. Для сердца собаки характерен левовенечный тип кровоснабжения: диаметр левой венечной артерии колеблется в зависимости от породы от 1,7 до 5,1 мм, а правой - от 1,2 до 3,1 мм.

От венечной борозды вентрально по правому и левому краям сердца проходят ***правая и левая продольные борозды — sulcus longitudinalis dexter et sinister***. Они же являются наружной границей между желудочками серд-

ца и соединяются между собой, не достигая его верхушки, так, что она принадлежит левому из них.

В продольных бороздах располагаются ***продольные ветви венечных артерий — rami longitudinales dexter et sinister,*** питающие стенки желудочков.

На основании сердца располагаются сосуды, которыми начинаются и оканчиваются большой и малый круги крово-обращения. Из них ***ствол легочных артеий — truncus pulmonalis*** (рис. 131,132,134,135,138) — выходит из правого желудочка и располагается спереди и слева от аорты. Другой ствол — ***аорта — aorta*** (рис.131,132,134,135,138) — выходит из левого желудочка и лежит каудальнее и правее от легочной артерии.

Справа и несколько спереди от аорты располагается слепо оканчивающийся выступ правого предсердия — ***правое сердечное ушко — auricula dextra*** (рис. 134,135,136). Слева и каудально от названных сосудов, охватывая легочную артерию, расположено, соответственно, ***левое сердечное ушко — auricula sinistra***, представляющее слепое выпячивание левого предсердия. Каудально от аорты оба предсердия снаружи без видимых границ переходят друг в друга, но внутри они разделены ***межпредсердной перегородкой — septum interatriale*** (рис. 136). Правый и левый желудочки сердца разделены ***межжелудочковой перегородкой — septum interventriculare*** (рис. 137). Полость правого предсердия сообщается с полостью правого желудочка через ***правое атриовентрикулярное отверстие — ostium atrioventriculare dextrum,*** а соответствующие камеры левой половины сердца сообщаются через ***левое атриовентрикулярное отверстие — ostium atrioventriculare sinistrum***. Сообщения правой половины сердца с левой не существует. Только в эмбриональный период развития оба предсердия сообщаются через *овальное отверстие,* которое вскоре после рождения зарастает, оставляя после себя след в виде *овальной ямки.*

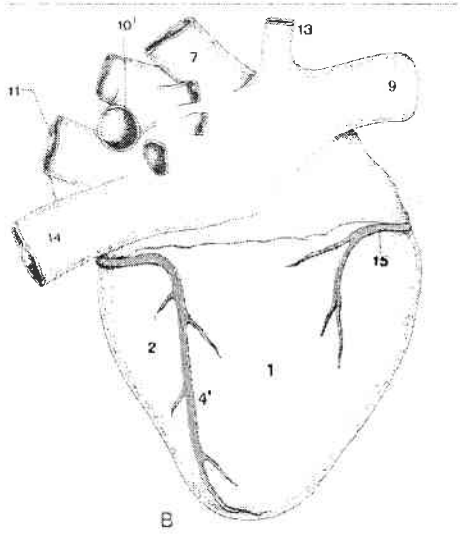

Рис. 135.Сердце — вид справа.

1—правый желудочек;
2—левый желудочек;
4"—левая нисходящая ветвь;
7—аорта;
9—краниальная полая вена;
10—легочная артерия;
13—правая непарная вена;
14—каудальная полая вена;
15—правая венечная артерия.

Правое предсердие — atrium dextrum (рис. 136) — располагается краниодорсально от правого желудочка и своим слепым выпячиванием в виде правого сердечного ушка охватывает справа аорту, достигая легочной артерии. В его вентрокаудальную стенку впадает ***каудальная полая вена — vena cava caudalis***. В устье последней часто встречается *клапан* ***каудальной полой вены — valvula venae cavae caudalis***. В дорсокраниальную стенку правого предсердия открывается — ***краниальная полая вена — vena cava cranialis***. Устье последней несколько расширено и называется

венозным синусом — sinus venosus. Снаружи граница между синусом и предсердием проходит по ***пограничной борозде — sulcus terminalis***. Ей на внутренней поверхности предсердия соответствует мышечный *пограничный* ***гребень — crista terminalis***. С дорсальной поверхности в предсердие открывается ***правая непарная вена — v. azygos dextra.***

С внутренней поверхности между устьями краниальной и каудальной полых вен располагается ***межвенозный бугорок — tuberculum intervenosum***. При сокращении он подтягивает устья этих сосудов, при этом предотвращается сталкивание встречных потоков крови.

Вентральнее устья каудальной полой вены располагается достаточно крупное отверстие — ***устье большой сердечной вены — ostium venae cordis magnae,*** имеющее специальное название ***венечный синус — sinus coronarius***. В большую сердечную вену, или в непосредственной близости от нее, открывается значительно меньшим отверстием ***сердечная средняя вена — v. cordis media.*** Кроме того, на внутренней поверхности стенки предсердия у венечной борозды располагаются устья 4-5 ***малых сердечных вен — v. cordis parva***, отводящих венозную кровь от стенки правого желудочка.

На перегородке предсердий, краниодорсально устья каудальной полой вены и венечного синуса, каудальнее межвенозного бугорка, располагается неглубокая ***овальная ямка — fossa ovalis***. Ее окружность несколько утолщена ***сухожильным краем — limbus fossae ovalis.***

Внутренняя поверхность стенки предсердия, особенно в области ушка, покрыта сетью мышечных валиков в виде гребешков — ***гребешковыми мышцами — mm. pectinati***. Между валиками видны различной глубины *синусы.*

С правым желудочком правое предсердие сообщается через правое атриовентриклярное отверстие, расположенное в плоскости венечной борозды.

Рис. 136.
Правое предсердие и правый желудочек.

1—правое предсердие;
1'—правое ушко;
2—правый желудочек;
3—правый атриовентрикулярный клапан;
4—каудальная полая вена;
5—межвенозный бугорок;
6—краниальная полая вена;
7—венечный синус;
8—пограничная борозда;
9—овальная ямка.

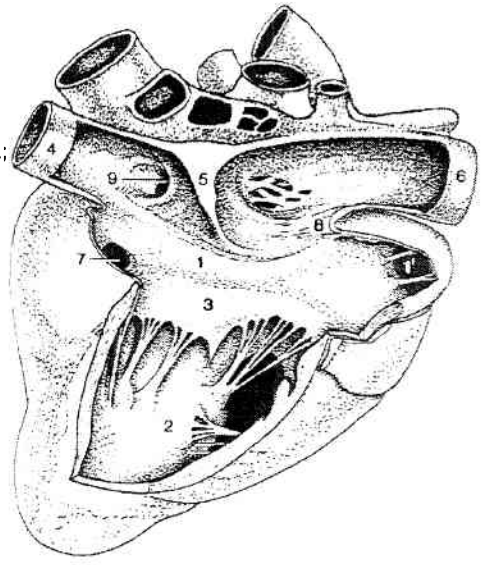

Левое предсердие — atrium sinistrum (рис. 136) — в основном устроено так же, как и правое. В дорсальную стенку его впадают четыре ***легочные вены — vv. pulmonales***, заканчивающие малый круг кровообращения. При впадении они образуют три лакуны: правую, левую и центральную. Первая из них наиболее крупная и располагается несколько каудальнее остальных.

На перегородке предсердий, на том месте, где справа находится овальная ямка, у новорожденных животных располагается ***клапан овального отверстия — valvula foraminis ovalis***. У щенят уже в течение первых 3-5 недель послеутробной жизни он прирастает к краям отверстия.

С левым желудочком полость левого предсердия сообщается обширным ***левым атриовентрикулярным отверстием***.

Правый желудочек — ventriculus dexter (рис. 136, 137) — направлен краниовентрально и вправо. Стенка его значительно толще, чем предсердий, но в 2,5-3,0 раза уступает по этому показателю левому желудочку. Отверстие, ведущее из правого предсердия в желудочек, окружено ***фиброзным кольцом — anulus fibrosus atrioventricularis dexter***, и прикрыто ***трехстворчатым клапаном — valva tricuspidalis*** (рис. 138). Последний, соответственно названию, имеет три створки: ***угловую — cuspis angularis, пристеночную — cuspis parietalis и перегородковую — cuspis septalis***. Основание створок прилежат к фиброзному кольцу, а к их свободному краю прикрепляются ***сухожильные струны — chordae tendineae***. Число последних колеблется в пределах от 5 до 8, а своими концами они прикрепляются к ***сосковым мышцам — mm. papillares***. Две из них располагаются на перегородке желудочков, в связи с чем получили название септальных, а одна принадлежит стенке и называется париетальной.

На внутренней поверхности желудочка в области его верхушки находятся ***мышечные перекладины — trabeculae carneae,*** напоминающие гребешковые мышцы предсердий. Они являются остатками эмбриональной мышечной сети и способствуют выжиманию крови из полостей сердца при его сокращении. Кроме того, в правом желудочке имеется сравнительно толстая ***правая поперечная сердечная мышца — m. transversus cordi dextrum.***

Рис. 137. Поперечный разрез желудочков сердца.

1—краниальный край сердца;
2—правый желудочек;
3—межжелудочковая перегородка;
4—левый желудочек.

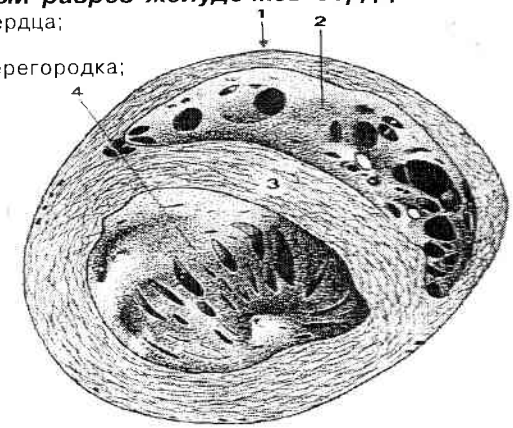

В правом желудочке в области его ***артериального конуса — conus arteriosus*** — находится ***отверстие легочного ствола — ostium trunci pulmonalis***, которым начинается легочный ствол и, одновременно, малый круг кровообращения. Отверстие у устья легочного ствола прикрыто ***клапаном легочного ствола (полулунным) — valva trunci pulmonalis*** (рис. 138), состоящим из трех полулунных створок: правой,

левой и промежуточной. Последние изредка несут по свободному краю узелки полу-лунных створок, а сами прикрепляются к фиброзному кольцу, расположенному у основания легочного ствола.

Левый желудочек — ventriculus sinister (рис. 137) — лежит левее и каудодорсальнее от правого. Ему принадлежит верхушка сердца. Устроен он, в основном, так же, как и правый желудочек, но обладает и существенными различиями. Стенка левого желудочка значительно толще правого, что обусловлено его большей работой — проталкиванием крови по большому кругу кровообращения. Полость левого предсердия сообщается с левым желудочком через ***левое атриовентрикулярное отверстие — ostium atrioventriculare sinistrum***, расположенное на уровне венечной борозды. Отверстие прикрыто ***двухстворчатым (митральным) клапаном — valva bicuspidalis (mitralis)*** (рис. 138). Из двух створок клапана одна ***перегородковая — cuspis septalis*** — располагается краниально, а вторая — ***пристеночная — cuspis parietalis*** — занимает место каудально, на боковой стенке желудочка. Нередко у собак крупных пород имеются две дополнительные створки, расположенные между основными. Основания створок клапана прикрепляются к левому фиброзному атриовентрикулярному кольцу, а по их свободному краю прикрепляются 6-8 сухожильных струн. Последние развиты сильнее, чем в правом желудочке, а оканчиваются на двух сосковых париетальных мышцах. Из них краниальная более мощная по сравнению с каудальной.

Из левого желудочка на уровне венечной борозды выходит самый крупный артериальный сосуд — аорта — специальным ***отверстием аорты — ostium aortae***. Последнее окружено фиброзным аортальным кольцом, расположенным на уровне венечной борозды. К нему прикрепляется ***клапан аорты — valva aortae*** (рис. 138), состоящий из трех полулунных створок: септальной, правой и левой. По их свободному краю располагаются ***узелки полулунных створок — noduli valvularum semilunarium***. Узелки препятствуют прилипанию створок к стенкам аорты и способствуют более тесному соприкосновению их краев друг к другу.

Рис. 138. Клапаны сердца.

1—правый предсердножелудочковый клапан;
2—левый предсердно-желудочковый клапан;
3—клапан аорты;
4—клапан легочного ствола;
5—хрящи (кости) сердца;
6—левая венечная артерия;
7—правая венечная артерия.

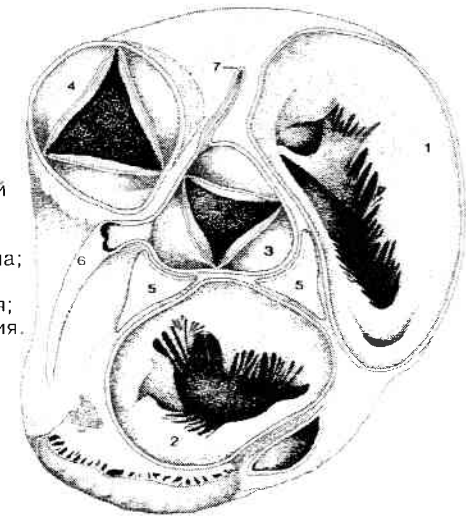

Работа клапанов заключается в следующем. При сокращении желудочков (этот процесс называется ***систола***) трех- и двухстворчатые клапаны устанавливаются в плоскости атриовентрикулярных отверстий и

препятствуют обратному току крови из желудочков в предсердия. Выворачивание их в полость предсердий не позволяют сухожильные струны, удерживаемые сосковыми мышцами. В результате атриовентрикулярные отверстия оказываются плотно закрытыми, а кровь из правого и левого желудочков может поступать лишь, соответственно, в ствол легочных артерий и в аорту.

Функция клапанов легочного ствола и аорты заключается в том, что при расслаблении желудочков (этот процесс называется ***диастола***) кровь, поступившая в легочный ствол и аорту устремляется обратно. При этом она захватывает створки клапанов и устанавливает их в плоскости основания этих сосудов. Створки клапанов соприкасаются своими краями и препятствуют попаданию крови обратно в полости желудочков.

Стенка сердца (рис. 137) состоит из трех оболочек: наружной — *эпикарда*, средней — *миокарда* и внутренней — *эндокарда*.

Эпикард — epicardium — представляет собой висцеральный листок специальной серозной оболочки *серозного перикарда — pericardium serosum*. Его поверхностный мезотелиальный слой является выстилкой, состоящей из однослойного плоского эпителия — мезотелия. Эти клетки лежат на слое рыхлой волокнистой соединительной ткани, содержащей звенья гемомикроциркуляторного русла, лимфатические капилляры и нервные волокна. Самый глубокий слой соединительной ткани переходит в эндомизий подлежащей сердечной мышцы.

Миокард — myocardium — состоит из сердечной поперечно-полосатой непроизвольной рабочей мышечной ткани и атипичных мышечных волокон, потерявших возможность к сокращению, но обладающих способностью вырабатывать и проводить нервные импульсы. Рабочая сердечная мышца отличается от скелетной мускулатуры рядом особенностей, в том числе и наличием анастомозов между отдельными мышечными волокнами. Этим объясняется сложное строение стенок сердца, особенно в области желудочков.

Длина и поперечник кардиомиоцитов собаки почти одинаковы и составляют 10-15 мкм. Клетка покрыта сарколеммой, состоящей из базальной мембраны и плазмалеммы. К наружной поверхности базальной мембраны прилежат коллагеновые и аргирофильные волокна. В центральной части миоцита расположено овальное или удлиненной формы ядро. Миофибриллы располагаются продольно.

Кардиомиоциты предсердий и желудочков отличаются по форме. Предсердные мышечные клетки имеют отростчатую форму, а желудочковые — почти цилиндрическую. В миоцитах предсердий меньше митохондрий, миофибрилл, саркоплазматической сети и более высокая активность ферментов, связанных с метаболизмом гликогена. В гранулах сети предсердных миоцитов продуцируются богатые гликопротеидами гранулы, которые поступают в кровь и оказывают антитромботическое действие. Кроме того, они вырабатывают натрий-уретический фактор, участвующий в регуляции артериального давления.

Атипичные (проводящие) кардиомиоциты относятся у собаки к малодифференцированным и макроскопически не отличаются от рабочей мускулатуры.

На предсердиях достаточно ясно выражены два мышечных слоя. Наружный является общим для двух предсердий с поперечным (для всего сердца) ходом мышечных волокон — от одного сердечного ушка к другому. Глубокий продольный слой миокарда является самостоятельным для каждого предсердия. В области устьев краниальной и каудальной полых вен формируются сфинктерообразные пучки.

В стенках желудочков пучки миокарда располагаются в пять пластов. Из них поверхностный и внутренний имеют косопродольную ориентацию, граничащие с ними вторые наружный и внутренний пласты имеют ход волокон в виде восьмерки. Самый глубокий слой как со стороны эпикарда, так и эндокарда имеет ход волокон в виде восьмерки. На верхушке сердца пучки миокарда образуют *завиток — vortex cordis*.

Фиброзный скелет сердца (рис. 138). Миокард предсердий и желудочков разделены фиброзным скелетом, состоящим **из *правого и левого атриовентрикулярных фиброзных колец — anulus fibrosus atrioventricularis dexter et sinister***, лежащих у основания одноименных отверстий. Толщина фиброзных колец не превышает 1 мм. Правое из них замкнутое, а левое — неполное: концы его обращены к аорте. Соединительная ткань колец частично проникает в одноименные клапаны, формируя их основу.

Правое и левое артериальные фиброзные кольца — anulus fibrosus arteriosus dexter et sinister — окружают основание легочного ствола и аорты. Они служат точкой "опоры" для миокарда желудочков, а их соединительная ткань переходит в стенку аорты и легочного ствола. В аортальном кольце находится от одного до трех ***сердечных хрящей***. Самый крупный хрящ составляет основу правой полулунной створки и легко прощупывается со стороны правого предсердия. У старых собак крупных пород он может окостеневать.

Эндокард — endocardium — внутренняя оболочка сердца, выстилает полость сердца и все внутрисердечные образования, включая его клапаны, сухожильные струны, сосочковые мышцы и трабекулы. По своему строению и развитию она соответствует трем оболочкам кровеносных сосудов. Наиболее толст эндокард в левой половине сердца, особенно вблизи аортального отверстия, а на сухожильных струнах он значительно тоньше.

Внутренний слой эндокарда выстлан эндотелием, лежащим на базальной мембране. Под ней располагается соединительная ткань, содержащая малодифференцированные клетки и составляющая подэндотелиальный слой.

Рис. 139. Проводящая система сердца.

1—краниальная полая вена;
2—пограничная борозда;
3—правое предсердие;
4—межпредсердная перегородка;
5—левое предсердие;
6—левый атриовентрикулярный (митральный) клапан;
7—правый атриовентрикулярный клапан;
8—правый желудочек;
9—межжелудочковая перегородка;
10—левый желудочек;
11—синусный узел;
12—предсердножелудочковый узел;
13—правая ножка;
14—левая ножка.

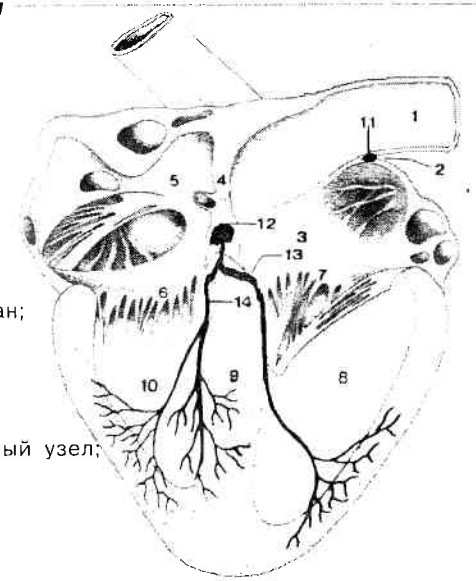

Средний мышечно-эластический слой эндокарда состоит из гладкомышечных клеток и эластических волокон. Последние лучше выражены в эндокарде предсердий.

Соединительно-тканный слой эндокарда лежит на границе с миокардом и соответствует наружной оболочке кровеносных сосудов.

Проводящая система сердца (она же синовентрикулярная, атриовентрикулярная и нервно-мышечная) — sistema sinoventricularis cordis (рис. 139) — обеспечивает ритмичную и относительно автономную работу сердца. Она формируется из атипичных кардиомиоцитов, специализирую-

щихся либо на выработке импульса для сокращения, либо на его проведении в различные отделы сердца. Скопления этих клеток образуют два узла: синусный и предсердно-желудочковый, атриовентрикулярный пучок, ветви пучка (ножки Гисса) и волокна Пуркине.

Синусный узел — nodus sinoatrialis, s. nodus sinoauricularis (Keith — Flack) — располагается непосредственно под эпикардом пограничной борозды между устьем краниальной полой вены и правым сердечным ушком. Он бледно-розового цвета, серповидной формы и с трудом может быть обнаружен макроскопически. В узле располагаются *клетки водителя ритма (пейсмекерные клетки),* обеспечивающие возникновение импульса для сокращения сердечной мышцы с частотой от 70 до 120 раз в 1 мин. В условиях физической нагрузки пульс учащается. Это может происходить и под влиянием вегетативной нервной системы, так как этот узел получает большое число нервных волокон как из симпатического звездчатого узла, так и парасимпатического блуждающего нерва. Они, однако, не ответственны за начало возникновения импульса, а могут лишь изменить его скорость. Симпатическая нервная система повышает скорость возникновения импульса, а парасимпатическая — ее замедляет. Некоторые гормоны также оказывают влияние на этот процесс.

Предсердно-желудочковый (атриовентрикулярный) узел — nodus atrioventricularis (Aschoff — Tavara) — диаметром около 1,5 мм, лежит в каудальной части перегородки предсердий на 5 мм краниовентральнее венечного синуса, в области основания правой полулунной створки клапана аорты. Он примыкает с правой стороны к сердечному хрящу и к фиброзному кольцу. Анатомического соединения между синусным и предсердно-желудочковым узлами не установлена, но физиологическая связь между ними, безусловно, имеется.

Атриовентрикулярный пучок (пучок Гисса) — fasciculus atrioventricularis (His) — является непосредственным продолжением атриовентрикулярного узла. Длина его колеблется от 0,9 до 1,2 см, ширина — от 2 до 5 мм в зависимости от породы и возраста собаки. У основания правой полулунной створки клапана аорты он прободает фиброзное кольцо и над перегородкой желудочков делится на ***правую и левую ножки — crus dextrum et sinistrum.***

Правая ножка направляется краниально вдоль сердечного хряща, погружается в межжелудочковую перегородку и отдает ей ряд веточек. Затем, через правую поперечную сердечную мышцу она переходит к париетальной сосковой мышце, разветвляясь в ней и стенке желудочка.

Левая ножка под сердечным хрящом и между правой и левой полулунными створками клапана аорты выходит на левую поверхность межжелудочковой перегородки и продолжается под пучком поперечно идущих волокон миокарда. По выходу из-под них она тянется в виде тяжа под эндокардом, отдает ряд ветвей к миокарду перегородки и делится на две ветви. Последние через левые поперечные сердечные мышцы переходят на пристенные сосковые мышцы, разветвляются в них и в стенке левого желудочка.

Волокна Пуркине представляют собой концевые разветвления обеих ножек атриовентрикулярного пучка.

Сосуды сердца (рис.134,135,138). Сердце обильно снабжается кровью — оно получает около 10% крови, выбрасываемой при каждой систоле левого желудочка. Указанный объем крови поступает в правую и левую венечные артерии. ***Правая венечная артерия — a. coronaria cordis dextra*** — проходит справа по венечной борозде и направляются в правую продольную борозду. Здесь она получает название ***правая нисходящая ветвь — ramus descendens dexter*** (рис.135) — и разветвляется в миокарде как правого, так и левого желудочков. ***Левая венечная артерия — a. coronaria cordis sinistra*** — проходит слева в венечной борозде. Дойдя до левой продольной борозды, она отдает в нее ***левую нисходящую ветвь — ramus descendens sinister*** (рис.134,135), а сама как ***окружная ветвь — ramus circumflexus*** — анастомозирует с правой венечной артерией. Левая венечная артерия разветвляется в миокарде правого и левого желудочков и предсердий. Для сердца собаки характерен левовенечный тип кровоснабжения.

Рис. 140. Нервы сердца.

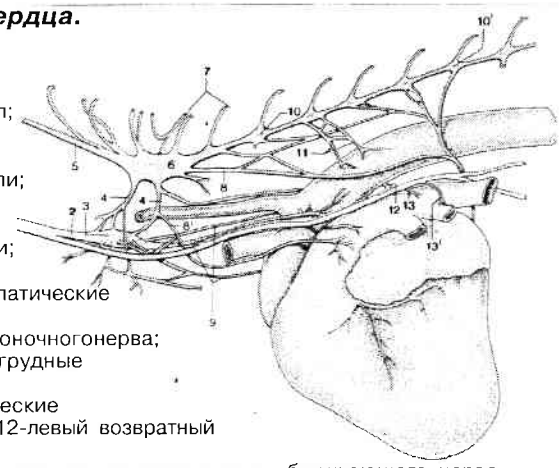

1—блуждающий нерв;
2—симпатический ствол;
3—средний шейный узел;
4,4'—краниальная и каудальная ветви подключичной петли;
5—позвоночный нерв;
6—звездчатый узел;
7—соединительные ветви;
8,8'—каудодорсальный и каудовентральный симпатические сердечные нервы;
9—сердечная ветвь позвоночногонерва;
10,10'—третий-седьмой грудные симпатические узлы;
11—сердечные симпатические ветви от грудных узлов; 12-левый возвратный гортанный нерв;
13,13'—краниальная и каудальная сердечные ветви блуждающего нерва.

Отток венозной крови от стенки сердца осуществляют специальные сердечные вены. ***Большая сердечная вена — v. cordis magna*** (рис.136) — соответствует левой венечной артерии. Она открывается в правое предсердие вентральнее устья каудальной полой вены в виде ***венечного синуса***. Вблизи устья последней в нее открывается ***средняя сердечная вена — v. cordis media,*** соответствующая правой венечной артерии.

Малые сердечные вены — vv. cordis parvae — в количестве 4-6 собирают кровь из стенки правого желудочка и самостоятельно открываются в полость правого предсердия незначительно дорсальнее венечной борозды.

Нервы сердца (рис.140). Сердце получает симпатическую иннервацию от звездчатого узла в виде ***nn. accelerantes cordis***, а парасимпатическую — от блуждающего нерва — ***nn. depressor cordis.***

Рис. 141. Топография сердца.

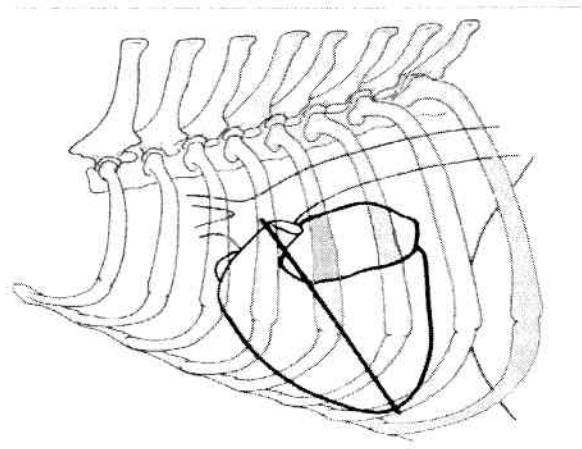

Относительная масса сердца к общей массе тела колеблется в широких пределах — от 0,85 до 1,45% — в связи с разнообразием пород собак. Масса сердца у самцов больше, чем у самок. У плода относительная масса сердца больше, чем у новорожденного.

Артериальное давление у собаки составляет: максимальное — 120 - 140 мм. рт. ст., а минимальное — 30-40 мм. рт. ст.

Артерии и вены малого круга кровообращения

Легочный ствол — truncus pulmonalis (рис.134,135,138) — выходит из артериального конуса правого желудочка и сначала направляется косо влево и каудодорсально. У корня легкого он делится на две ветви для правого и левого легкого. Каждая из них располагается вентролатерально от магистрального бронха и полностью повторяет его ветвления. Гемомикроциркуляторное русло образует сеть вокруг легочных альвеол, где и происходит газообмен.

Отток артериальной крови от легких осуществляют ***легочные вены — vv. pulmonales*** (рис.134,135). Впадают они в левое предсердие, формируя три локуны: правую, левую и центральную.

Артерии большого круга кровообращения

Большой круг кровообращения начинается самым крупным артериальным сосудом — ***аортой — aortae*** (рис.134). Последняя выходит из левого желудочка и сразу же над полулунным клапаном образует незначительное расширение ***синус аорты — sinus aortae***. Здесь от нее берут начало описанные выше правая и левая венечные артерии. Далее образуется ***дуга аорты — arcus aortae*** (рис.135), которая поднимается дорсально к позвоночному столбу справа от легочного ствола. В полости перикарда от нее отходит *артериальная связка* к легочному стволу, а вне его — в краниальном направлении простираются ***плечеголовная артерия — arteria brachiocephalica*** (рис.142). Затем, несколько проксимальнее отходит ***левая подключичная артерия — a. subclavia sinistra*** (рис.142). На уровне 4-5-го грудного позвонка аорта листками средостения и рыхлой соединительной тканью прикрепляется к позвоночному столбу и далее переходит в грудную аорту.

Грудная аорта — aorta thoracica (рис.142) — лежит между листками средостения. Справа от нее располагается ***грудной лимфатический проток и правая непарная вена***. От грудной аорты отходят: 1)парные дорсальные межреберные артерии, начиная с 4-5 ребра и по последнее; 2)бронхиальная артерия; 3)пищеводная и 4)краниальные диафрагмальные артерии.

Дорсальные межреберные артерии — aa. intercostales dorsales (рис.142) — парные, выходят на дорсолатеральной поверхности аорты в количестве 8-9 пар. Каждая артерия идет вентрально вдоль каудального края ребра в его сосудистом желобе и питает мышцы грудной и брюшной стенок, а также кожу этих областей. На уровне грудинных концов ребер ее дистальный конец анастомозирует с *межреберными вентральными артериями*, являющимися дорсальными ветвями *внутренней грудной артерии*. Таким образом в каждом сегменте замыкается кольцо и формируется коллатеральное кровообращение. От проксимального конца каждой межреберной артерий ответвляются по две ветви: *спинномозговые — rami spinales*, входящие через межпозвоночные отверстия в позвоночный канал и питающие спинной мозг и его оболочки; и *дорсальные ветви — rami dorsales*, снабжающие кровью дорсальные мышцы позвоночного столба и кожу этой области.

Бронхиальная артерия — a. bronchialis (рис.142) — отходит от грудной аорты на уровне 4-6-го грудного позвонка и снабжает артериальной кровью легкие.

Пищеводная артерия — a. esophagea — может отходит общим стволом с предыдущим сосудом или самостоятельно. Васкуляризирует грудную часть пищевода.

Краниальные диафрагмальные артерии — aa. phrenicae craniales — правая и левая отходят между ножками диафрагмы от вентральной поверхности аорты самостоятельно или общим стволом. Снабжают кровью ножки диафрагмы.

Плечеголовная артерия, правая и левая подключичные артерии

От дуги аорты в краниальном направлении вначале отходит ***плечеголовная артерия — a. brachiacehpalicus*** (рис.142), а затем несколько дорсальнее — ***левая подключичная артерия — a. subclavia sinistra*** (рис.142).

Рис. 142. Дуга аорты.

1—легочный ствол; 2—аорта; 3—межреберные артерии; 4—левая подключичная артерия; 5—плечеголовной ствол; 6—позвоночная артерия; 7—реберношейный ствол; 8—левая и правая общие сонные артерии; 9—поверхностная шейная артерия; 10—подмышечная артерия;11—внутренняя грудная артерия.

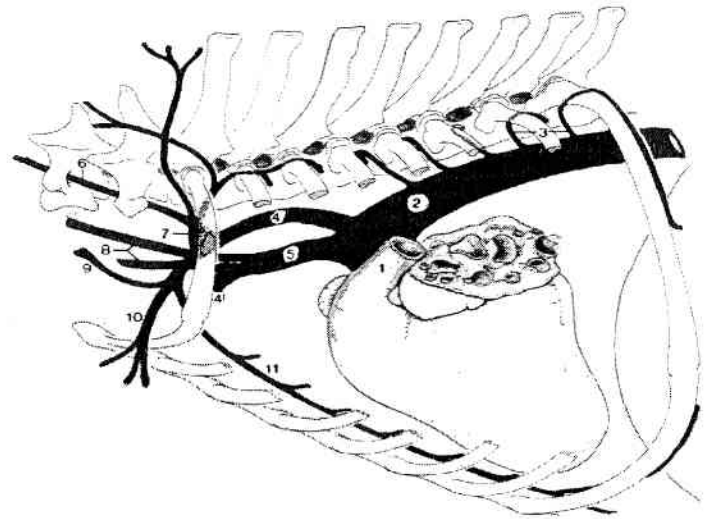

Плечеголовная артерия отдает в краниальном направлении сначала ***левую*** а затем ***правую общие сонные артерии — a. carotis communis sinister et dexter*** (рис.142,143,144). После отхождения последней плечеголовная артерия получает название ***правая подключичная артерия — a. subclavia dextra*** (рис.142).

Каждая подключичная артерия последовательно отдает в крниальном направлении: позвоночную артерию, реберношейный ствол, плечешейный ствол, а в каудальном — внутреннюю и наружную грудные артерии. После отхождения последней подключичная артерия основной ствол меняет название на ***подмышечную артерию — a. axillaris*** (рис.142,145) — и переходит на грудную конечность.

1.*Позвоночная артеия — a. vertebralis* (рис.142) — выходит из грудной полости медиально от шейки первого ребра, проходит по медиальной поверхности лестничной мышцы к поперечному отверстию шестого шейного позвонка и проникает в него. В дальнейшем она проходит краниально в межпоперечном канале до атланта, где анастомозирует с затылочной артерией. На своем пути в каждом сегменте артерия отдает: *спинномозговую ветвь — ramus spinalis* — к тканям и оболочкам спинного мозга; *дорсальную и вентральную мышечные ветви — rami musculares dorsalis et ventralis* — в мышцы позвоночного столба. Дорсальная мышечная ветвь, выходящая между вторым и третьим позвонками, получает название *краниальная шейная ветвь — ramus cervicalis cranialis*. Она разветвляется в мышцах затылочноатлантного и атлантоосевого суставов, анастомозирует с восходящей ветвью глубокой шейной артерии, замыкая кольцо коллатерального кровообращения.

2. *Реберношейный ствол — truncus costocervicalis* (рис.142) — у собаки очень короткий и у шейки первого ребра делится на: **1)*поперечную шейную артерию — a. transversa colli;* 2)*глубокую шейную артерию — a. cervicalis profunda и 3) передняя межреберная артерия — a. intercostalis cranialis*** (рис.142). Первая из них покидает грудную полость впереди первого ребра и васкуляризирует мышцы плечевого пояса. Вторая выходит в область холки через второе межреберье вблизи шейки ребер, проходит по медиальной поверхности вентральной зубчатой мышцы и васкуляризирует: вентральную зубчатую, ромбовидную, трапециевидную мышцы, длиннейшие мышцы спины и шеи, остистые, полуостистые и многораздельные мышцы. Третья — является общим стволом для 2-4(5) межреберных артерий.

3.*Плечешейный ствол — truncus omocervicalis* (рис.142) — берет начало от подключичной артерии у первого ребра, направляется краниально вдоль лестничной мышцы и отдает четыре ветви. Первая из них — ***восходящая шейная артерия — a. cervicalis ascendens*** — проходит по медиальной поверхности плечеголовной мышцы, васкуляризирует ее, а также другие мышцы, закрепляющиеся на рукоятке грудной кости. Вторая — ***нисходящая ветвь — ramus descendens*** — проходит вентрально в боковой грудной борозде между плечеголовной и поверхностной грудной мышцами, вместе с подкожной веной плеча. Васкуляризирует перечисленные мышцы, включая двуглавую мышцу плеча. Третья — сильно развитая ***поперечная лопаточная артерия — a. transversa scapulae*** — одной ветвью она вместе с предлопаточным нервом идет в предостную и заостную мышцы, а другой — в шейную часть зубчатой вентральной мышцы. Четвертая — ***поверхностная шейная артерия — a. cervicalis superficialis*** — проходит дорсально по краниальному краю предостной мышцы и разветвляется в шейных частях ромбовидной и трапециевидной мышцах.

4. *Внутренняя грудная артерия — a. thoracica interna* (рис.142) — развита у собаки достаточно хорошо. Она отходит в каудовентральном направлении медиальнее первого ребра, погружается под поперечную грудную мышцу и под ней доходит до 6-7 ребра. По ходу от нее отходят тонкие ветви в: грудную долю тимуса, средостение, перикард, поперечную грудную мышцу.

Более крупными ветвями внутренней грудной артерии являются; *прободающие ветви — rami perforantes*, прникающие между вентральными концами реберных хрящей к грудным мышцам; *вентральные межреберные артерии — aa. intercostales ventrales*, проходящие в дорсальном направлении до соединения с *дорсальными межреберными артериями* и питающие мышцы и кожу грудной стенки; *околосердечнодиафрагмальная артерия — a. pericardiacophrenica*, питающая околосердечную сумку и небольшой участок диафрагмы и *мышечнодиафрагмальная артерия — a. musculophrenica*.

Последняя идет в реберную часть диафрагмы, принимает участие в васкуляризации прямой мышцы живота и анастомозирует с дорсальными межреберными артериями. Конечная ветвь внутренней грудной артерии

проникает в брюшную стенку между реберной дугой и мечевидным хрящом грудины, получая название — ***краниальная надчревная артерия — a. epigastrica cranialis*** (рис.66). Последняя лежит между поперечной и прямой мышцами живота, васкуляризирует их и молочные железы, а в области *пупка — umbo* — анастомозирует с каудальной надчревной артерией, замыкая с вентральной поверхности окольный путь кровотока параллельный аорте.

5.*Наружная грудная артерия — a. thoracica externa* (рис.142) — последний сосуд, отходящий от подключичной артерии. Она часто бывает двойной, начинается на каудо-медиальной поверхности подключичной артерии, проходит крани-олатерально по первому ребру, а затем вдоль глубокой грудной мышцы и разветвляется в ней. Многочисленными анастомозами она соединяется с прободающими ветвями внутренней грудной артерии.

После отхождения наружной грудной артерии от подключичной, последняя приобретает каудальное направление, переходит на грудную конечность, располагается с медиальной поверхности плечевого сустава и получает название подмышечной артерии.

Артерии головы

Кровоснабжение органов головы осуществляется, в основном, общими сонными артериями. Параллельно им к голове идут правая и левая позвоночные артерии (описаны выше), образующие в области затылочноатлантного и атлантоосевого суставов ряд анастомозов, создавая возможность окольного кровотока.

Правая и левая общие сонные артерии отходят поочередно от плечеголовной артерии и идут к голове вдоль вентро-латерального края трахеи, а в краниальной части шеи — по ее дорсолатеральной поверхности. Латерально артерия прикрыта плечеподъязычной мышцей, которой и отделяется от яремной вены.

От ***общей сонной артерии — a.carotis communis*** (рис.143) — отходят тонкие мышечные ветви к вентральным мышцам позвоночного столба и вентральным мышцам шеи, пищеводные и трахеальные ветви. В области гортани она отдает в кранио-вентральном направлении две ветви: слабую *восходящую глоточную артерию — a. pharyngea ascendens* —

Рис. 143. Артерии головы.

1—общая сонная а.; 2—наружная сонная а.; 3—внутренняя сонная а.;
4—затылочная а.; 5—краниальная гортанная а.;
6—восходящая глоточная а.;
7—язычная а.; 8-лицевая а.;
9—каудальная ушная а.;
10—поверхностная височная а.;
11—внутренняя челюстная а.;
12—нижняя альвеолярная а.;
13—наружная глазничная а.;
14—подглазничая а.

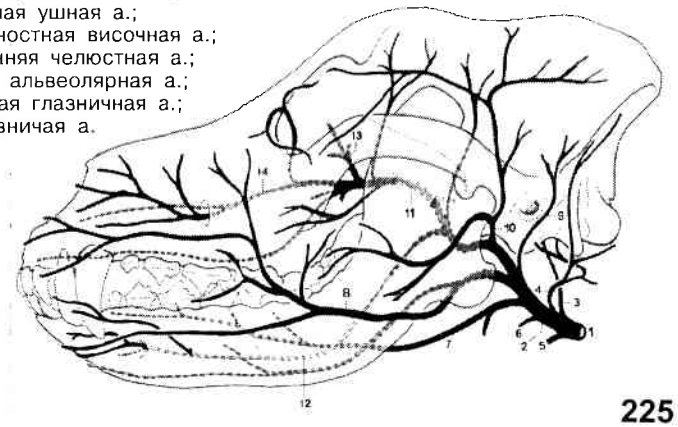

для мышц глотки, мягкого неба, и более мощную, начинающуюся каудальнее на 5-8 см предыдущей, *краниальную гортанную — a. laryngea cranialis* — для слизистой оболочки и мышц гортани.

На уровне затылочноатлантного сустава общая сонная артерия отдает в краниодорсальном направлении ***внутреннюю сонную артерию — a.carotis interna*** (рис.143,144). Последняя направляется к сонному отверстию, образует S-образный изгиб и проникает в черепную полость. Место отхождения внутренней сонной артерии является точкой, краниальнее которой общая сонная артерия получает название наружной сонной артерии.

Наружная сонная артерия — a. carotis externa (рис.143,144) — лежит медиальнее околоушной слюнной железы и двубрюшной мышц. Проходя между последними и подъязычной костью, она поднимается дорсально до уровня височно-нижнечелюстного сустава, по ходу отдает семь относительно крупных и множество мелких ветвей, переходя затем во внутреннюю челюстную артерию.

Первой ее ветвью является ***затылочная артерия — a. occipitalis*** (рис.143). Она начинается от дорсальной поверхности магистрального сосуда несколько краниальнее внутренней сонной артерии, или общим стволом с ней. От нее, в свою очередь, отходят следующие артерии: *железистая ветвь — ramus glandularis* — в шейный конец нижнечелюстной железы; *мыщелковая артерия — a.condylaris,* проникающая через подъязычное отверстие в черепную полость и разветвляющаяся в твердой мозговой оболочке; *затылочная ветвь — ramus occipitalis* — является самой крупной ветвью затылочной артерии. Она поднимается по яремному отростку, а затем по каудальному краю затылочного гребня дорсально и разветвляется в краниальных участках дорсальных и вентральных мышц пзвоночного столба, мышцах затылочноатлантного сустава, выйной связке и коже, анастомозируя с глубокой шейной артерией и одноименным сосудом противоположной стороны. Кроме того, она отдает *спинномозговую артерия — a. cerebro-spinalis,* проникающую в позвоночный канал через межпозвоночное отверстие атланта.

В краниовентральном направлении от наружной сонной артерии отходит ***язычнолицевой ствол — truncus linguofacialis*** (рис.144), являющийся основным магистральным сосудом для органов межчелюстного пространства и поверхностных органов лицевой части головы. У длинномордых пород собак язычная и лицевая артерии отходят от наружной сонной самостоятельно на расстоянии 2-4см друг от друга.

Язычная артерия является основным магистральным сосудом, васкуляризирующим органы межчелюстного пространства: язык, мышцы языка и подъязычной кости, подъязычную и нижнечелюстную слюнные железы, слизистую обололочку дна ротовой полости. От нее последовательно отходят:

— восходящая небная артерия — a. palatina ascendens (рис.143) — лежит медиальнее среднего членика подъязычной кости, идет в глотку, мягкое небо, глоточные и небные миндалины;

— глубокая язычная артерия — a. profunda linguae (рис.143) — крупная в поперечнике идет краниально по медиальной поверхности подъязычноязычной мышцы, переходит на латеральную поверхность подбородочноязычной мышцы и достигает верхушки языка. По ходу сосуд отдает многочисленные ветви к мышцам, слизистой оболочке и железам языка. От нее же отходят и многочисленные *ветви,* окружающие *подъязычную кость — rami perihyoidei,* васкуляризирующие ее и мышцы корня языка. Кроме того, от нее отходят два относительно крупных сосуда: *назальная артерия нижнечелюстной железы* и *подъязычная артерия,* васкуляризирующие застенные слюнные железы.

Лицевая артерия — a. facialis (рис.143,158) — пересекает сосудистую вырезку нижней челюсти впереди одноименной вены, проходит дорсально вдоль орального края большой жевательной мышцы и проникает под носогубной подниматель. На своем пути, помимо многочисленных мышечных ветвей для большой жевательной и рядом лежащих мимических мышц, артерия отдает пять крупных ветвей:

— нижняя губная артерия — a. labialis inferior (рис.143, 158) — идет

в слизистую оболочку, круговую мышцу рта и слюнные железы нижней губы, прикрытая вентральным краем опускателя нижней губы. Концевая ветвь ее анастомозирует с одноименным сосудом противоположной стороны. От нее (а у длинномордых пород собак — самостоятельно от лицевой артерии) отходит *угловая артерия рта — a. angularis oris,* разветвляющаяся в спайке губ и оральной части скуловой мышцы;

— верхняя губная артерия — a. labialis superior (рис.143,158) — отходит от лицевой артерии каудальнее подглазничного отверстия лежит вдоль вентрального края клыковой мышцы, васкуляризирует ее, а также слизистую оболочку и железы верхней губы, анастомозируя концевым участком с одноименным сосудом противоположной стороны;

— дорсальная артерия носа — a. dorsalis nasi (рис.143,158) — идет по дорсолатеральной поверхности носа под носогубным поднимателем и опускателем нижнего века вблизи шва носовой и верхнечелюстной костей. Васкуляризирует указанные мышцы, а также кожу спинки носа.

— угловая арерия глаза — a. angularis oculi (рис.143,158) — направляется косо к медиальному углу глаза, разветвляется в мышцах век и коньюнктиве.

От лицевой артерии, на участке, расположенном вблизи сосудистой вырезки нижней челюсти, отходит относительно крупный сосуд — *межчелюстная артерия — a. mylohyoidea.* Она проходит по латеродорсальной поверхности поперечной межчелюстной мышцы, васкуляризирует ее и мышцы языка: подбородочно-язычную, подбородочноподъязычную, язычночелюстную и межчелюстную.

От латеральной поверхности наружной сонной артерии у каудального края ветви нижней челюсти к большой жевательной мышце отходит ***артерия большой жевательной мышцы — a. masseterica*** (рис.143,144). Это относительно крупный сосуд идет между наружным и внутренним пластами мышцы, отдавая им многочисленные ветви.

Каудальная ушная артерия — a. auricularis caudalis (рис.143,144,158) — отходит от дорсальной поверхности наружной сонной артерии на уровне наружного слухового прохода. Она отдает многочисленные мелкие ветви в околоушную слюнную железу и ряд относительно крупных ветвей:

— латеральная ушная ветвь — ramus auricularis latera-lis (рис.143) — проходит вдоль аборального края ушной раковины;

— средняя и медиальная ушные ветви — rami auriculares intermedius et medialis (рис.143) — отходят общим стволом у основания раковины. Первая направляется по спинке раковины, а вторая — вдоль медиального края до ее верхушки, где и соединяются анастомозом;

— глубокая ушная артерия — a. auricularis profunda (рис.143), — отходит у основания ушной раковины от латеральной ушной ветви, проходит на внутреннюю поверхность раковины позади наружного слухового прохода. От ее начального участка отходит *шилососцевидная артерия — a. stylomastoidea,* идущая через лицевой канал к слизистой оболочке барабанной полости среднего уха.

Изредка (у короткомордых пород) одним стволом с каудальной ушной артерией, а чаще (у длинномордых пород) самостоятельно, от дорсальной поверхности общей сонной артерии вблизи челюстного сустава отходит ***поверхностная височная артерия — a.temporalis superficialis*** (рис.143). Прикрытая околоушной железой, она направляется дорсально под щитковый хрящ и в начале своего хода отдает тонкую *поперечную артерию лица — a. transversa faciei.* Последняя выходит на латеральную поверхность большой жевательной мышцы вентральнее височнонижнечелюстного сустава, отдает в его капсулу *ветвь — ramus articularis temporomandibularis.* Затем она простирается назально вдоль вентральной поверхности скуловой дуги и у орального края большой жевательной мышцы соединяется анастомозом со щечной и ветвями лицевой артерией. Кроме того, поверхностная височная артерия отдает многочисленные тонкие ветви в околоушную железу, кожу ушной раковины, височную мышцу и мышцы ушной раковины. Наиболее крупная ветвь, отходящая на ушную раковину, получила название ***ростральная ушная артерия — a. auricularis rostralis*** (рис.143).

Над височной мышцей поверхностная височная артерия делится, как правило, на две относительно крупные ветви: оральная идет к орбите и принимает участие в васкуляризации верхнего и нижнего века; а аборальная разветвляется в коже лба и мышцах ушной раковины.

Верхнечелюстная артерия — ***a. maxillaris*** (рис.143) — является продолжением в оральном направлении наружной сонной артерии, после отхождения от нее поверхностной височной артерии. Вначале она располагается медиовентральнее височно-нижнечелюстного сустава, затем образует S-образный изгиб в направлении к основанию черепа и через крыловой канал проникает в клинонебную ямку. До погружения в канал от нее отходят следующие сосуды:

— ***нижняя альвеолярная артерия — a. alveolaris inferior*** (рис.143) — направляется между латеральной и медиальной крыловыми мышцами в нижнечелюстной канал, сопровождаемая одноименными веной и нервом. В канале отдает *зубные ветви — rami dentales* — для коренных зубов, близ подбородочного отверстия — *нижнюю резцовую артерию — a. incisiva inferior* — для резцовых зубов нижней челюсти, а сама выходит через подбородочное отверстие как *подбородочная артерия — a. mentalis.* Последняя разветвляется в тканях подбородка и нижней губы, анастомозируя с нижней губной артерией;

— ***средняя оболочечная артерия — a. meningea media*** (рис.143) — проникает в черепную полость через овальное отверстие и делится на *назальную и каудальную ветви.* Назальная ветвь следует вместе с верхнечелюстным нервом к анастомозу внутренней сонной артерии с наружной глазничной артерией и образует *чудесную артериальную сеть — rete mirabile.* Каудальная ветвь рассыпается в твердой мозговой оболочке;

— ***каудальная глубокая височная артерия — a. temporalis profunda caudalis*** (рис.143) — идет в височную мышцу.

От участка верхнечелюстной артерии, лежащем в клинонебной ямке отходят:

— ***ростральная глубокая височная артерия — a. temporalis profunda rostralis*** (рис.143) — отходит в височную мышцу впереди орального отверстия крылового канала;

— ***наружная глазничная артерия — a. ophtalmica externa*** (рис.143) — выходит из крылового канала, изгибается дугообразно в ростральном направлении и проникает в решетчатое отверстие, где получает название *наружная решетчатая артерия — a. ethmoidalis externa.* Последняя отдает *ростральную оболочечную артерию — a. meningea rostralis,* затем проникает в лабиринт решетчатой кости и ветвится в его слизистой оболочке. До погружения в решетчатое отверстие от наружной глазничной артерии отходят: *глазная артерия — a. bulbi; слезная артерия — a. lacrimalis* — в слезную железу и ткани верхнего века; *лобная артерия — a. frontalis* — позади скулового отростка лобной кости направляется в область лба; *подблоковая артерия — a.infratrochlearis* — идет с одноименным нервом к медиальному углу глаза и разветвляется в его конъюнктиве.

В дальнейшем от верхнечелюстной артерии, лежащей на дне клинонебной ямки, отходят пять ветвей:

— ***щечная артерия — a. buccalis*** (рис.143,158) — огибает назолатерально верхнечелюстной бугор и разветвляется в скуловой (орбитальной) слюнной железе, слизистой оболочке щеки и мимических мышцах. От нее отходит *артерия глазничного жира;*

— ***подглазничная артерия — a. infraorbitalis*** (рис.143) — направляется в одноименный канал, сопровождаемая одноименными веной и нервом. До входа в него от артерии отходит *артерия нижнего века — a. malaris,* а от последней, в свою очередь — *медиальные артерии верхнего и нижнего век.* Во время прохождения в подглазничном канале, от подглазничной артерии отходят многочисленные *зубные ветви — rami dentales* — для коренных зубов, а также *верхняя резцовая артерия — a. incisiva superior,* проходящая в дорсальном резцовом канале и васкуляризирующая резцовые зубы. Подглазничная артерия выходит из подглазничного канала через подглазничное отверстие на латеральную стенку носовой полости, васкуляризирует рядом

лежащие мимические мышцы, получая название *латеральная артерия носа — a. nasi lateralis.* Последняя принимает участие в васкуляризация мышц и слизистой оболочки преддверия носа.

— ***малая небная артерия — a. palatina minor*** (рис.143) — направляется в ткани мягкого неба;

— ***большая небная артерия — a. palatina major*** (рис.143) — проходит к тканям твердого неба с одноименными веной и нервом через небный канал, достигает с ними резцового отверстия и, соединяясь с одноименной артерией противоположной стороны, проникает в резцовый канал. По выходу из него она анастомозирует с правой и левой верхними губными артериями. Таким образом формируется путь коллатерального кровотока;

— концевая ветвь верхнечелюстной артерии — ***клинонебная артерия — a. sphenopalatina*** (рис.143) — через одноименное отверстие проникает в носовую полость и виде ***каудальной, латеральной и септальной носовых артерий — aa. nasales caudalis, lateralis et septalis*** — и разветвляется в слизистой оболочке носовой полости.

Артерии грудной конечности

Основную артериальную магистраль грудной конечности представляют: ***подмышечная артерия*** (рис.145,146,147), являющаяся непосредственным продолжением подключичной артерии, после отхождения от последней наружной грудной; подмышечная артерия отдает *подлопаточную артерию,* а сама как ***плечевая артерия*** (рис.145) круто поворачивает дистально и проходит по медиальной поверхности плеча. На уровне локтевого сустава от нее отходит *общая межкостная артерия* и после этого магистраль получает название ***срединная артерия*** (рис.145). Последняя опускается на пясть, где называется уже *пальмарной пястной артерией,* затем в области сустава первой фаланги она переходит в ***общую пальмарную пальцевую артерию*** (рис.146,147) разделяясь в дальнейшем на ***латеральную и медиальную пальмарные пальцевые артерии*** (рис. 146,147).

Подмышечная артерия — ***a. axillaris*** (рис.145) — является продолжением подключичной артерии после отхождения от нее наружной грудной артерии. Она огибает первое ребро, лежит вентральнее лестничной мышцы (дорсальнее одноименной вены) имеет длину до 5 см и располагается с медиальной поверхности плечевого сустава. Впереди сустава она отдает тонкие мышечные ветви для предостной мышцы, а позади него — делится на подлопаточную, для плечевого пояса, и плечевую — для свободного отдела конечности.

Подлопаточная артерия — a. subscapularis (рис.145) — проходит дорсально по медиальной головке трехглавой мышцы плеча между подлопаточной и большой круглой мышцами. От нее отходят:

— ***грудоспинная артерия — a. thoracodorsalis*** (рис.145) — идет в каудальном направлении, сопровождаемая одноименными веной и нервом, пересекает по медиальной поверхности большую круглую мышцу, отдавая ей небольшие ветви. Сама же разветвляется в широчайшей мышце спины, в кожной мышце туловища, в подмышечных лимфатических узлах, анастомозируя с вентральными межреберными артериями;

— ***каудальная окружная артерия плеча — a. circumflexa humeri caudalis*** (рис.145) — часто отходит общим стволом с грудоспинной артерией, следует вместе с подмышечным нервом, проходит вначале между подлопаточной и большой круглой мышцами, а затем — между длинной и латеральной головками трехглавой мышцы плеча на латеральную поверхность плечевого сустава. Отдает по ходу многочисленные мелкие ветви в перечисленные мышцы, а также в малую круглую и заостную мышцы, в кожу области плеча и капсулу плечевого сустава, анастомозируя концевой ветвью с краниальной окружной артерией плеча. В самом начале своего хода от нее отходит ***нисходящая ветвь — ramus descendens (поверхностная плечевая артерия)*** (рис.70, 145), которая идет вместе с лучевым нервом и пита-

Рис. 145. Артерии грудной конечности.

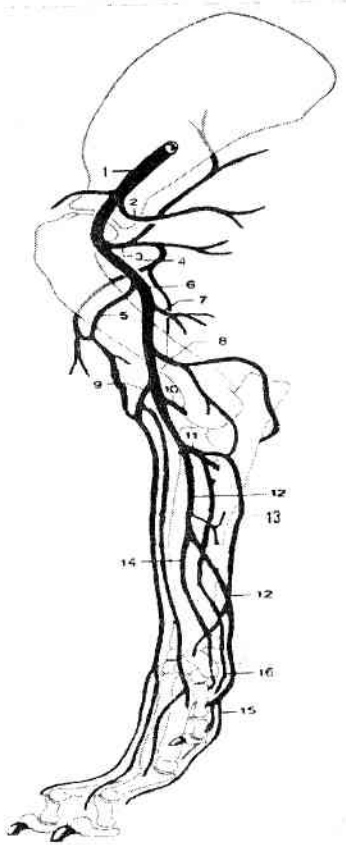

1—подмышечная а.;
2—грудоспинная а.;
3—подлопаточная а;
4—каудальная окружная плечевая а.;
5—краниальная окружная плечевая а.;
6—плечевая а.;
7—глубокая плечевая а.;
8—коллатеральная локтевая а.;
9—поверхностная плечевая а;
10—поперечная локтевая а;
11—общая межкостная а.;
12—срединная а.;
13—локтевая а.;
14—лучевая а.;
15—поверхностная пальмарная дуга;
16—глубокая пальмарная дуга.

ет плечевую мышцу, латеральную и длинную головки трехглавой мышцы плеча, малую круглую мышцу. На уровне плечевого сустава она анастомозирует с ветвью краниальной окружной плечевой артерии;

— ***окружная артерия лопатки — a. circumflexa scapulae*** (рис.145) — отходит в краниальном направлении на расстоянии 5-9 см от истока подлопаточной артерии, входит в заостную ямку, прободая длинную головку трехглавой мышцы плеча, разветвляясь в ней и дельтовидной мышце;

— ***артерия трехглавой мышцы плеча — a. tricipitis*** (рис.145) — отходит в каудальном направлении от дистальной трети подлопаточной артерии и разветвляется в одноименном органе, отдавая ветви в напрягатель фасции предплечья, питающую артерию лопатки, а в области шейки последней — ветви в предостную мышцу.

Плечевая артерия — a. brachialis (рис.70,145) — опускается дистально вдоль каудального края двуглавой мышцы плеча, лежит позади срединного нерва, краниальнее от одноименной вены и локтевого нерва. Затем она проходит по медиальной поверхности локтевого сустава, где ее пересекает срединный нерв. В этой области артерию можно прощупать и подсчитать пульс. На уровне проксимального межкостного пространства она отдает общую межкостную артерию и переходит в срединную артерию. На всем пути от плечевой артерии в краниальном и каудальном направлениях отходят восемь крупных сосудов:

— ***краниальная окружная артерия плеча — a. circumflexa humeri cranialis*** (рис.145) — выходит из краниальной стенки плечевой артерии в ее начале. Сопровождаемая ветвями мышечнокожного нерва, она проходит между коракоидноплечевой мышцей и плечевой костью, выходит на краниальную поверхность последней, где анастомозирует с каудальной окружной артерией плеча. Артерия кровоснабжает глубокую грудную и двуглавую мышцы. От

анастомоза между каудальной и краниальной окружными плечевыми артериями в дистальном направлении отходит поверхностная лучевая артерия;

— ***поверхностная лучевая артерия — a. radialis superfi-cialis*** (рис.72,145) — отходит в дистальном направлении от описанного выше анастомоза и выходит под кожу на краниальную поверхность предплечья. На уровне дистального эпифиза лучевой кости она делится на медиальную и латеральную ветви. Тонкая ***медиальная ветвь — ramus medialis —*** участвует в образовании ***дорсальной сети запястья — rete carpi dorsalis***. Толстая ***латеральная ветвь — ramus lateralis***- пересекает запястье и в области проксимальных эпифизов пястных костей делится на ***общие дорсальные пальцевые артерии (II,III,IV) — a. digitalis communis II, III,IV***. Последние лежат подкожно и на уровне дистального эпифиза пястных костей анастомозируют с дорсальными пястными и общими пальмарными пальцевыми артериями. Каждая общая пальцевая артерия отдает по две ***дорсальные специальные латеральную и медиальную пальцевые артерии — a. digitalis dorsalis proprius lateralis et medialis II,III,IV,V*** (рис.146,147);

— ***артерия двуглавой мышцы — a. bicipitalis*** (рис.145) — отходит от плечевой артерии, а чаще от анастомоза между каудальной и краниальной окружными плечевыми артериями на уровне средней трети плечевой кости, разветвляется в одноименной и глубокой грудной мышцах;

— ***глубокая артерия плеча — a. profunda brachii*** (рис.145) — одним, или двумя стволиками отходит в каудальном направлении от среднего участка плечевой артерии и васкуляризирует трехглавую мышцу плеча, напрягатель фасции предплечья, локтевую мышцу, плечевую мышцу, капсулу локтевого сустава и кожу латеральной поверхности предплечья. Анастомозируя с коллатеральной локтевой артериями, а также с поперечной и возвратной локтевыми артериями, она образует *сеть локтевого сустава — rete articulare cubiti,* лежащую подкожно вокруг локтевого сустава;

Рис. 146. Схема артерий дорсальной поверхности кисти.

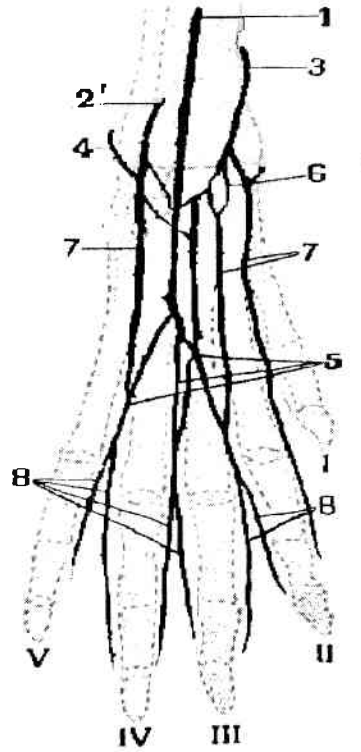

1—поверхностная плечевая а.;
2'—ее поверхностная ветвь;
3—лучевая а.;
4—локтевая а.;
5—общие дорсальные пальцевые аа.;
6—дорсальная сеть запястья;
7—дорсальные а. пясти;
8—дорсальные специальные пальцевые аа.,
I,II,III,IV,V—пальцы кисти.

— ***лучевая коллатеральная артерия — a. collateralis radialis*** (рис.72,145) — отходит от магистарльного ствола в области дистальной трети плечевой кости или от поверхностной плечевой артерии, проходит между двуглавой и плечевой мышцами на сгибательную поверхность локтевого сустава. Затем она проникает под лучевой разгибатель запястного сустава, появляется на краниальной поверхности лучевой кости, где к ней подходят глубокие ветви лучевого нерва. На

своем пути коллатеральная лучевая артерия кровоснабжает капсулу локтевого сустава, плечевую мышцу, лучевой разгибатель запястного сустава, общий разгибатель суставов пальца, длинный абдуктор большого пальца и кожу краниальной поверхности предплечья. Коллатеральная артерия пересекает запястный сустав, и на уровне средней трети пясти отдает ***поверхностные волярные пястные артерии — aa. metacarpea volares superficiales I,II,III и IV*** (рис.146,147);

— локтевая коллатеральная артерия — a. collateralis ulnaris (рис.72,145) — отделяется от каудальной поверхности плечевой артерии в области дистальной трети плеча и идет вдоль краниального края медиальной головки трехглавой мышцы на медиальную поверхность локтевого отростка. На этом пути она посылает ветви в трехглавую мышцу, напрягатель фасции предплечья, поверхностную грудную мышцу, в локтевые лимфатические узлы, в плечевую кость, в капсулу локтевого сустава и в кожу, анастомозируя концевой ветвью с межкостной возвратной артерией. Дистальнее локтевого сустава коллатеральная локтевая артерия получает название ***локтевая артерия — a. ulnaris*** (рис.147). Последняя направляется к запястью в сопровождении одноименного нерва в желобе, образованном локтевым разгибателем и локтевым сгибателем запястного сустава, отдавая им многочисленные мелкие ветви. Проксимальнее запястного сустава она получает сильное подкрепление от срединной артерии, опускается в область пясти по медиальной поверхности добавочной кости запястья и погружается под межкостную мышцу. На волярной поверхности проксимального конца пястной кости локтевая и срединно-лучевая артерии формируют ***глубокую волярную дугу — arcus volaris profundus***. В области запястья артерия отдает многочисленные тонкие веточки в кожу и дорсальную сеть запястного сустава;

— поперечная локтевая артерия — a. transversus cubitalis — отходит от плечевой артерии в каудальном направлении на уровне локтевого сустава и участвует в образовании локтевой артериальной сети;

— средняя коллатеральная артерия — a. collateralis media (рис.72,145) — начинается от плечевой артерии (или от общей межкостной артерии) дистальнее локтевого сустава, проходит каудально под лучевым сгибателем запястья и разветвляется в сгибателях запястья и пальцев. Она принимает участие в образовании сосудистой сети локтевого сустава.

Общая межкостная артерия — a. interossea communis (рис.145) — последняя относительно крупная ветвь плечевой

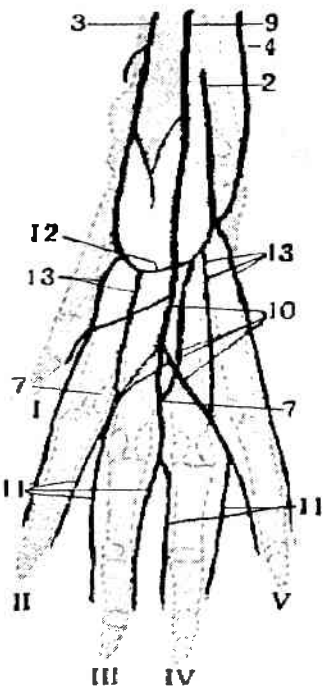

Рис. 147. Схема артерий волярной поверхности кисти.

2—глубокая ветвь поверхностной плечевой а.;
3—лучевая а.;
4—локтевая а.;
7—дорсальные аа. пясти;
9—срединная а.;
10—волярные общепальцевые аа.;
11—специальные волярные пальцевые аа.;
12—глубокая волярная дуга;
13—глубокие пястные волярные аа.

артерии отходит от магистрального сосуда на уровне межкостного пространства предплечья, вместе с межкостным нервом проникает на краниолатеральную поверхность лучевой кости, анастомозирует с коллатеральной лучевой артерией, и делится на межкостные краниальную и каудальную артерии. От нее часто отходит локтевая артерия.

Каудальная межкостная артерия — a. interossea caudalis — проходит вентрально, прикрытая квадратным пронатором, и на дистальном конце предплечья отдает дорсальную ветвь в дорсальную сеть запястья, а сама продолжается на запястье, где анастомозирует с локтевой и со срединнолучевой артериями, образуя ***глубокую волярную дугу — arcus volaris profundus***. Из этой дуги происходят ***волярные глубокие пястные артерии — aa. metacarpea volaris profundus (I,II,III,IV)*** (рис.147). Последние вливаются в общие волярные пальцевые артерии.

Краниальная межкостная артерия — a. interossea cranialis — в сопровождении одноименного нерва ветвится в разгибателях запястного сустава и суставов пальцев. На уровне дистальных эпифизов костей предплечья и костей запястья она принимает участие в формировании ***дорсальной сети запястья — rete carpi dorsalis.***

Локтевая артерия — a. ulnaris (рис.145) — отходит или от общей межкостной артерии, или рядом с ней от срединной артерии. В сопровождении локтевого нерва она опускается до запястного сустава, где анастомозирует с каудальной межкостной артерией, участвуя в образовании ***волярных артериальных дуг*** и дорсальной сети запястья. Кроме того, она васкуляризирует сгибатели суставов пальцев и локтевой сгибатель запястья.

После отхождения от плечевой артерии общей межкостной, первая получает название срединной артерии.

Срединная артерия — a. mediana (рис.72,145) — опускается дистально вдоль каудомедиального края лучевой кости, прикрытая лучевым сгибателем запястного сустава. На своем пути она отдает:

— мышечные ветви — rami musculares (рис.145) — в круглый пронатор и квадратный супинатор;

— каудальную артерию предплечья — a. antebrachii caudalis (рис.145) — для мышц сгибателей запястного сустава и суставов пальцев, кожи каудальной поверхности предплечья;

— срединно-лучевую артерию — a. medianoradialis (рис.145). Она отходит от срединой артерии в проксимальной трети предплечья и в области запястного сустава анастомозирует с поверхностной лучевой, межкостной каудальной, локтевой и срединной, образуя дорсальную сеть запястья. Из последней выходят тонкие ***дорсальные пястные артерии — aa. metacarpea dorsales I,II,III,IV,*** (рис.146), вливающиеся в дорсальные общие пальцевые артерии.

Из волярной сети запястья выходят ***глубокие (II,III, IV,V) и поверхностные (I,II,III,IV) волярные пястные артерии — aa. metacarpea volares superficialis (I,II,III,IV) et profundus (II,III,IV,V)*** (рис.146,147).

Поверхностные дорсальные пястные, глубокие и поверхностные волярные пястные артерии на уровне прокисмальных эпифизов первых фаланг формируют ***общие пальцевые артерии — aa. digitales communi*** (рис.146,147), а последние, в свою очередь, подразделяются на ***специальные волярные и дорсальные пальцевые артерии — aa. digitales proprius volares et dorsales*** (рис.146,147).

Брюшная аорта

Брюшная аорта — aorta abdominalis (рис.148-152) — является непосредственным продолжением грудной аорты позади диафрагмы. Она лежит слева от каудальной полой вены на вентральной поверхности малой поясничной мышцы. На своем пути она отдает ***париетальные*** **ветви** в стенку брюшной полости и ***висцеральные*** **ветви** во внутренние органы. К париетальным ветвям относятся сегментарные поясничные артерии, каудальная диафрагмальная артерия, парная краниальная брюшная артерия и окружная глубокая

подвздошная артерия. К висцеральным ветвям брюшной аорты относятся: непарная чревная артерия, непарная краниальная брыжеечная артерия, непарная каудальная брыжеечная артерия, парные почечные и внутренние семенные артерии.

Поясничные артерии — aa. lumdales (рис.150,151) — выходят из дорсальной стенки аорты в количестве семи пар. Каждая поясничная артерия отдает по четыре ветви: *спинномозговые — rami spinales,* проникающие в позвоночный канал через межпозвоночные артерии. Они анастомозируют с одноименными сосудами противоположной стороны, а питают оболочки и ткани спинного мозга. *Мышечные ветви — rami musculares* — поясничных артерий идут в вентральные мышцы поясницы; *дорсальные ветви — rami dorsales* — рассыпаются в дорсальных мышцах поясницы (разгибателях поясницы), а *вентралые ветви — rami ventrales* — проникают в брюшную стенку между поперечной и внутренней косой мышцами живота.

Рис. 148. Чревная артерия и ее ветви.

1—брюшная аорта; 2—чревная а.; 3—печеночная а.; 4—селезеночная а.; 5—левая желудочная а.; 6—левая желудочно-сальниковая а.; 7—желудочно-поджелудочная а.; 8—правая желудочная а.; 9—краниальная брыжеечная а.; 10—поджелудочная железа; 11—селезенка; 12—желудок; 13—печень.

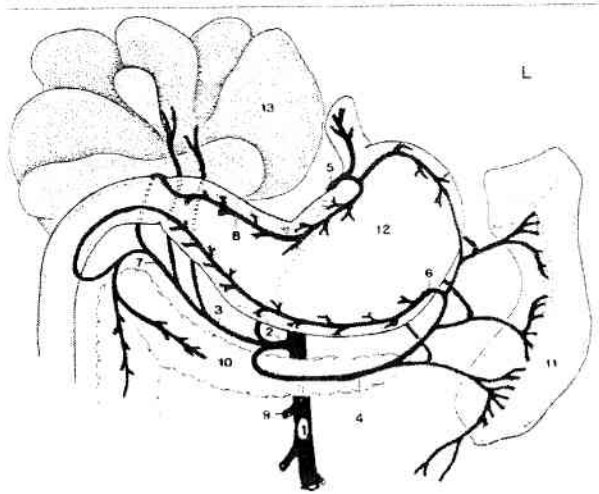

Чревная артерия — a. celiaca (рис.148) — непарный ствол длиной до 3 см выходит из вентральной стенки еще грудной аорты, проходит в брюшную полость между ножками диафрагмы и под первым поясничным позвонком делится на три ветви:

— ***левая желудочная артерия — a. gastrica sinistra*** (рис.148) — средняя по положению и самая тонкая из трех. Она направляется к кардиальной части желудка, где дихотомически делится на *париетальную ветвь — ramus parietalis,* идущую в париетальную стенку желудка, и *висцеральную ветвь — ramus visceralis* — для его висцеральной стенки. Кроме того, от нее отходит тонкая *пищеводная ветвь — ramus esophageus,* анастомозирующая с пищеводной артерией (ветвь грудной аорты), и *поджелудочные ветви — rami pancreatici,* васкуляризирующие краниальный участок поджелудочной железы;

— ***печеночная артерия — a. hepatica*** (рис.148) — вторая по толщине идет вправо, мимо каудальной полой вены, в ворота печени, разветвляется в ней и отдает следующие ветви:

а)*правая желудочная артерия — a. gastrica dextra* (рис.148) Она под-

ходит к пилорической части желудка, отдает многочисленные ветви в ткани стенки органа, а по его малой кривизне анастомозирует с левой желудочной артерией. Кроме того, от нее отходит ***желудочнодвенадцатиперстная артерия — a. gastroduodenalis*** (рис.148). Последняя отдает ветви в пилорическую часть желудка и делится на: ***краниальную поджелудочнодвенадцатиперстную артерию — a. pancreaticoduo-denalis cranialis*** (рис.148), идущую в среднюю часть поджелудочной железы, а также в двенадцатиперстную кишку и анастомозирующую с каудальной поджелудочно-двенадцатиперстной артерией; и ***правую желудочно-сальниковую артерию — a. gastroepiploica dextra*** (рис.148), идущую по большой кривизне желудка между листками большого сальника. Она анастомозирует с левой желудочносальниковой и левой желудочной артериями;

б)*ветви для поджелудочной железы — rami pancreatici* (рис.148) — в левую долю поджелудочной железы. А для правой доли этого органа отходит более крупная ***правая поджелудочная артерия — a. pancreatica dextra*** (рис.148).

3.Селезеночная артерия — a. lienalis (рис.148) — самая толстая из трех ветвей чревной артерии. Еще не доходя ворот органа, она делится на три ветви. Последние подходят слева к дорсальному концу селезенки, по ее воротам опускается до верхушки органа, отдавая ***ветви для селезенки — rami lienalis,*** и переходит в ***левую желудочносальниковую артерию — a. gastroepiploica sinistra.*** Последняя переходит на большую кривизну желудка, лежит между листками большого сальника и анастомозирует с одноименной правой артерией. По ходу левая желудочносальниковая артерия через тонкие ветви васкуляризирует прилежащие участки поджелудочной железы, стенку желудка и большой сальник.

Рис. 149. Краниальная брыжеечная артерия.

1—брюшная аорта; 2—краниальная брыжеечная а.; 3—подвздошноободочная а.; 4—средняя ободочная а.; 5—правая ободочная а.; 6—ободочная ветвь подвздошнообдочной а.; 7—брыжеечная подвздошная ветвь; 8—противобрыжеечная подвздошнаяветвь; 9—тощекишечные аа.; 10—каудальная брыжеечная а.; 11—левая ободочная а.; 12—краниальная прямокишечная а.

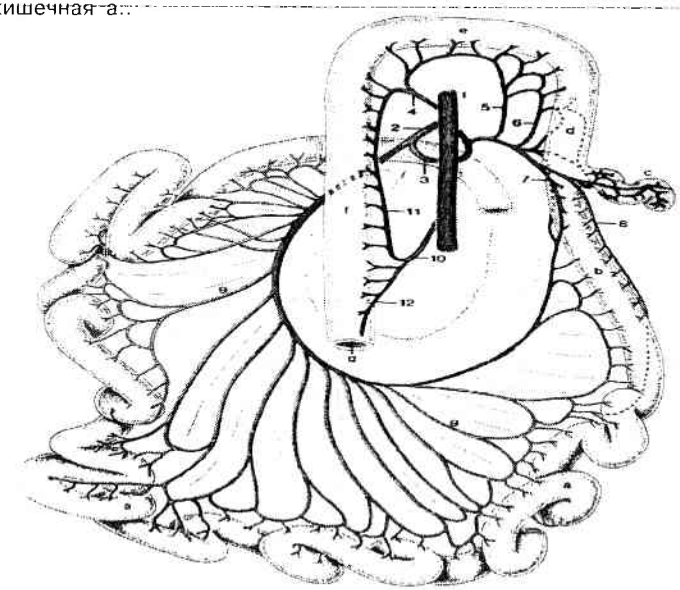

Краниальная брыжеечная артерия — a. mesenterica cranialis (рис.149) — отходит от вентральной поверхности аорта на уровне первого-второго поясничного позвонка и лежит в корне брыжейки. Она снабжает кровью почти весь кишечник, исключая начальный участок двенадцатиперстной кишки и дистальный участок ободочной кишки. Артерия делится на три коротких ствола: краниальный, средний и каудальный:

— краниальный ствол — ***средняя ободочная артерия — a.colica media*** (рис.149) — отходит в краниовентральном направлении и достигает поперечного колена ободочной кишки, разделяясь на две ветви, анастомозирующие по брыжеечному краю кишки с правой и левой ободочными артериями;

— средний ствол — ***подвздошно-слепоободочная артерия — a. ileocecocolica*** (рис.149) — короткий и вскоре делится на две артерии: 1)***правая ободочная артерия — a. colica dextra*** — краниовентрально и несколько вправо ветвиться в стенке ободочной кишки на границе поперечного и восходящего колен; 2)***слепо-подвздошная артерия — a. ileocecalis*** — подходит к кишечной трубке на границе тонкой и толстой кишки и делится на три ветви: ***ободочную — ramus colicus***, направляющуюся в стенку восходящего колена ободочной кишки и анастомозирующую ***с правой ободочной артерией; подвздошную — ramus iliacus,*** васкуляризирующую стенку подвздошной кишки и анастомозирующую с ветвями тощекишечной артерии; и ***слепо-кишечную — ramus cecalis***, васкуляризирующую стенку слепой кишки;

— каудальный ствол имеет наибольший диаметр и первым сосудом, отходящим от него в каудовентральном направлении, является ***каудальная поджелудочно-двенадцатиперстная артерия — a. pancreaticoduodenalis (Рис.149)***. Она направляется в стенку двенадцатиперстной кишки в области перехода ее нисходящего колена в восходящее и делится на: ***каудальную поджелудочно-двенадцатиперстную артерию — a. pancreaticoduodenalis caudalis***, анастомозирующую с краниальной поджелудочно-двенадцатиперстной артерией и снабжающую кровью стенку кишки и поджелудочную железу; и ***тощедвенадцатиперстную артерию — a. jejunoduodenalis,*** васкуляризирующую нисходящее колено двенадцатиперстной кишки и анастомозирующую с ветвью тощекищечной артерии;

— ***тощекишечная артерия — a. jejunalis*** (рис.149) — является конечной ветвью каудального ствола, делится на 8-10 ветвей, васкуляризирующих стенку тощей кишки.

Диафрагмальнобрюшная артерия — a. phrenicoabdominalis — парная, отходит каудальнее чревной артерии и разветвляется в диафрагме и брюшной стенке. Она делится на ***каудальную диафрагмальную артерию*** и парную ***краниальную брюшную.*** Пос-ледние васкуляризируют диафрагму, вентральные мышцы позвоночного столба в области поясницы и мышцы брюшной стенки.

Почечная артерия — a. renalis (рис.119,162) — парная, отходит от брюшной аорты под первым поясничным позвонком и направляется к воротам почки. Прежде чем проникнуть в ткани почки, артерия отдает мелкие ветви в стенку почечной лоханки, проксимальному отделу мочеточника и жировой капсуле. Левая почечная артерия часто бывает двойной.

Надпочечниковая артерия — a. suprarenalis (рис.162) — парная, чаще всего отходят от почечных артерий и разветвляются в надпочечнике.

Внутренняя семенная артерия — a. spermatoca interna (рис.123,125), — парная, идет в половые железы; у самцов через паховый канл в семенник и его придаток — как *артерия семенника — a.testicularis* — и ее ветвь — *артерия придатка семенника — a.epididymidis.* У самок эта артерия идет в яичник как *яичниковая артерия — a. ovarica.* От последней отходит ветвь в рог матки — *краниальная маточная артерия — a. uterina cranialis.*

Каудальная брыжеечная артерия — a.mesenterica caudalis — непарная, отходит от вентральной поверхности брюшной аорты на уровне последних поясничных позвонков. Ее короткий ствол делится на две артерии: ***левую ободочную артерию — a. colica sinistra,*** васкуляризирующая нисходящее колено ободочной кишки и соединяющаяся анастомозом ***со средней ободочной артерией;*** и ***краниальную прямокишечную артерию — a. rectalis cranialis,*** разветвляющуюся в стенке краниального участка прямой кишки.

Окружная подвздошная глубокая артерия — a. circumflexa ilii profunda — парная, отходит от латеральной поверхности брюшной аорты на уровне пятого-шестого поясничного позвонка и разветвляется в поясничных мышцах и мышцах брюшной стенки.

Артерии стенок и органов тазовой полости

Брюшная аорта под шестым поясничным позвонком отдет правую и левую наружные подвздошные артерии, а сама переходит в ощий ствол внутренних подвздошных артерий. Последний под седьмым поясничным позвонком делится на правую и левая внутренние подвздошные артерии. Кроме того, от общего ствола внутренних подвздошных артерий отходит *средняя крестцовая артерия — a. sacralis media,* идущая по вентральной поверхности крестца к хвосту и вливающаяся в хвостовую артерию.

Средняя крестцовая артерия — a. sacralis media (рис.150,151,152) — имеется всегда и хорошо развита. Она проходит по вентральной поверхности крестца в средней сагиттальной плоскости и отдает две пары ***латеральных крестцовых артерий — aa. sacralea laterales***, проникающих через вентральные крестцовые отвервтия к тканям спинного мозга; и ***правую и левую латеральные хвостовые артерии — aa. soccygeae laterales dexter et sinister.*** Последние проходят по вентральной поверхности хвоста и делятся, в свою очередь, на ***дорсальные и вентральные глубокие хвостовые артерии — aa. soccygeae profundus laterales et mediales***. У первого хвостового позвонка средняя крестцовая артерия переходит в ***хвостовую непарную артерию — a. soccygea ventralis.***

Внутренняя подвздошная артерия — a. iliaca interna (рис.150,151,152) — проходит по медиальной поверхности крестцовоседалищной связки, по ходу отдает париетальные и висцеральные ветви и переходит в каудальную ягодичную артерию. К париетальным ветвям относятся: подвздошно-поясничная, краниальная ягодичная, запирательные ветви, поверхностная хвостовая латеральная и каудальная ягодичная. В число висцеральных ветвей входят: внутренняя срамная, пупочная, каудальная пузырная, каудальная маточная у самок, или предстательная у самцов, и прямокишечные артерии.

Париетальные ветви внутренней подвздошной артерии.

У собаки подвздошнопоясничная, краниальная ягодичная и запирательная артерии отходят от внутренней подвздошной артерии коротким общим стволом.

Подвздошно-поясничная артерия — a.iliolumbalis (рис.150-152) — простирается латеровентрально по тазовой поверхности крыла подвздошной кости. Затем поворачивает дорсально и рассыпается в средней ягодичной мышце, отдавая мелкие ветви в вентральные и дорсальные мышцы поясницы. На дорсальной поверхности тела подвздошной кости она анастомозирует с краниальной ягодичной артерией.

Краниальная ягодичная артерия — a. glutea cranialis (рис.150-152) — следует с одноименным нервом через большую седалищную вырезку и разветвляется в средней и глубокой ягодичных мышцах.

Запирательные ветви — rami obturatorii (рис.150,151,152) — направляются к запертому отверстию с одноименным нервом. По ходу проникают в запирательные и двойничные мышцы и переходит в ***латеральную окружную бедренную артерию — a. circumflexa femoris lateralis.*** Последняя васкуляризирует ягодичные мышцы, четырехглавую

Рис. 150. Артерии тазовой полости (вид с вентральной поверхности).

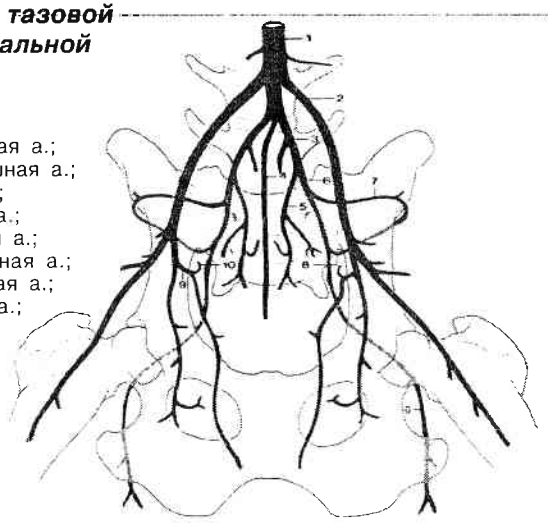

1—аорта;
2—наружная подвздошная а.;
3—внутренняя подвздошная а.;
4—среняя крестцовая а.;
5—внутренняя срамная а.;
6—каудальная ягодичная а.;
7—подвздошно-поясничная а.;
8—краниальная ягодичная а.;
9—глубокая бедренная а.;
10—надчревносрамной ствол.

мышцу бедра, напрягатель широкой фасции и посылает питательную артерию к подвздошной кости — *a.nutritia ilii.* По выходу из тазовой полости запирательная артерия отдает *латеральные ветви* в заднебед-ренную группу разгибателей тазобедреного сустава и мышцы аддукторы тазовой конечности.

Каудальная ягодичная артерия — a. glutea caudalis (рис.150,151,152) — вместе с одноименным нервом выходит из тазовой полости через малую седалищную вырезку и разветвляется в ягодичных мышцах и двуглавой мышце бедра.

Висцеральные ветви внутренней подвздошной артерии.

Внутренняя срамная артерия — a. pudenda interna (рис.150,151) — является общим стволом для всех сосудов тазовой полости. Она идет к седалищной дуге по медиальной поверхности крестцовоседалищной связки. У краниального края малой седалищной вырезки к ней подходит срамной нерв, после чего она делится на артерию промежности и дорсальную половочленную артерию (артерию клитора у самок), разветвляющиеся в одноименных органах. В тазовой полости от внутренней срамной артерии отходят;

— *пупочная артерия — a. umbilicalis* (рис.150,151) — очень мощная только у плода, так как выносит кровь в плаценту. После рождения лишь ее проксимальная часть сохраняется, в то время как дистальная облитерирует и превращается в боковую пузырную связку, а у самок — в круглую маточную связку. От проксимальной части сосуда отходят: ***артерия мочеточника — a. ureterica, краниальная пузырная артерия — a. vesicalis cranialis —*** для мочевого пузыря, у самцов ***артерия предстательной железы — a. prostatica,*** тонкая *ветвь* ***семяпровода — ramus ductus deferentis.*** У самок последняя идет только к мочеточнику. У собак крупных пород пупочная артерия часто самостоятельно отходит от вентральной поверхности брюшной аорты на уровне последнего поясничного позвонка.

— влагалищная артерия — a. vaginalis (рис.151). Последняя идет каудовентрально вдоль прямой кишки и отдает ***среднюю маточную артерию — a. uterina medialis,*** от которой, в свою очередь, отходят ***средняя пузырная артерия — a. vesicalis medialis,*** разветвляющаяся в теле мочевого пузыря, и ***каудальная пузырная артерия — a. vesicalis caudalis,*** васкуляризирующая шейку мочевого пузыря и мочеиспускательный канал. Сама же средняя маточная артерия ветвится в шейке, теле и рогах матки, анастомозируя с краниальной и каудальной одноименными артериями. В дорсо-каудальном направлении от

влагалищной артерии отходит ***средняя прямокишечная артерия — a. rectalis medialis,*** васкуляризирующая средний участок прямой кишки и анастомозирующая с краниальной и каудальной одноименными артериями. Концевая ветвь влагалищной артерии получает название ***каудальная маточная артерия — a. uterina caudalis —*** развет-вляется в шейке матки и стенке влагалища.

В дальнейшем внутренняя срамная артерия проходит по латеральной стенке прямой кишки и делится на три ветви:

1)*каудальная артерия прямой кишки — a. rectalis caudalis* (рис.150,151), васкуляризмрующая ее ампулообразное расширение и анус;

2)*вентральная промежностная артерия — a. perinealis ventralis* (рис.151), васкуляризирующая промежность и наружные половые органы;

3)*артерия клитора — a. clitoridis* (рис.151), разветвляющаяся в одноименном органе. У самцов этот сосуд значительно больше в диаметре и называется ***дорсальная артерия пениса — a. penis dorsalis*** (рис.126).

Рис. 151. Артерии тазовой полости (вид с латеральной стороны).

1—брюшная аорта; 2—наружная подвздошная а.; 3—внутренняя подвздошная а.; 4—средняя крестцовая а.; 5—пупочная а.; 6—каудальная ягодичная а.; 7—краниальная ягодичная а.; 8—внутренняя срамная а.; 9—влагалищная а.; 10—мочеточниковая а.; 11—вентральная промежностная а.; 12—а.клитора.

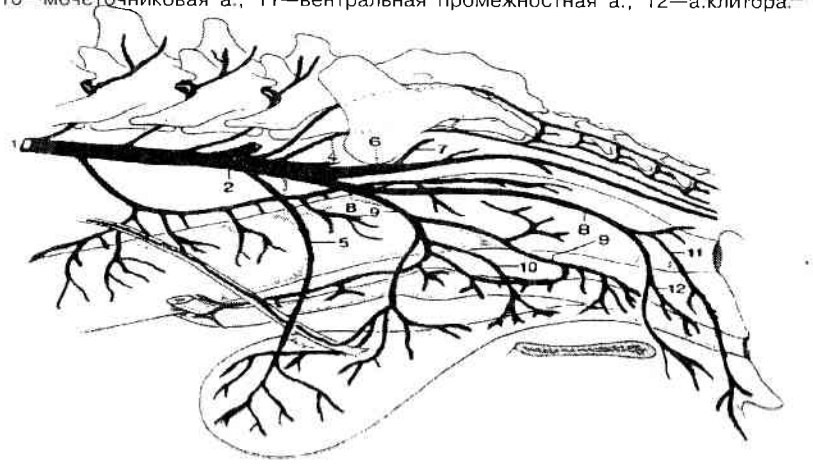

Артерии тазовой конечности

Основная артериальная магистраль тазовой конечности начинается от брюшной аорты ***наружной подвздошной артерией*** (рис.152,153,154). Она еще в брюшной полости отдает глубокую бедренную артерию и уже как ***бедренная артерия*** погружается в бедренный канал. В дальнейшем она проходит по медиальной поверхности бедра, пересекает его в каудо-вентральном направлении и появляется на сгибательной поверхности коленного сустава в виде ***подколенной артерии***. Последняя у проксимального эпифиза костей голени делится на ***краниальную и каудальную большеберцовые артерии***. Передняя большеберцовая артерия проходит по краниальной поверхности большой берцовой кости, на дорсальной поверхности заплюсны получает название ***дорсальной артерии стопы,*** далее следует на плюсну, а затем переходит на ее плантарную поверхность и вливается в ***общую план-***

тарную пальцевую артерию. Каудальная большеберцовая артерия делится на ***латеральную и медиальную поверхностные плантарные плюсневые артерии.*** Последние вливаются в общую плантарную пальцевую артерию, а она, в свою очередь, делится **на *латеральную и медиальную плантарные пальцевые артерии.***

Наружная подвздошная артерия — a. iliaca externa (рис.150,151,152) — отходит от брюшной аорты на уровне пятого поясничного позвонка, опускается дистально в область тазобедренного сустава и у лонной кости погружается в бедренный канал (см. мышцы тазовой конечности). До погружения в бедренный канал от наружной подвздошной артерии в каудальном направлении отходит глубокая бедренная артерия.

Глубокая бедренная артерия — a. profunda femoris (рис.152) — сильно развитая берет начало от наружной подвздошной атерии на уровне плоскости лонной кости. В краниальном направлении она отдает надчревносрамной ствол, сама направляется каудально между подвздошнопоясничной и гребешковой мышцами. У каудального края бедренной кости от нее отходит медиальная окружная артерия бедра, а ее конечные ветви разветвляются в длинных разгибателях тазобедренного сустава, приводящих и запирательных мышцах, анастомозируя в этой области с ветвями запирательной артерии.

Надчревносрамной ствол — truncus pudendoepigastricus (рис.66,152) — отходит от глубокой бедренной артерии в краниальном направлении и делится на наружную срамную и каудальную надчревную артерии:

— ***наружная срамная артерия — a. pudenda externa*** (рис.127) — сильно развита у самцов, проходит по брюшной стенке и делится на: а)*вентральную мошоночную ветвь — ramus scrotalis ventralis,* разветвляющуюся в препуции, мошонке и подкожной мышце живота; и б)*краниальную артерия пениса — a. penis cranialis.* Последняя сильно развита, лежит в дорсальном желобе полового члена и разветвляется в наружных половых органах, анастомозируя с каудальной артерией пениса. У самок наружная срамная артерия направляется в молочную железу.

— ***каудальная надчревная артерия — a. epigastrica caudalis*** (рис.66) — идет краниально вдоль латерального края прямой мышцы живота, разветвляется в ней и во внутренней косой мышце живота, анастомозируя с краниальной надчревной артерией.

Медиальная окружная артерия бедра — a. circumflexa femoris medialis (рис.152) — проходит по медиальной поверхности близ шейки бедра и разветвляется в приводящей, полуперепончатой, квадратной и двуглавой мышцах. Концевая ветвь этого сосуда анастомозирует с окружной бедренной латеральной артерией.

Бедренная артерия — a. femoralis (рис.75,152) — является непосредственным продолжением наружной подвздошной артерии после отхождения от нее глубокой бедренной артерии. Бедренная артерия проникает в бедренный канал, переходит на медиальную поверхность дистальной части бедра, а затем и на ее плантарную поверхность. Здесь она погружается под икроножную мышцу и получает название подколенной артерии. На своем пути бедренная артерия отдает следующие крупные артерии и ветви:

Краниальная бедренная артерия — a. femoris cranialis (рис.152) — проходит между прямой и латеральной головками четырехглавой мышцы бедра, в которых и разветвляется вместе с бедренным нервом.

Нисходящая артерия колена — a. genus descendens (рис.152) — начинается в области дистальной трети бедра, выходит из-под стройной мышцы и разветвляется в капсуле и связках коленного сустава, а также васкуляризирует кожу этой области.

Каудальные артерии бедра проксимальная, средняя и дистальная — a. femoris caudalis proximalis, medialis et distalis (рис.152) — отходят последовательно от бедренной артерии в каудальном направлении и васкуляризируют заднебедренную группу разгибателей тазобедренного сустава и мышцы аддукторы. Наиболее крупной из них является ***дистальная каудальная бед-***

Рис. 152.
Артерии тазовой конечности.



1—брюшная аорта;
2—левая наружная подвздошная а.;
3—правая наружная подвздошная а.;
4—общийствол внутренних подвздошных а.;
5—средняя крестцовая а.;
6—каудальная ягодичная а.;
7—краниальная ягодичная а.;
8—средняя ягодичная а.;
9—подвздошнопоясничнаяа.;
10—внутренняя срамная а.;
11—влагалищная а.;
12—глубокая бедренная а.;
13—надчревносрамной ствол;
14—медиальная окружная бедренная а.;
15—латеральная окружная бедренная а.;
16—бедренная а.;
17—а. сафена;
18—нисходящая коленная а.;
19—дистальная каудальная бедренная а.;
20—подколенная а.;
21—краниальная большеберцовая а.;
22—каудальная большеберцовая а.;
23—краниальная ветвь а. сачена;
24—каудальная ветвь а. сафена;
25—дорсальные аа. стопы.

ренная артерия. Она отходит от магистрального сосуда в каудальном направлении на уровне латерального мышелка бедренной кости и делится на две ветви:

— ***восходящая ветвь — ramus ascendens*** (рис.152) — поднимается дорсально в сторону таза и разветвляется в длинных разгибателях тазобедренного сустава и латеральной головке четырехглавой мышцы бедра, анастомозирую с ветвями окружных латеральной и медиальной бедренных артерий. В дистальном направлении вдоль ахиллова сухожилия проходит ее тонкая ветвь, соединяющаяся с возвратной заплюсневой артерией;

— ***нисходящая ветвь — ramus descendens*** (рис.152) — в сопровождении большеберцового нерва опускается дистально, васкуляризирует икроножную мышцу и поверхностный сгибатель суставов пальцев, анастомозируя на медиальной поверхности ахиллова сухожилия с возвратной большеберцовой артерией и ветвями артерии сафена.

Артерия сафена — a. saphena (рис.75,77,152,153,154) — или *подкожная артерия бедра, голени и стопы* развита у собаки сильно. Она отделяется от бедренной артерии на уровне середины бедра, выходит под кожу медиальной поверхности бедра между стройной и гребешковыми мышцами. На уровне коленного сустава от нее отходят ветви в подколенную, икроножную мышцы и сгибатели суставов пальцев. Вместе с одноименными веной и нервом артерия достигает середины голени, соединяется с возвратной большеберцовой артерией и с нисходящей ветвью каудальной артерии бедра. Здесь (т.е. на уровне проксимальной трети голени) артерия сафена делится на две ветви: ***краниальная ветвь — ramus cranialis — и каудальную — ramus caudalis.***

Краниальная ветвь артерии сафена косо пересекает большую берцовую кость с медиальной поверхности в ее средней части, переходит на дорсальную поверхность заплюсны и делится на ***дорсальные поверхностные плюсневые артерии I,II,III, IV и V — aa. metatarseae dorsales superficialis I,II,III,IV et V*** (рис.153,

Рис. 153. Артерии стопы (дорсальная поверхность).

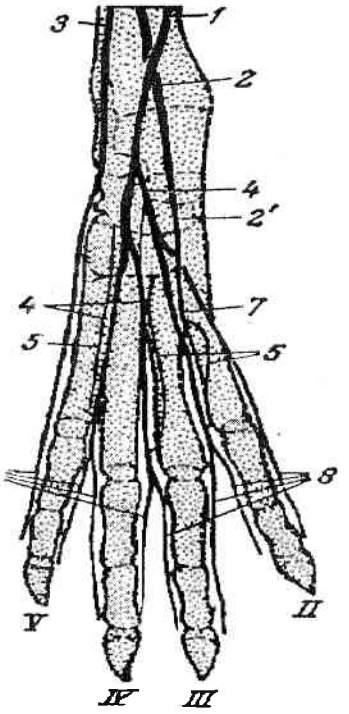

1—дорсальная ветвь а.сафена;
2—передняя большеберцовая а.;
3—дорсальная плюсневая V а.;
4—общие дорсальные пальцевые аа.;
5—дорсальные плюсневыеаа.;
7—прободающая плюсневая а.;
8—дорсальные пальцевые аа.

154). Первая плюсневая артерия переходит с плюсны на дорсомедиальную поверхность второго пальца и получает название ***дорсальная медиальная артерия второго пальца — a. digitalis dorsalis medialis pedis secundi.*** Пятая плюсневая артерия переходит на дорсолатеральную поверхность пятого пальца и получает название ***дорсальная латеральная артерия пятого пальца — a. digitalis dorsalis lateralis pedis quinti*** (рис.153).

Вторая, третья и четвертая дорсальные плюсневые артерии на уровне дистальных эпифизов плюсневых костей анастомозируют с глубокими плантарными плюсневыми артериями, формируя ***общие пальцевые артерии I,II,III — aa. digitales communes I,II,III*** (рис.153,154). Из первой общей пальцевой артерии выходят: ***дорсолатеральная артерия второго пальца и дорсомедиальная артерия третьего пальца*** (рис.153). Из второй общей пальцевой артерии начинаются: ***дорсолатеральная артерия второго пальца и дорсомедиальная артерия третьего пальца*** (рис.153). Из третьей общей пальцевой артерии выходят: ***дорсолатеральная артерия третьего пальца и дорсомедиальная артерия пятого пальца*** (рис.153).

Каудальная ветвь артерии сафена толще краниальной. На уровне дистальных эпифизов костей голени она отдает ***медиальную и латеральную ладыжковые артерии — aa. malleolares lateralis et medialis*** (рис.152), а на уровне проксимального ряда костей заплюсны — ***плантарные латеральную и медиальную плюсневые артерии — aa. metatarseae plantares lateralis et medialis*** (рис.154). Ветви объединяются, формируя ***проксимальную плантарную дугу — arcus plantaris proximalis.*** Из последней выходят ***глубокие плантарные плюсневые артерии II,III,IV — aa. metatarseae plantares profundus II,III,IV*** (рис.154). Соединяясь с ***поверхностными плантарными плюсневыми артериями II,III,IV — aa. metatarseae plantares superficiales II,III,IV*** (рис. 154), формируются плантарные специальные пальцевые артерии: ***специальная плантарная латеральная артерия второго пальцев, специальная плантарная латеральная артерия третьего пальца, специальная плантарная медиальная артерия четвертого пальца и специальная плантарная медиальная артерия пятого пальца*** (рис.154).

Подколенная артерия — a. poplitea (рис.152) — располагается на сгибательной поверхности капсулы коленного сустава, прикрыта икроножной и подколенной мышцами. На уровне латерального мыщелка большой берцовой кости отдает каудальную большеберцовую артерию, а сама как краниальная большеберцовая артерия проходит через межкостное пространство голени на краниальную поверхность большой берцовой кости. На своем пути

Рис. 154. Артерии стопы (плантарная поверхность).

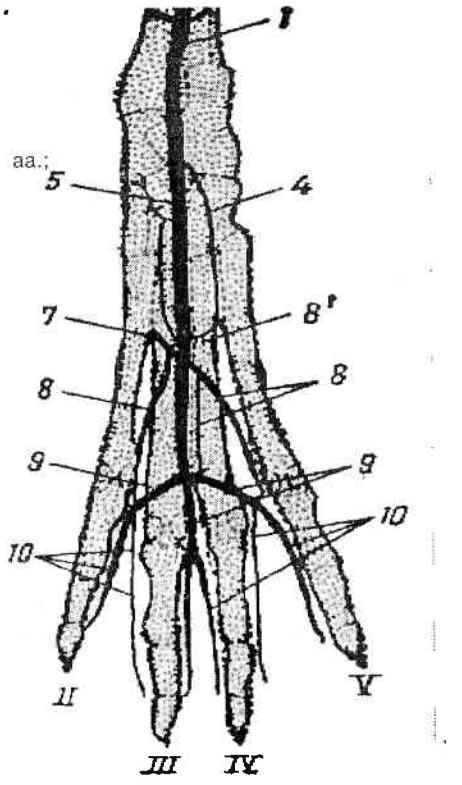

1—а. сафена;4—латеральная и
5—медиальная плантарные аа.;
7—прободающая плюсневая а.;
8—плантарные плюсневые аа.;
9—общие плантарные пальцевые аа.;
10—плантарные пальцевые аа.

она отдает ветви в прилежащие мышцы и васкуляризирует органы латеральной поверхности коленного сустава.

Каудальная большеберцовая артерия — a.tibialis caudalis (рис.77,152) — развита очень слабо и принимает участие в васкуляризации мышц заднебедренной группы разгибателей тазобедренного сустава.

Краниальная большеберцовая артерия — a. tibialis cranialis (рис.77,154) — проходит по краниальной поверхности большой берцовой кости в сопровождении глубокого малоберцового нерва,прикрыта краниальной большеберцовой мышцей, которую и васкуляризирует. В области заплюсны она получает название ***прободающая плюсневая артерия — a. metatarsea perforans.*** Последняя по выходу на плантарную поверхность плюсны участвует в образовании проксимальной плантарной дуги, из которой выходят ***плюсневые плантарные глубокие артерии***. Они лежат под межкостными мышцами непосредственно на костях, посылают веточки к мякишам пальцев и анастомозируют с общими пальцевыми артериями.

Вены большого круга кровообращения

Основные особенности хода и топографии вен заключаются в том, что они, *во-первых*, образуют пять бассейнов (совокупностей притоков): **1)бассейн краниальной полой вены; 2)бассейн каудальной полой вены; 3)бассейн воротной вены печени; 4)бассейн легочных вен (малого круга кровообращения); 5)бассейн вен сердца**. Отдельно необходимо сказать о венах головного мозга: их стенка не содержит мышечной болочки. Располагаются они между листками твердой мозговой оболочки в связи с чем получили название венозных синусов. Последние формируют дорсальную и базилярную системы.

Во-вторых, вены головы и конечностей формируют по две сосудистые магистрали — поверхностную и глубокую. Посленяя сопровождает артеиальную, а сосуды, ее формирующие, имеют одноименные названия с сопровождаемыми артериям.

В-третьих, иногда количество вен, сопровождающих артерию, удваивается, или даже утраивается, и, *в-четвертых*, большинство вен содержат клапаны.

Рис. 155. Вены туловища.

1—каудальная полая в.; 2—краниальная полая в.; 3—непарная в.; 4—позвоночная в.; 5—внутренняя яремная в.; 6—наружная яремная в.; 7—язычнолицевая в.; 8—лицевая в.; 9—внутренняя челюстная в.; 10—поверхностная височная в.; 11—дорсальный сагиттальный синус; 12—подмышечная в.; 12а—подмышечно-плечевая в.; 12b—соединительная ветвь;13—подкожная в. плеча; 13а—добавочная подкожная в. плеча; 14—плечевая в.; 15—лучевая в.; 16—локтевая в.; 17—внутренняя грудная в.; 18—позвоночное венозное сплетение; 19—межпозвоночные в.; 20—межреберные вв.; 21—печеночные вв.; 22—почечная в.; 22а—семенниковая в.; 23—глубокая окружная подвздошная в.; 24—общий ствол подвздошных вв.; 25—внутренняя подвздошная в.; 26—средняя крестцовая в.; 27—влагалищная в.; 28—хвостовая латеральная в.; 29—каудальная ягодичная в.; 30—внутренняя срамная в.; 31—наружная подвздошная в.; 32—глубокая бедренная в.; 33—надчревно-срамной ствол; 34—бедренная в.; 35—медиальная в. сафена; 36—краниальная большеберцовая в.; 37—латеральная в. сафена; 38—воротная в.; 39—жеудочно-двенадцатиперстная в.; 40—селезеночная в.; 41—каудальная брыжеечная в.; 42—краниальная брыжеечная в.; 43—тощекишечные вв..

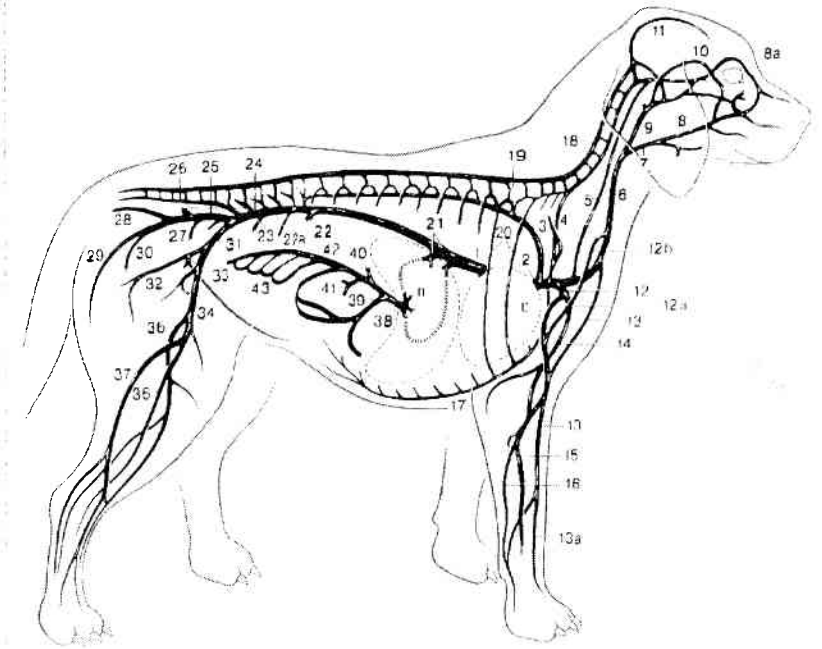

Краниальная полая вена — v. cava cranialis (рис.155) — отводит кровь от головы, шеи, грудных конечностей и грудных стенок в правое предсердие. Она лежит между листками средостения, вентральнее подключичных артерий, плечеголовной артерии и отводит кровь от головы, шеи, грудной конечности и грудной стенки.

Вены головы (рис.144,155). Отток венозной крови от органов головы осуществляется поверхностной и глубокой сосудистыми магистралями.

Поверхностная магистраль начинается на латеральной поверхности боковой стенки носа ***дорсальной веной носа — v. dorsalis nasi.*** Последняя формируется многочисленными тонкими притоками, выходящими из крыльев носа, носогубного поднимателя и кожи спинки носа, проходит горизонтально в кау-дальном направлении и соединяется с ***угловой веной глаза — v. angularis oculi.*** Она отводит кровь от век и образуется ***медиальными венами верхнего и нижнего век — vv. palpebrales mediales superior et inferior.*** Аборально вена анастомозирует с хорошо развитой ***надглазничной веной — v. supra-orbitalis.*** Последняя начинается из ***орбитального сплетения — plexus orbitalis*** и выходит на дорсальную поверхность впереди орбитальной связки.

Слиянием дорсальной вены носа и угловой вены глаза образуется ***поверхностная лицевая вена — v. facialis super-ficialis.*** Она имеет вентрокаудальное направление и принимает с оральной поверхности ***латеральную вену носа — v. lateralis nasi,*** и несколько дистальнее ее — ***угловую вену рта — v. angularis oris***. В момент прохождения вблизи подглазничного отверстия этот коллектор соединяется крупным анастомозом с корнями ***подглазничной вены — v. infra-orbitalis.***

С каудальной поверхности в поверхностную лицевую вену открывается ***поперечная лицевая вена — v. transversa faciei,*** проходящая под лицевым гребнем в толще большой жевательной мышцы и являющаяся соединительной ветвью между поверхностной лицевой и внутренней челюстной венами.

Дистальнее устья поперечной лицевой вены, поверхностная лицевая вена сливается с глубокой лицевой веной, формируя общую лицевую вену.

Глубокая лицевая (возвратная) вена — v. facialis pro-funda (v.reflexa) формируется позади верхнечелюстного бугра слиянием: ***подглазничной вены — v. infraorbitalis,*** лежащей в одноименном канале и отводящей кровь от зубов верхней челюсти; ***клинонебной вены — v. sphenopalatina,*** отводящей кровь от подслизистого венозного сплетения носовой полости; ***большой небной вены — v. palatina major*** — отводящей кровь от венозного сплетения твердого неба и ***глазничной вены — v. ophthalmica,*** формирующейся многочисленными притоками, отводящими кровь от органов глазного яблока и орбиты. Перечисленные выше вены в области глазницы и клинонебной ямки формируют ***глазничное и крыловое сплетения.***

Сформировавшийся крупный ствол глубокой лицевой вены опускается вентрально позади верхнечелюстного бугра, и сливается с поверхностной лицевой веной.

Общая лицевая вена — v. facialis communis — проходит рострально от переднего края большой жевательной мышцы, принимая от нее многочисленные тонкие притоки, до сосудистой вырезки нижней челюсти. С ростральной поверхности в нее открывается ***вена нижней губы — v. labialis inferior — и вена угла рта — v. anguli oris.*** Дистальнее в нее открывается ***подбородочная вена — v. mentalis,*** дренирующая подбородок, оральную часть межчелюстного пространства и ткани нижней губы.

С аборальной поверхности в общую лицевую вену открывается ***анастомоз от щечной вены — ramus anastomoticus cum v. buccalis,*** соединяющий обе магистрали и создающий параллельный кровоток.

Пересекая сосудистую вырезку нижней челюсти, общая лицевая вена приобретает название ***наружная челюстная вена — v. maxillaris externa.*** Она проходит каудально вблизи вентрального края тела нижней челюсти по вентральной поверхности поперечной межчелюстной мышцы и под острым углом сливается с внутренней челюстной веной, формируя наружную яремную вену. По ходу в наружную челюстную вену открываеются: ***язычная вена — v. lingualis,*** дренирующая ткани языка; ***подъязычная вена — v. sublingualis,*** отводящая кровь от мышц языка и подъязычной железы; ***подбородочная вена — v. mentalis,*** отводящая венозную кровь от подбородка и кожи межчелюстного пространства, включая многочисленные мелкие ветви, идущие от нижнечелюстной железы, глотки, мышц подъязычной кости, большой жевательной и крыловидной мышц.

Внутренняя челюстная вена — v. maxillaris interna — образуется притоками, соответствующими ветвям как наружной сонной, так и внутренней челюстной артериям. Она выходит из глазничного и крылового сплетений. С дорсальной поверхно-сти в нее открываются ***оральная и аборальная***

глубокие височные вены — vv. temporales profundus oralis et aboralis, а с вентральной поверхности ***— нижняя альвеолярная вена — v. alveolaris mandibula.***

У аборального края ветви нижней челюсти внутренняя челюстная вена с дорсальной поверхности принимает *поверхностную височную* и *большую ушную вены,* а с латеральной — *вену большой жевательной мышцы.*

От устья поверхностной височной вены внутренняя челюстная вена приобретает каудовентральное направление, проходит частично в околоушной железе, принимая от нее многочисленные мелкие притоки, и соединяется с наружной челюстной веной, образуя наружную яремную вену. На этом участке во внутреннюю челюстную вену открываются *дорсальная мозговая вена* и многочисленные притоки от дорсальных и вентральных мышц шеи.

Наружная яремная вена — v. jugularis externa — проходит на шее подкожно в яремном желобе между плечеголовной и грудиноголовной мышцами. В краниальной ее части вена принимает притоки от щитовидной железы, гортани, пищевода, трахеи и вентральных мышц шеи. Название и синтопия указанных притоков соответствует одноименным артериям. В нижнем участке шеи от наружной яремной вены отходит крупный анастомоз, соединяющий ее с подмышечной веной грудной конечности. А еще дистальнее в наружную яремную вену открывается ***подкожная вена плеча — v. cephalica brachii*** — конечная ветвь подкожной венозной магистрали грудной конечности.

Внутренняя яремная вена — v. jugularis intrna — сопровождает общую сонную артерию. Она начинается сосудами, отводящими кровь от головного мозга ***— вентральная мозговая вена — cerebralis ventralis,*** от мышц затылочноатлантного и атлантоосевого суставов ***— затылочная вена — v. occipitalis,*** от щитовидной железы ***— щитовидная вена — v. thyreoidea,*** от гортани ***— гортанная вена — v. laryngea.*** Впереди первого ребра внутренняя и наружная яремные вены сливаются в общий ствол.

Отток венозной крови от органов головы может осуществляться по параллельным (коллатеральным) сосудам, которыми являются ***позвоночные правая и левая вена — vv. vertebrales dexter et sinister,*** проходящие в межпоперечных отверстиях шейных позвонков рядом с одноименными артериями, и вентральный спинномозговой синус, проходящий в позвоночном канале вентрально от спинного мозга. Последний многочисленными анастомозами соединяется с позвоночной веной и мышечными притоками глубокой шейной вены.

Вены грудной конечности (рис.70,72,155)**.** Отток венозной крови от органов грудной конечности осуществляют *две сосудистые магистрали: глубокая и поверхностная.* Вены, формирующие первую из них, сопровождают одноименные артерии и получают аналогичные названия. При этом они, как правило, удвоены.

Поверхностная венозная магистраль идет под кожей. В области предплечья она называется ***подкожная вена предплечья — v. cephalica antebrachii,*** а в области плеча ***— подкожная вена плеча — v. cephalica brachii.*** На всем протяжении поверхностная и глубокая венозные магистрали объединяются многочисленными анастомозами, наиболее сильно развитыми в области локтевого и плечевого суставов.

Подкожная вена предплечья начинается из поверхностных волярных вен пясти и пальцевых вен, идет проксимально по медиокраниальной поверхности предплечья, в области локтевого сустава отдает ***анастомотическую ветвь к плечевой вене — ramus anastomoticus cum v. brachialis,*** а сама получает ***добавочную подкожную вену — v. cephalica accessoria.*** Последняя проходит по дорсальной поверхности предплечья и отводит кровь из дорсальных пястных и дорсальных пальцевых вен.

Подкожная вена плеча лежит в боковой грудной борозде между плечеголовной и поверхностной грудной мышцами. Поднимаясь дорсально, она вливается в наружную яремную вену.

Вены шеи и грудной стенки (рис.155). В краниальную полую вену

также впадают: правая непарная вена, парный общий шейный ствол, парная внутренняя грудная вена, парная подмышечная вена, общий ствол яремных вен. ***Правая непарная вена — v. azygos dextra*** — отводит кровь от грудной стенки, пищевода и бронхов. Она образуется слиянием *межреберных вен* с пятой по тринадцатую, *пищеводной и бронхиальной вен.* В каудальной части своего хода она соединяется анастомозом с первой поясничной веной, а краниально на уровне шестого грудного позвонка опускается справа от пищевода и трахеи и открывается в краниальную полую вену, или же непосредственно в правое предсердие.

Общий шейный ствол образуется слиянием ***реберношейной вены — v. costocervicalis*** и ***глубокой шейной вены — v. cervicalis profunda.*** Первая из них принимает ***переднюю межреберную и поперечную шейную вены,*** соответствующие одноименным артериям.

Парные ***внутренняя грудная и подмышечная вены*** соответствуют одноименным артериальным сосудам, проходят параллельно последним и дренируют аналогичные области тела.

Правые и левые внутренние и наружные яремные вены впереди первого ребра объединяются в правый и левый общие стволы. Последние краниальнее первого ребра и дорсальнее рукоятки грудной кости образуют ***общий ствол яремных вен,*** который продолжается каудально и после впадения внутренних грудных вен называется уже ***краниальная полая вена —v. cava cranialis.***

Каудальная полая вена — v. cava caudalis (рис.155) — отводит венозную кровь от органов тазовой полости и тазовых конечностей; от брюшной стенка; от селезенки, желудка, кишечника — через систему воротной вены печени; от почек; от половых органов и молочных желез. Она образуется слиянием парных общих стволов наружной и внутренней подвздошных вен и непарной средней крестцовой вены. Образовавшийся крупный магистральный сосуд лежит в брюшной полости справа от аорты, затем опускается к тупому краю печени и через специальное отверстие в диафрагме проходит в грудную полость. В последней она идет к правому предсердию в специальной брыжейке и вентрально от пищевода.

Вены тазовой полости и тазовой конечности (рис.75,77,155). От органов тазовой полости и тазовой конечности отток венозной крови осуществляется правой и левой внутренней и наружной подвздошными венами. Указанные сосуды образуют парную ***правую и левую общие подвздошные вены — vv.iliacae communes dextra et sinistra.*** Последние открываются в начало каудальной полой вены вместе с непарной ***средней крестцовой веной — v. sacralis media.***

Внутренняя подвздошная вена — v. iliaca interna — со своими корнями соответствует одноименной артерии с ее ветвями.

Отток венозной крови от органов тазовой конечности осуществляется поверхностной и глубокой сосудистыми магистралями. ***Глубокая магистраль*** представлена венами, одноименными артериям, сопровождают посление и, как правило, удвоены.

Поверхностная магистраль представлена двумя подкожными венами голени и стопы: ***медиальная вена сафена — v. saphena medialis*** — выходит из плантарной венозной дуги и плантарных пальцевых вен, огибает медиодорсально плюсневые кости и переходит в ***медиальную дорсальную плюсневую вену.*** Последняя переходит на краниомедиальную поверхность голени, получает название медиальной вены сафена и впадает в бедренную вену.

Латеральная вена сафена — v. saphena lateralis — начинается из дорсальных и плантарных плюсневых вен, лежит на латеральной поверхности голени и впадает в каудальную вену бедра, к которой проходит по каудальной поверхности икроножной мышцы.

Воротная вена — v. portae (рис.156) — отводит венозную кровь от желудка, селезенки, тонкой и толстой кишки (исключая каудальный участок прямой кишки) в печень. В последней воротная вена делится на междольковые вены, переходящие в капилляры. Последние вливаются в центральные вены дольки, а эти, объединяясь по 3-6 в один ствол и образуют поддолько-

Рис. 156. Воротная вена печени.

1—воротная в.; 2—селезеночная в.; 3—желудочно-двенадцатиперстная в.; 4—краниальная брыжеечная в.; 5—слепоподвздошная в.; 6—левая желудочная в.; 7—правая желудочно-сальниковая в.; 8—краниальная поджелудоч-нодвенадцатиперстная вена.

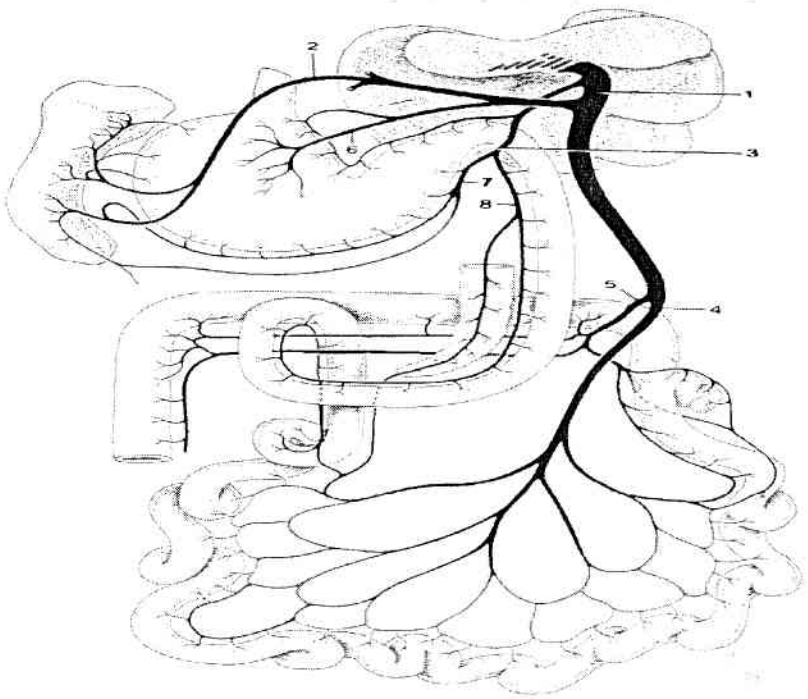

вые вены. Поддольковые вены, в свою очередь, формируют печеночные вены, впадающие в каудальную полую вену. Следовательно, воротная вена печени и ее ветви образует ***чудесную венозную сеть — rete mirabile venosum.***

Воротная вена собаки образуется слиянием селезеночной, желудочнодвенадцатиперстной, краниальной и каудальной брыжеечных вен.

Желудочно-двенадцатиперстная вена — v. gastroduodenalis — образуется слиянием правой желудочной, правой желудочно-сальниковой и поджелудочно-двенадцатиперстной венами.

Желедочно-селезеночная вена — v. gastrolienalis — отводит венозую кровь от селезенки и левой половины желудка. Образуется слиянием левой желудочной, левой желудочно-сальниковой и селезеночной вен.

Краниальная брыжеечная вена — v. mesenterica cranialis — формируется кишечным стволом, образованным 10-14 венами тощей кишки и подвздошнослепоободочной веной, в которую впадают вены подвздошной и слепой кишок.

Каудальная брыжеечная вена — v. mesenterica caudalis — принимает среднюю, правую и левую ободочные вены, притоки, выходящие из слепой и подвздошной кишок. Краниальная прямо-кишечная вена у собаки отсутствует.

ЛИМФОЛОГИЯ

Лимфология — раздел анатомии, изучающий лимфатическую систему.

Лимфатическая система — systema lymphaticum (рис.157-164) — состоит из: внутриорганного лимфатического сосудистого русла, состоящего из лимфатических капилляров и внутриорганных лимфатических сосудов; и внеорганного лимфатического сосудистого русла, включающего приносящие (афферентные) лимфатические сосуды, выносящие (эфферентные) лимфатические сосуды, регионарные лимфатические узлы и лимфатические протоки. По лимфатическим капиллярам и сосудам через лимфатические узлы и лимфатические протоки движется лимфа. Последняя от головы, шеи и грудной конечности продвигается каудально к первому ребру, от грудной и брюшной стенки, органов грудной, брюшной и тазовой полостей, включая тазовую конечность — краниально к первому ребру, где главные лимфатические сосуды впадают в краниальную полую или наружные яремные вены. Таким образом, вся лимфа, в конечном итоге, поступает в кровеносное венозное русло.

Лимфатический капилляр — vasa capillaria limphatica — хотя и напоминает кровеносный, имеет и некоторые особенности:

Во-первых, лимфатические капилляры не всегда окружены отчетливой базальной мембраной, а если она и имеется, то развита очень слабо и не может служить барьером для поступления в лимфу больших молекул и клеток белой крови.

Во-вторых, лимфатические капилляры начинаются слепо и отсутствуют в тканях центральной нервной системы, в дольках печени, в паренхиме селезенки и вилочковой железы, в эпителиальных покровах, в гиалиновом хряще, в роговице глаза, в хрусталике и стекловидном теле, а также в плаценте.

В-третьих, диаметр лимфатических капилляров значительно больше кровеносных (100 мкм), а наружная поверхность их эндотелиальных клеток прикрепляется к окружающим тканям с помощью *якорных филаментов*, роль которых заключается в поддержании лимфатических капилляров в открытом состоянии как в условиях нормы, так и при отеках, когда давление в окружающих тканях могло бы вызвать их спадение.

Рис. 157. Схема строения лимфатической системы собаки.

1—наружная и внутренняя яремные вены;
2—лимфатические узлы головы;
3—лимфатические узлы грудной конечности;
4—трахейный проток;
5—грудной проток;
6—лимфатические узлы органов грудной полости;
7—поясничная цистерна;
8—лимфатические узлы органов брюшной полости;
9—лимфатические узлы поясничной области и почек;
10—лимфатические узлы тазовой полости;
11—лимфатические узлы тазовой конечности.

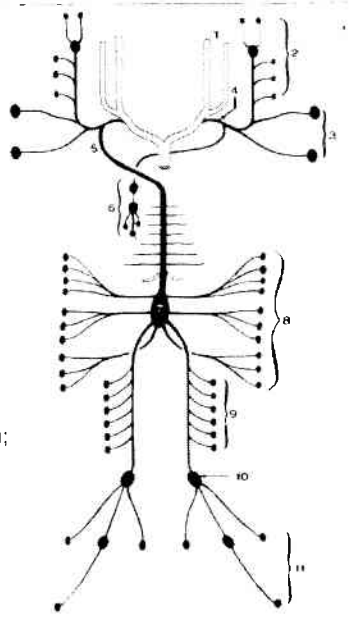

Лимфатические сосуды — vasa lymphatica — по строению напоминают венозные. Стенка их состоит из **трех оболочек**: ***внутренней, средней и наружной***. В стенке мелких сосудов оболочки выражены неотчетливо. Внутренняя оболочка выстлана слоем эндотелиоцитов и содержит эластические волокна. Средняя оболочка состоит, преимущественно, из гладких миоцитов, ориентированных по спирали и окруженных небольшим количеством соединительной ткани. Наружная оболочка развита относительно хорошо, сформирована за счет соединительной ткани, но содержит гладкие миоциты, ориентированные по спирали, или вдоль сосудов.

Лимфатические сосуды обычно идут в тканях и органах вместе с артерией и спутницей веной. Однако в них, в отличие от вен, не выявляется тенденция к слиянию и образованию крупных коллекторов. Поэтому часто вместе с веной идет несколько лимфатических сосудов.

Лимфатические сосуды, за исключением самых мелких внутриорганных, содержат двухстворчатые клапаны, число которых на единицу длины сосуда значительно превосходит аналогичный показатель вен. Клапаны располагаются так часто, что разделяют лимфатический сосуд на отдельные клапанные сегмены — ***лимфангионы***, являющиеся их ***структурнофункиональными единицами.***

Стенка каждого лимфангиона способа сокращаться, продвигая лимфу к центру. Движению лимфы также способствуют: внутритканевое давление, внутрибрюшинное давление, сокращение скелетных мышц, сокращение мышечных оболочек полых и капсул паренхиматозных органов, давление фасций, пульсация кровеносных сосудов, сокращение мышечных элементов капсул лимфатических узлов, присасывающее действие дыхательных движений, работа сердца.

Лимфатические сосуды, несущие лимфу к лимфатическому узлу называются ***приносящими лимфатическими сосудами — vasa lymphatica afferentia***, они проникают в лимфатический узел по всей поверхности, образуя его "корни", и имеют меньший диаметр по сравнению с ***выносящими лимфатическими сосудами — vasa lymphatica efferentia***, выходящими из лимфатического узла только через его ворота. Следовательно, лимфа, оттекающая от органов и тканей, проходит через ***лимфатические узлы — nodus lymphaticus (lymphonodus)***. Последние имеют постоянную топографию и принимают лумфу только от определенных органов, в связи с чем получают название — ***регионарный лимфатический узел***.

Лимфа оттекает от органов проходит, как правило, не один, а несколько (до 14) последовательно расположенных лимфатических узлов, поэтому последним приписывается еще и порядковый номер. Однако в литературе описано немало случаев, когда лимфатические сосуды не подчиняются описанной закономерности и впадают в лимфатические протоки, минуя лимфатические узлы. Достоверно известно, что так оттекает лимфа от дорсальных участков печени и грудной части пищевода. Этим фактам придается исключительное значение в патологии при учете возможных путей распространения инфекции и метастазирования злокачественных опухолей.

Лимфатические узелы располагаются по ходу лимфатических сосудов, регулируют в них ток лимфы и выполняют функцию биологического и механического фильтра. Как в любом паренхиматозном органе, в нем выделяют **строму и паренхиму**. В состав первой входит капсула лимфатического узла, состоящая, в основном, из плотной соединительной ткани, эластических волокон и гладких миоцитов. От нее внутрь узла отходят перекладины — трабекулы.

Паренхима лимфатического узла состоит из ретикулярной ткани с большим количеством ретикулоэндотелиальных клеток. За счет этой ткани формируются фолликулы и мозговые тяжи. Фолликулы прилежат к капсуле и формируют корковое вещество узла. Фолликулярные тяжи образуют центральное переплетение, или мозговое вещество узла. Фолликулы отделены от капсулы и трабекул узкими пространствами — ***лимфатическими синусами***. По лимфатическим сосудам лимфа доставляется в краевой синус, затем — в корковый и промежуточный и, наконец, в мозговой. По ним лимфа продвигается к воротам узла и выходит из них по выносящим сосудам. Синусы пронизаны волокнами

ретикулярной ткани, в ячейках которой часто встречаются лимфоциты и макрофаги.

По форме лимфатические узлы бывают бобовидной формы, реже округлые, овальные, или сильно вытянутые, а иногда плоские и неправильной формы. Число их у собаки достигает 60. Чаще всего они располагаются по одному, реже по 2-3 вместе, за исключением брыжеечных.

Лимфатические узлы по происхождению своих "корней" разделяются на внутренностные, мышечные, кожные, кожно-мышечные и мышечновнутренностные. Внутренностные лимфатические узлы располагаются над внутренними органами и выносят из них лимфу. Мышечные лимфатические узлы лежат в определенных наиболее подвижных частях тела: на границе головы и шеи, при входе в грудную полость, в области суставов. Кожные лимфатические узлы имеются только в области коленной складки, а в остальных частях тела встречаются кожно-мышечные, или кожно-мышечно-внутренностные узлы.

По лимфатическим сосудам движется ***лимфа — lympha***. В ее состав входит *плазма лимфы* и *форменные элементы.* Плазма лимфы сходна с плазмой крови, но отличается от нее тем, что содержит часть продуктов обмена веществ тех органов, из которых она оттекает. Клеточные элементы лимфы представлены, главным образом, лимфоцитами.

В лимфу, оттекающую от кишечника, всасывается жир, поэтому она принимает молочный вид и называется ***хилюсом — chylus,*** а лимфатические сосуды кишечника ***— млечными сосудами — vasa chylifera.***

К числу главных лимфатических сосудов относятся (рис.157,159,162,163):

— поясничная цистерна — cisterna chyli (рис.162,163) — имеет вид продолговато-овального мешочка, расположенного на уровне 1-4-го поясничных позвонков правее и выше аорты. В ее каудальный конец впадают *правый и левый поясничные стволы — trunci lumbales dexter et sinister,* отводящие лимфу от органов тазовой полости и тазовой конечности. В среднюю часть цистерны с вентральной поверхности открывается *кишечный ствол — truncus intestinalis,* отводящий лимфу от тонкой и толстой кишки. В переднюю часть цистерны впадает *чревный лимфатический ствол — truncus celiacus,* дренирующий желудок, селезенку и печень. Длина цистерны 8,0-10,5 см, ширина 1,0-1,5 см, а ее полость разделена на сегменты —лимфангионы двумя-пятью двустворчатыми клапанами;

— грудной проток — ductus thoracicus (рис.157,159), выносит лимфу из 3/4 тела. Он начинается из переднего конца поясничной цистерны и тянется вперед правее и выше аорты и ниже непарной вены. На уровне третьего-четвертого грудного позвонка проток переходит в прекардиальную, или левую, часть. Здесь он образует S-образный изгиб и после ампулообразного расширения, находящегося у первого ребра, впадает в краниальную полую вену. В грудном протоке находится 10-15 клапанов, а диаметр его колеблется в зависимости от наполнения в пределах 3-10 мм;

— правый и левый трахеальные стволы — trunci trache-ales dexter et sinister (рис.157,159) — формируются выносящими лимфатическими сосудами краниальных и средних шейных лимфатических узлов и тянутся каудально вдоль дорсо-латеральной поверхности трахеи. У первого ребра они открываются в наружные яремные вены, а диаметр их не превышает 2-4 мм;

— правый лимфатический проток — ductus limphaticus dexter (рис.157) — имеет длину около 3 см при диаметре 3-6 мм. Он образутся выносящими сосудами правого поверхностного шейного лимфатического узла, и правым трахеальным стволом. Он открывается в правую подключичную вену.

Лимфатические узлы головы

Лицевой лимфатический узел — limphanodus facialis (ln.) (рис.158,159,160) — овальной формы длиной до 1,5 см лежит по краниальному краю поверхностной лицевой вены и устья вены верхней губы, латерально прикрыт кожей и кожной мышцей. Узел собирает лимфу от кожи, мимических мышц, слизистой оболочки и кожи верхней губы, спинки носа, слизистой оболочки преддверия носа. Отток лимфы из него осуществ-

Рис. 158. Поверхностные органы головы.

1—в.угла глаза; 2—круговаям. век; 3—лицевой лимфоузел; 4—круговая м. рта; 5—лицевая в.; 6—векоушной н.; 7,7'—дорсальная и вентральная щечные ветви лицевого н.; 8—проток околоушной железы; 9—щечная слюнная железа; 10—нижнечелюстной лимфоузел; 11—язычно-лицевая в.; 12—нижнечелюстная железа; 13—околоушная железа; 14—основание ушной раковины; 15—челюстная в.; 16—второй шейный н.; 17—наружная яремная вена.

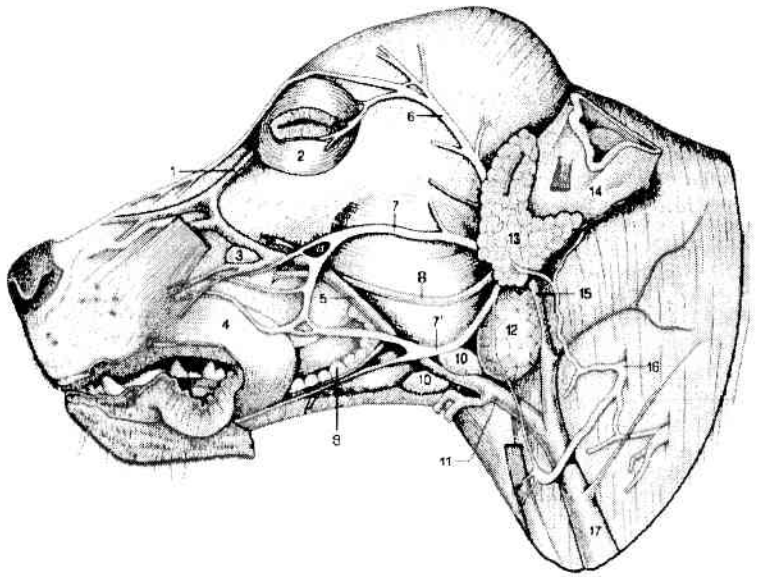

ляется в околоушный и (или) нижнечелюстной лимфатические узлы.

Околоушный лимфатический узел — limphanodus (ln.) parotideus (рис.158,159,160) —длиной до 2,5 см, лежат каудальнее височночелюстного сустава. Латерально он прикрыт околоушной железой, собирает лимфу из кожи жевательных мышц, околоушной железы, уха, глаза, костей черепа и через 2-3 выносящих сосуда направляет ее в медиальный заглоточный лимфатический узел.

Нижнечелюстные лимфатические узлы — lnn. mandibulares (рис.158,159,160) — в количестве 2-5, по 1,0-5,5 см в поперечнике лежат каудолатерально от углового отростка нижней челюсти, непосредственно под кожей и кожной мышцей. Наружной челюстной веной они делятся на дорсальную и вентральную группы. Через них проходит лимфа от кожи, мимических и жевательных мышц, костей лицевого черепа, челюстного сустава, век, ростральной части слизистой оболочки носа, ротовой полости, слюнных желез и прилежащих участков вентральных мышц шеи. Из них лимфа направляется в заглоточные лате-ральный и медиальный лимфатические узлы.

Заглоточный медиальный лимфатический узел — ln. retropharyngeus medialis (рис.159) —имеет в длину 1,5-6,0 см, лежит на дорсальной стенке глотки рядом с краниальными глубокими шейными узлами. Через него проходит лимфа, оттекающая от всех органов головы, а в дальнейшем направляется в трахеальный лимфатический проток и в краниальные глубокие шейные узлы.

Заглоточный латеральный лимфатический узел — ln. retropharyngeus lateralis (рис.159) — небольшой, лежит у крыла атланта

над яремным отростком. Через него проходит почти вся лимфа, оттекающая от органов головы, а также от гортани, глотки и щитовидной железы. Из узла по 3-6-и выносящим сосудам лимфа оттекает в заглоточный медиальный лимфатический узел.

Первостепенное значение для ветеринарного врача имеют правый и левый медиальные заглоточные лимфатические узлы, так как через них проходит почти вся лимфа, оттеающая от органов головы.

Лимфатические узлы шеи

Рис. 159. Лимфатические узлы головы, шеи и брюшной стенки.

1—нижнечелюстной лимфоузел; 2—околоушный лимфоузел; 3—заглоточный латеральный лимфоузел; 4—заглоточный медиальный лимфоузел; 5—краниальные и каудальные глубокие шейные лимфоузлы; 6—поверхностный шейный лифоузел; 7—грудной лимфоузел; 8—подмышечный лимфоузел; 9—добавочный подмышечный лимфоузел; 10—поверхностный паховый лимфоузел; 11—грудной проток; 12—трахейный проток; 13—наружная яремная вена; 14—щитовидная железа.

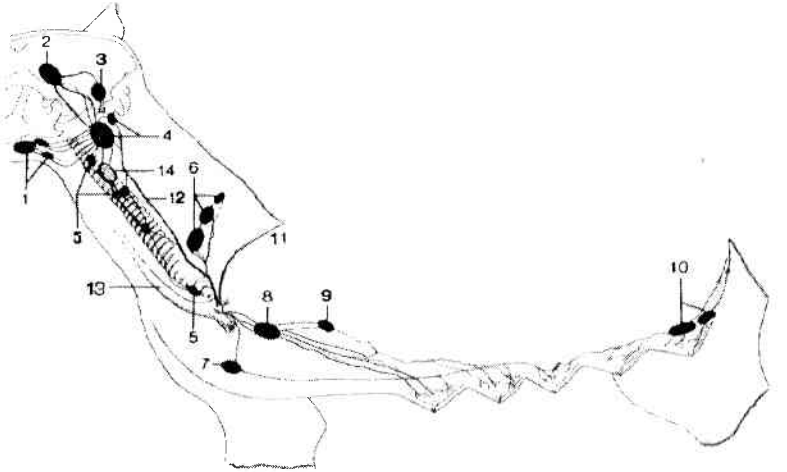

Поверхностные шейные лимфатические узлы — lnn. cervi-cales superficiales (рис.159) — в количестве 1-4 располагается под плечеголовной, трапециевидной и плечеатлантной мышцами, впереди предостной мышцы и дорсально над плечевым суставом. Они собирают лимфу из кожи шеи и туловища. Кроме того, через них проходит почти вся лимфа, оттекающая от органов грудной конечности: костей, суставов, мышц, связок и др. В связи с этим они привлекают пристальное внимание ветеринарного врача при осмотре животного. Отток лимфы из них осуществляется на левой стороне в задние шейные лимфатические узлы или непосредственно в яремную вену, а на правой стороне — в правый лимфатический ствол.

Глубокие шейные лимфатические узлы — lnn. cervicales profundi (рис.159) — лежат вдоль трахеи и условно подразделяются на краниальные, средние и каудальные:

— краниальные глубокие шейные лимфатические узлы — lnn. cervicales profundi craniales — в количестве 2-3 размером 1-2 см каждый простираются

вдоль трахеи, каудально от гортани и глотки. Через них оттекает лимфа от околоушной области, мышц затылочноатлантного и атлантоосевого суставов, затылочной кости, шейных позвонков, гортани, трахеи, пищевода, щитовидной железы, тимуса и наружного уха. Через них проходит лимфа, вытекающая из нижнечелюстных и заглоточных лимфоузлов. Отток лимфы из краниальных шейных узлов осуществляется в трахейный ствол или в средние глубокие шейные лифоузлы;

— средние глубокие шейные лифатические узлы — lnn. cervicales profundi medii — в количестве 2-3, располагаются вдоль средней части трахеи диной до 1 см каждый. Корнями их являются лимфатические сосуды, дренирующие шейные мышцы и позвонки, щитовидную железу и тимус, а также выносящие сосуды краниальных шейных лифоузлов. Отток лимфы из них осуществляется в трахеальный ствол, или в каудальные шейные глубокие лимфоузлы;



Рис. 160. Лимфатические узлы головы, шеи и грудной конечности.

1—околоушный лимфоузел;
2—нижнечелюстной лимфоузел;
3—поверхностный шейный лимфоузел;
4—добавочный подмышечный лимфоузел

—каудальные глубокие шейные лимфатические узлы — lnn. cervicales profundi caudales — в количестве 1-2 располагаются вдоль трахеи впереди первого ребра. Корнями для них являются лимфатические сосуды мышц лопатки и плечевого сустава, шейных позвонков, лопатки, плечевой кости, трахеи, пищевода, тимуса, а также выносящие сосуды краниальных, средних шейных и подмышечных лифоузлов. Отток лимфы из них происходит с правой стороны в правый лимфатический ствол, а с левой стороны — в трахеальный проток, или в лимфоузлы, лежащие при входе в грудную полость.

Лимфатические узлы грудной конечности

Подмышечный лимфатический узел — ln. axillaris (рис.159,160) — длиной до 3 см лежит на медиальной поверхности большой круглой мышцы в углу деления подмышечной артерии на плечевую и подлопаточную. Корнями его являются притоки от: кожи области плечевого пояса, плеча и подгрудка, стенки грудной клетки, мышц плечевого сустава, разгибателей запястного сустава, широчайшей мышцы спины, поверхностной и глубокой грудных мышц. Отток лимфы из них осуществляется в грудной проток, или в наружную яремную вену.

Добавочный подмышечный лимфатический узел — ln. axillaris accessorius (рис.159,160) — встречается редко, лежит над локтевым бугром, между широчайшей мышцей спины и глубокой грудной мышцей в плоскости 3-4-го ребра. В узел поступает лимфа от кожи грудной стенки и грудной конечности, мускулатуры грудной стенки. Отток лимфы из него осуществляется в подмышечный лимфатический узел.

Лимфатические узлы тазовой конечности

Подколенный лимфатический узел — ln. popliteus (рис.161) — бобовидной формы, длиной до 3 см лежат на проксимальной части икроножной мышцы, прикрытый двуглавой мышцей бедра. Через него проходит вся лимфа от дистально расположенных органов тазовой конечности, кожи, заднебедренной группы разгибателей тазобедренного сустава. Отток лимфы из него осуществляется в медиальный подвздошный лимфоузел.

Рис. 161. Лимфатические узлы тазовой конечности.

1—коленный лимфоузел;
2—подколенный лимфоузел.

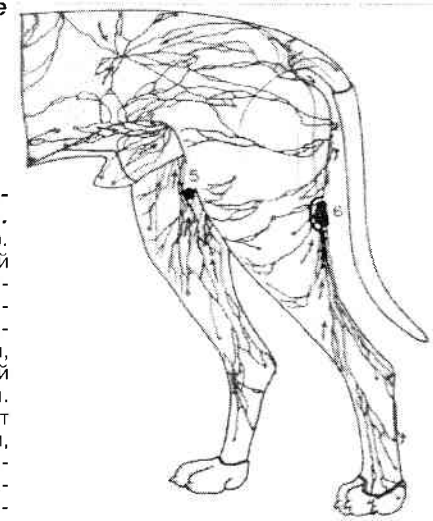

Поверхностные паховые лимфатические узлы — lnn. inguinales superficiales (рис.162). У самцов в количестве 1-3, длиной до 2,8 см, лежат краниально от семенного канатика и сбоку от полового члена. У самок один или два лимфатичеких узла, размером до 2 см, лежат краниально от лонных костей и дорсально от молочной железы. Через них отводится лимфа от брюшной стенки, коленной складки, молочной железы у самок и полового члена у самцов, некоторых органов свободного отдела тазовой конечности. Из них лимфа направляется в медиальные подвздошные лимфоузлы.

Глубокий паховый лимфатический узел — ln. inguinalis profundus (рис.162) — лежит у начала бедренного канала, прикрывая собой начало бедренной артерии. Через них оттекает лимфа от свободного отдела конечности дистальнее коленного сустава, мышц брюшной стенки, семенникового мешка, полового члена у самцов и молочной железы у самок. Отток лимфы из него осуществляется в крестцовый и (или) медиальный подвздошный лимфатический узел.

Лимфатические узлы брюшных и тазовых стенок

Медиальный подвздошный лимфатический узел — ln. iliacus medialis (рис.162,163) — бобовидной формы, длиной до 3 см, лежит у краниального края наружной подвздошной артерии, прикрытый брюшиной. Краниально он доходит до устья глубоких окружных подвздошных артерий. Для ветеринарного врача они представляют значительный интерес, так как через них проходит лимфа, оттекающая от всех органов тазовой конечности и тазовой полос-

ти. Отток лимфы из них осуществляется в поясничные лимфатические узлы и (или) в поясничный ствол.

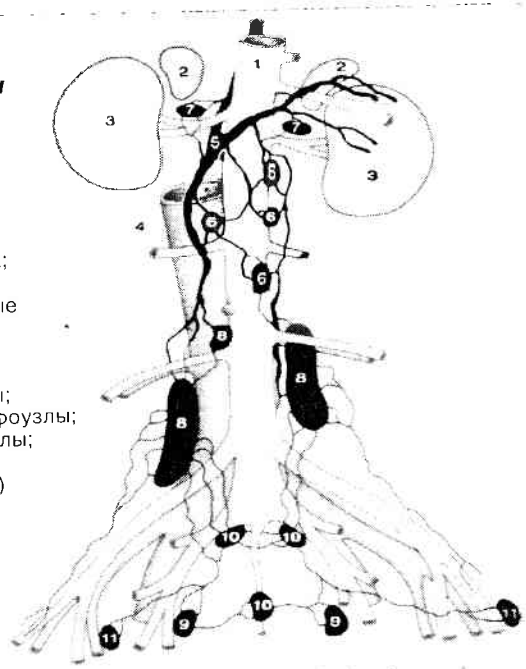

Рис. 162. Лимфатические узлы пояснично-крестцовой области.

1—аорта;
2—надпочечник;
3—почка;
4—каудальная полая вена;
5—поясничная цистерна;
6—поясничные аортальные лимфоузлы;
7—почечные лимфоузлы;
8—медиальные подвздошные лимфоузлы;
9—гипогастральные лимфоузлы;
10—крестцовые лимфоузлы;
11—глубокие паховые (подвздошно-бедренные) лимфоузлы.

Крестцовые лимфатические узлы — lnn. sacrales (рис.162) — в количестве 1-4 лежат на вентральной поверхности крестцовой кости в углу деления общего ствола внутренних подвздошных артерий на правую и левую внутренние подвздошные артерии. Через них оттекает лимфа от прямой кишки, влагалища, матки, придаточных половых желез самцов, промежности и ануса. Отток лимфы из них осуществляется в медиальные подвздошные лифоузлы.

Тазовые лифатические узлы — lnn. hypogastrici (рис. 162) — в количестве 1-3 лежат медиально и латерально от крестцовоседалищной связки (могут отсутствовать). Корнями их являются лимфатические сосуды мышц и кожи области крупа и хвоста, крестцовая кость, предстательная железа, уретра, матка и влагалище. Выносящие сосуды из них направляются в тазовые и медиальные подвздошные лимфоузлы.

Лимфатические узлы органов брюшной и тазовой полостей

Правый и левый печеночные (портальные) лимфатические узлы — lnn. hepatici (portales) dexter et sinister (рис.163) — лежат у ворот печени. Длина каждого узла равна в среднем 3 см. Лимфа в них поступает из двенадцатиперстной кишки, печени, поджелудочной железы, а также из лимфатических узлов сальника и поджелудочной железы, а оттекает — по чревному протоку в поясничную цистерну.

Лимфатические узлы селезенки — lnn. lienales (рис.163) — в количестве 2-5, размером до 2 см лежат у ворот органа. В них оттекает лимфа из стромы селезенки, желудка и сальника. А из них лимфа направляется в портальные узлы и (или) по чревному стволу в поясничную цистерну.

Лимфатические узлы сальника — lnn. omentalis (рис.163) — встречаются в 50% случаев. Лежат близ двенадцатиперстной кишки и пилорической

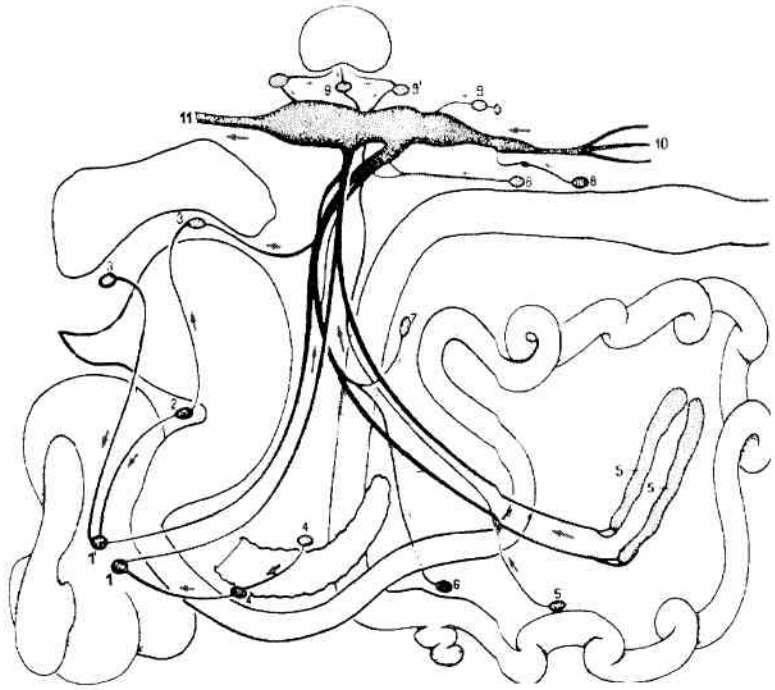

Рис. 163. Лимфатические узлы органов брюшной полости.

1,1'—правый и левый почечные лимфоузлы; 2—желудочный лимфоузел; 3-селезеночный лимфоузел; 4—поджелудочно-двенадцатиперстный лимфоузел; 5—тощекишечные лимфоузлы; 6—правый ободочно-кишечный лимфоузел; 7—средний ободочно-кишечный лимфоузел; 8—каудальные брыжеечные лимфоузлы; 9—поясничноаортальные лимфоузлы; 10—выносящие лимфососуды; 11—поясничная цистерна и грудной проток.

части желудка. От них лимфа оттекает в портальный лимфатические узлы.

Лимфатические узлы желудка — lnn. gastrici (рис.163) — в количестве 1-2, маленькие (до 0,7 см) иногда отсутствуют, лежат в пилорической части желудка вдоль его малой кривизны. Корнями их являются сосуды желудка и сальника, а отток лимфы из них осуществляется в портальные и (или) селезеночные лимфоузлы.

Лимфатические узлы двенадцатиперстной кишки — lnn. duodenales (рис. 63) — в количестве 1-2, длиной до 0,5 см, лежат в брыжейке двенадцатиперстной кишки. Корнями их являются лимфососуды двенадцатиперстной кишки и поджелудочной железы, а отток лимфы из них осуществляется в печеночные узлы.

Лимфатические узлы тощей кишки — lnn. jejunales (рис.163) — в количестве 2-3, лежат в брыжейке кишки вблизи кишечной трубки. Через них проходит лимфа, оттекающая от тощей, слепой и подвздошной кишок и направляется далее через кишечный ствол в поясничную цистерну.

Лимфатические узлы ободочной кишки — lnn. colici (рис.163) - в количестве 3-8, лежат в брыжейке ободочной кишки и подразделяются на правые, левые и средние. Отток лимфы из них осуществляется в поясничную цистерну.

Рис. 164.
Лимфатические узлы трахеи и легких.

1—краниальные средостенные лимфоузлы;
2—трахеобронхиальные лимфоузлы;
3—легочные лимфоузлы.

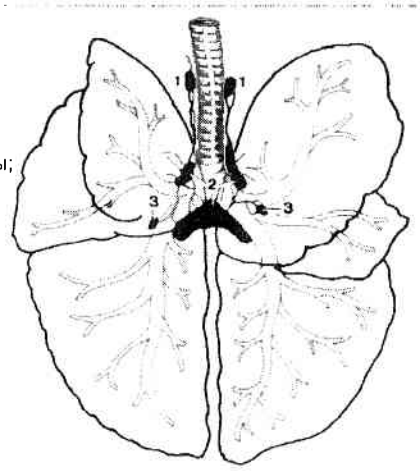

Каудальные брыжеечные лимфатические узлы — lnn. mesenterici caudalis (рис.163) — в количестве 2-3 и длиной не более 1,0 см каждый, лежат у каудального корня брыжейки. Корнями для них служат лимфососуды прямой кишки и нисходящего колена ободочной кишки. Отток лимфы из них осуществляется в поясничный лимфатический проток и (или) в поясничную цистерну.

Почечные лимфоузлы — lnn. renales (рис.163) — не четко отделены от поясничных и в количестве 2-3 лежат вблизи каждой почки у ее ворот. Через них проходит лимфа от почек, мочеточников, надпочечников и семенников. В дальнейшем лимфа направляется в поясничные узлы и (или) поясничную цистерну.

Лимфатические узлы стенок и органов грудной клетки

Межреберный лимфатический узел — ln. intercostalis (рис.164) — у собаки встречается редко (25% случаев) длиной до 0,6 см, лежат в межреберном пространстве 5-6 ребра. Корнями его являются лимфатические сосуды органов грудной стенки, грудных позвонков, реберной плевры и средостения. Отток лимфы от него происходит в краниальные средостенные лимфоузлы.

Краниальные средостенные лимфатические узлы — lnn. mediastinales craniales (рис.164) — в количестве 3-5, лежат между листками прекардиального средостения вентрально от крупных сосудов. В них поступает лимфа от сердца, перикарда, легких и средостения. От них лифа оттекает в грудной проток.

Грудинный лимфатический узел — ln. sternalis (рис.159,164) — лежит вблизи рукоятки грудной кости. Через него проходит лимфа от молочных желез, мышц плечевого пояса. Отток лимфы из него происходит в каудальный глубокий шейный лимфатический узел и (или) грудной поток.

Трахеобронхиальные лимфатические узлы — lnn. tracheo-bronchialis (рис.164) — в количестве трех лежат у бифуркации трахеи: справа, слева и каудально. Черех них протекает лимфа от легких и направляется в краниальные средостенные лимфатические узлы.

Легочные лимфатические узлы — lnn. pulmonales (рис.164) — в количестве двух лежат справа и слева у корня легких, отводят от них лимфу и направляют ее в трахео-бронхиальные лимфатические узлы.

ЭНДОКРИНОЛОГИЯ

Эндокринология — раздел анатомии, изучающий железы внутренней секреции.

К железам внутренней секреции относятся органы, ткани и группы клеток, выделяющие в кровь ***гормоны*** — биологически активные вещества, регулирующие обмен веществ, функции организма, его рост и развитие.

Все эндокринные железы имеют ряд общих морфологических признаков строения: 1)их секреторные клетки имеют развитый синтетический и секреторный аппарат; 2)они пронизаны капиллярами, как правило, синусоидного типа; 3)у них отсутствуют выводные протоки. В этой единой системе выделяются центральные и периферические органы. К центральным регуляторным образованиям эндокринной системы относятся нейро-секреторные (крупно- и мелкоклеточные) ядра гипоталамуса, гипофиз и эпифиз. Периферические эндокринные железы включают в себя щитовидную и паращитовидную железы, надпочечники с их корковым (интерреналовая) и мозговым (супрареналовая части железы) веществом. Кроме того, эндокринная функция присуща гонадам (семенник, яичник), поджелудочной железе, плаценте, почкам, сердцу, слюнным железам и другим органам. Одиночные гормонопродуцирущие клетки могут иметь как нервное, так и иное происхождение (Рис.165-168).

Рис. 165.
Гипофиз — медиальный разрез.

A —лошадь; B—бык; C—свинья; D—собака.

1—аденогипофиз;
2—промежу-точная зона;
3—нейрогипофиз;
4—ножка;
5—выпячивание третьего мозгового желудочка.

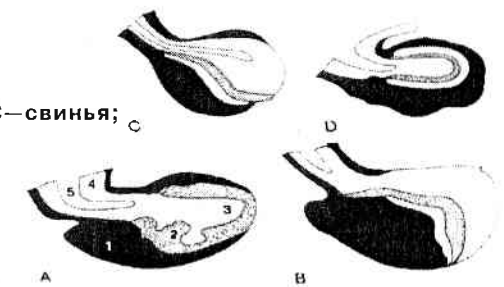

Гипофиз (питуитарная железа) — hypophysis (glandula pituitaria) (рис.165,166) — является комплексным эндокринным органом бобовидной формы. Он лежит в *турецком седле* клиновидной кости, соединяется с серым бугром гипоталамуса промежуточного мозга и разделяется **на *аденогипофиз — adenohypophysis, s. lobus anterior***, развивающийся из эпителия первичной ротовой полости, и ***нейрогипофиз — neuro-hypophysis, s. lobus posterior***, являющийся производным промежуточного мозга. В аденогипофизе, в свою очередь, выделяют ***инфундибулярную (воронковую) часть — pars infundibularis, промежуточную часть — pars intermedia*** и ***дистальную часть — pars distalis***. Между промежуточной и дистальной частями располагается *полость* ***гипофиза — cavum hypophysis.***

Паренхима передней доли гипофиза состоит из сети разветвленных и анастомозирующих между собой тяжей эпителиоцитов. На основании гистологических свойств они делятся на хромофильные и хромофобные. Среди первых выделяют ацидо- и базофильные клетки.

На долю хромофобных клеток приходится 50%, ацидофильных- 46% и базофильный — 4%.

Ацидофильные **клетки** представлены тремя разновидностями: соматот-

ропоцитами, маммотропоцитами или пролактиноцитами, и кортикотропоциты.

Соматотропоциты продуцируют гормон роста, оказывающий общее действе на организм: влияет на рост скелета, жировой и углеводный обмены.

Лактотропоциты продуцируют лактотропный гормон или пролактин, активирующий биосинтез молока в молочной железе и поддерживающий желтые тела в яичнике.

Кортикотропоциты синтезируют адренокортикотропный гормон, активирующий глюкокортикоидную и андрогенную функцию коры надпочечников. Кроме того, он мобилизует жиры из жировых депо, способствует окислению жиров, понижает дыхательный коэффициент и снижает уровень аминокислот в плазме крови.

***Базофильные* клетки** крупнее ацидофильных, а их гранулы содержат гликопротеиды, из которых продуцируются гормоны. Среди этих клеток выделяют две разновидности: гонадотропные и тиротропные эндокриноциты.

Предполагают, что одни из *гонадотропоцитов* выделяют фолликулостимулирующий гормон (ФСГ), а другие — лютеинизирующий гормон (ЛГ). Первый из них в яичниках самки активизирует рост фолликулов, а у самцов — образование спермиев в семенниках. Второй у самцов стимулирует развитие и функцию интерстициальной ткани семенников, а в яичнике — развитие желтого тела.

Тиротропные клетки вырабатывают гормон тиротропин (ТТГ), являющийся активатором щитовидной железы. Его концентрация в крови увеличивается при недостатке гормонов щитовидной железы, что стимулирует их синтез.

Контроль гормонообразовательной функции аденогипофиза осуществляется аденогипофизотропными гормонами медиобазальной и туберальной частей гипоталамуса (промежуточного мозга). Их гормоны — либерины — активируют переднюю долю гипофиза к выработке соответствующий гормонов, действующих на железы внутренней секреции, а статины — угнетают функцию аденогипофиза. Такой способ взаимосвязи желез называется ***трансаденогипофизарным***. Кроме него, гипоталамус может воздействовать на железы внутренней секреции через симпатическую и парасимпатическую нервные системы и такое взаимодействие называется ***парааденогипофизарным.***

Средняя (промежуточная) доля аденогипофиза представлена узкой полосой эпителиальных клеток, отделяющихся от задней доли узкой прослойкой соединительной ткани. Ее клетки выделяют белковый или слизистый секрет, который накапливаясь между клетками, приводит к формированию фолликуло-подобных кист. В этой доле выделяется меланоцитостимулирующий гормон, повышающий адаптацию глаз в темноте, и липотропин, усиливающий метаболизм липидов.

Нейрогипофиз образован клетками эпендимы — питуицитами, имеющими отростчатую или веретенообразную форму. Их отростки оканчиваются на базальной мембране гемокапилляров. В задней доле гипофиза аккумулируются антидиуретический гормон (вазопресин) и окситоцин. Первый из них усиливает реабсорбцию воды в нефронах почки, а окситоцин — стимулирует сокращение матки, участвует в регуляции лактации, усиливая сокращение миоэпителиальных клеток альвеол молочных желез.

***Шишковидная железа (эпифиз)* — *glandula pinealis* —** располагается между передней парой холмов пластинки четверохолмия среднего мозга. Она имеет форму шишки с длиной 3,1мм и шириной 1,2мм с заостренной верхушкой. Капсула ее сформирована продолжением мягкой мозговой оболочки, отдающей в паренхиму органа многочисленные трабекулы, разделяющие железу на дольки. Постоянными элементами паренхимы являются клетки глии и пинеалоциты. Последние являются главными клетками, являются производными эпендимоцитов, снабжены отростками, контактирующими с другими пинеалоцитами, гемокапиллярами и глиальными клетками.

Вырабатываемые пинеалоцитами эпифиза биологически активные вещества — серотонин и малатонин оказывают стимулирующее действие на функ-

Рис. 166.Кровоснабжение гипофиза.

1—зрительный перекрест; 2—ядра таламуса; 3—ножка гипофиза; 4—сосудистая сеть нейрогипофиза; 5—сосудистая сеть аденогипофиза.

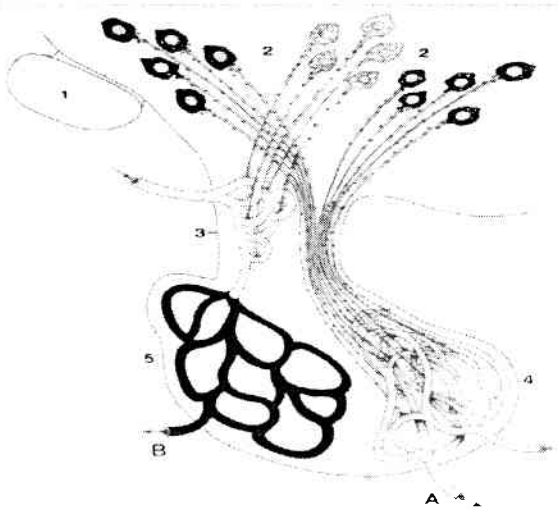

цию половой системы, а регуляторные пептиды (их вырабатывается около 40) оказывают влияние на ряд важнейших функций организма, в том числе минеральный обмен (повышается уровень калия в крови).

Рис.167.
Щитовидная железа.

1-щитовидная железа;
2-трахея;
3-кольцегло-точная м.

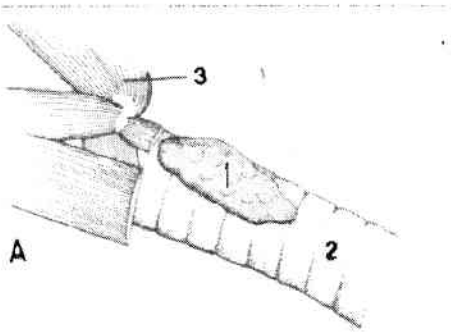

Щитовидная железа — glandula thyroidea (Рис.167) — вырабатывает йодсодержащие гормоны (основной — тироксин), которые оказывают стимулирующее действие на рост тела, развитие и тонус нервной системы. Кроме того, не содержащий йод гормон железы тиреокальцитонин оказывает гипокальцемизирующее действие.

Железа лежит позади щитовидного хряща гортани, на первых трахейных кольцах и состоит из двух миндалевидной формы долей, объединенных перешейком. Последний у большинства пород собак может отсутствовать. Размеры долей могут значительно (на 50%) отличаться друг от друга. Снаружи железа покрыта соединительнотканной капсулой, от которой внутрь органа проникают прослойки — трабекулы. Последние делят орган на отдельные дольки, содержащие паренхиму.

В состав паренхимы щитовидной железы входят многочисленные фол-

ликулы, заполненные коллоидом. В межфолликулярной соединительной ткани иногда встречаются скопления эпителиальных клеток. Стенки фолликулов образованы клетками однослойного фолликулярного эпителия, продуцирующего тироидный коллоид. В соответствии с фазой секреторного цикла высота фолликулярных эндокриноцитов изменяется от плоской до призматической формы. При умеренной функции форма тироцитов преимущественно кубическая. Лежат тироциты на базальной мембране.

Парафолликулярные эндокриноциты локализуются преимущественно в стенке фолликулов или зажаты между основными тироцитами.

Паращитовидные железы — glandulae parathyroideae — топографически связаны со щитовидной железой, но в отношении эмбриогенеза, строения и функции являются самостоятельными органами. Они представлены двумя парами (внутренней и наружной) небольших желез, тесно прилежат к поверхности щитовидной железы и имеют с последней общую иннервацию и кровоснабжение. Величина и форма их нестабильна (у карликовых пород длина близка к 1мм, а у крупных пород собак — достигает 1см). Железа покрыта соединительнотканной капсулой, внутридольковая соединительная ткань развита слабо, а орган состоит как бы из сплошной массы паренхиматозных эпителиальных эндокринных клеток — паратироцитов. Среди них различают главные (темные и светлые) и ацидофильные.

Гормон паращитовидных желез — паратгормон — повышает уровень кальция в крови за счет его потери в костной ткани. Тиреокальцитонин же, наоборот, тормозит резорбцию кости.

Рис. 168. Топография надпочечников.

1,1'—правый и левый надпочечники;
2—левая почка;
3—аорта;
4—каудальная полая в.;
5—диафрагмально-брюшные а. и в.;
6—сосуды почки;
7—в. яичника;
8—мочеточник.

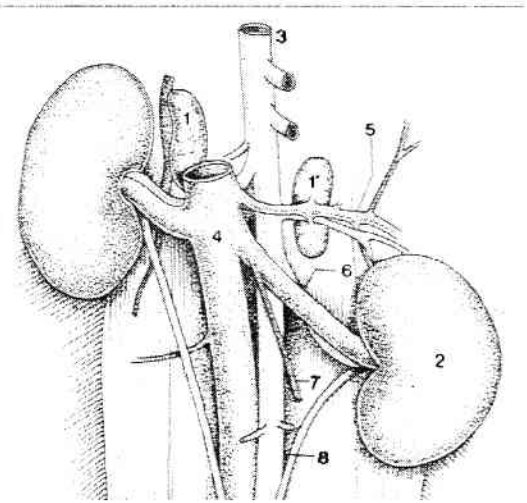

Надпочечники (предпочечники) — glandula adrenals, s. gl. suprarenalis (Рис.168) — являются парными инкреторными органами, состоящими из двух самостоятельных гормонопродуцирующих желез, формирующих в органе кору и мозговое вещество. Железы лежат ретроперитонеально, краниально от почек и снаружи покрыты соединительнотканной капсулой, в которой различают волокнистый и клеточный слои. Общая толщина капсулы не превышает 130мкм. Корковые эндокриноциты формируют перпендикулярно расположенные к капсуле эпителиальные тяжи, образующие три зоны: клубочковую, пучковую и сетчатую.

Клубочковая зона толщиной от 180 до 240мкм имеет варьирующее строение. В некоторых случаях она представлена короткими столбами плоских клеток, в других — эпителиальные тяжи сильно развиты, а иногда — напоминают арочные структуры. В этой зоне вырабатывается минералокортикоидный гормон — альдостерон. Он контролирует баланс электролитов в организме (задерживает натрий, хлориды, воду и способствует усиленному выделению калия, фосфора и кальция)

и кислотнощелочное равновесие.

Пучковая зона занимает значительный объем в коре. Ее ширина составляет от 0,35 до 0,85мм. Клетки этой зоны призматической формы и синтезируют глюкокортикоидные гормоны. Из большого числа кортикостероидов два обладают наибольшей физиологической активностью и постоянно определяются в крови — это кортизол и кортикостерон. Они участвуют в регуляции: 1)обмена жиров, белков и углеводов; 2)реакций организма на стресс-факторы (травма, инфекциф и пр.); 3)водно-электролитного обмена; 4)механизма стабилизации артериального давления и 5)воспалительной реакции, сопровождающейся снижением в периферической крови лимфоцитов и эозинофилов. Кроме того, глюкокортикоиды ускоряют глюконеогенез (образование глюкозы за счет белков) и отложение гликогена в печени и миокарде.

Сетчатая зона имеет толщину 0,48-0,60мм. Клетки ее мельче остальных кортикоцитов. Они образуют анастмотические тяжи, разделенные широкими кровеносными синусоидами, стенки которых богаче соединительной тканью, чем в других зонах. Гормоны клеток сетчатой зоны по химическому составу и физиологическому действию напоминают половые гормоны.

Мозговое вещество надпочечника относится к адреналовой системе. Его строму образуют прослойки соединительной ткани с залегающими в них артериальными и крупными венозными сосудами. Паренхима мозгового вещества образована скоплениями темных и светлых хромафинных клеток. Первые секретируют гормон норадреналин, а вторые — адреналин. Действие этих веществ в основном аналогично эффектам от раздражения симпатической нервной системы: они повышают частоту сокращений и возбудимость сердца, повышают печеночный кровоток, систолическое давление и периферическое венозное давление, расслабляют мускулатуру бронхов, усиливают легочную вентиляцию, стимулируют углеводный обмен. Однако в действии адреналина и норадреналина имеются некоторые различия.

ОРГАНЫ ИММУНОГЕНЕЗА И КРОВОТВОРЕНИЯ

Система органов иммуногенеза и кровотворения обеспечивает поддержание постоянства морфологического состава крови, иммунного гомеостаза, барьерную и защитную функции. К ним относятся: красный костный мозг, тимус, лимфатические узлы, селезенка, а также лимфоидные узелки в пищеварительной и других системах. В основе почти всех их лежит ретикулярная ткань, создающая микросреду для размножения и дифференцировки клеток. Красный костный мозг и тимус относят к центральным органам иммуногенеза и кровотворения в связи с тем, что в них происходит антигеннезависимое генетически запраграммированное размножение лимфоцитов. Остальные органы, в которых происходит рзвитие клеток крови, являются периферическими, так как в них происходит антигензависимое развитие и дифференцировка лимфоцитов, мигрирующих сюда из центральных органов.

Красный костный мозг — medulla ossium rubra — находится в губчатом веществе эпифизов трубчатых костей, позвонков, ребрах и в грудной кости. В нем миелоидная ткань продуцирует все виды клеток белой крови, эритроциты, кровяные пластинки, здесь также проходят начальные стадии развития популяции Т- и В-лимфоцитов. Строма органа состоит из ретикулярной ткани, в которой находятся свободные клетки крови на разных стадиях формирования. Дифференцированные клетки поступают в просвет синусоидных капилляров. Этому способствует то, что стенки этих микрососудов тонкие и имеют миграционные поры в эндотелии.

Ткань, в которой происходит развитие и созревание клеток крови, распола-

гается очажками вокруг кровеносных сосудов. Наиболее интенсивно кровотворение происходит вблизи эндоста.

Желтый костный мозг находится в диафизах трубчатых костей и содержит, преимущественно, жировые клетки, содержащие пигменты типа липохромов. Небольшое количество жировых клеток постоянно встречается и в красном костном мозге.

***Тимус — thymus*, (вилочковая железа)** является центральным органом иммуногенеза, хорошо развит только у молодых животных и состоит из двух шейный и непарной грудной долей. Шейные части лежат по бокам трахеи, а грудная находится в предсердечном средостении. Снаружи тимус покрыт коллагенизированной капсулой. Последняя проникает внутрь органа, разделяя его на дольки. Междольковая соединительная ткань выполняет функцию стромы: в ней проходят кровеносные и лимфатические сосуды, а также нервы. В каждой дольке различают периферическую зону — корковое вещество и центральную — мозговое вещество. В мозговом веществе тимуса имеются тельца Гассаля.

После наступления половой зрелости наблюдается прогрессирующее уменьшение долек и замещение их жировой тканью. Так, к 2-3 годам жизни собаки наблюдается значительная редукция шейных долей тимуса.

Тимус являтся центральным органом, контролирующим все иммунные реакции и лимфоцитопоэз. В отличие от других лимфоидных органов, он сотоит не только из ретикулярной и лимфоидной ткани. Более важное значение здесь имеет эпителий, образующий в дольках органа сеточку.

Дольки тимуса не полностью отделены друг от друга соединительной тканью. В каждой дольке выделяется корковое и мозговое вещества. Ретикулоэпителиальная сеточка коры густо заполнена малыми лимфоцитами (тимоцитами), которые здесь активно размножаются и далее мигрируют в мозговое вещество дольки. Здесь их количество значительно меньше. По мере продвижения тимоцитов из коры в мозговое вещество происходит их дифференцировка и проникновение в синусоидные кровеносные капилляры.

Эпителиальные клетки долек отмирая, образуют в мозговом веществе компактные островки — тимусные тельца Гассаля.

Помимо Т-лимфоцитов тимус выбрасывает в кровь биологически активные гормоноподобные вещества, которые содействуют созреванию Т-лимфоцитов в тимусе и периферических органах.

Врожденное недоразвитие или отсутствие вилочковой железы у новорожденных щенят сопровождается тяжелыми трофическими и иммунными нарушениями. Этот симптомокомплекс носит название Wasting-синдром и характеризуется отставанием в росте, истощением, выпадением шерсти, дерматитами и диареей. При этом во вторичных органах иммуногенеза отмечается деструкция лимфоидных узелков и лимфоцитов, атрофия лимфоидной ткани и рост ретикулоэндотелиальных элементов. В периферической крови наблюдается лимфопения и нейтрофилез. Иммунные реакции у таких животных снижены. Wasting-синдром может наступить в результате голодания, тяжелых травм, интоксикации, нарушения теплорегуляции, введения большого количества чужеродных белков, изменения гормонального режима, облучения и других факторов. В некоторых случаях он может быть обратимым.

Селезенка — lien, s. splenium — представляет собой плоский, серповидной формы орган сине-красного или сине-фиолетового цвета с поверхности и интенсивного красно-коричневого цвета на разрезе, довольно мягкой консистенции. Она выполняет разнообразные функции и кроме лимфоцито-поэтической роли и биофильтра крови участвует в реутилизации отработавших эритроцитов и тромбоцитов. Кроме того, она является мощным депо крови: в ней может задерживаьься до 15% всей крови организма.

На селезенке различают вентральный расширенный конец, или ***основание — basis lienis***, и дорсальный суженный конец, или ***верхушку — cauda lienis***. Передний край селезенки вогнутый и острый — несет на себе вырезку, а задний — выпуклый и тупой. Вдоль вогнутого края на висцеральной поверхности (обращенной к внутренним органам) проходит желоб: в нем лежат и через него входят в селезенку кровеносные сосуды и нервы. Вследствие чего этот желоб и называется ***ворота селезенки — hilus lienis***. В области ворот селезенка толще. Узкой полосой, лежащей впереди ворот, селезенка прилежит к большой кривизне желудка, а остальной значительно большей частью примыкает к большому сальнику и граничит с поджелудочной железой.

Снаружи селезенка покрыта серозной оболочкой, образованной листком большого сальника. Она плотно прилежит к капсуле и переходит на окружающие органы, образуя связки. ***Желудочноселезеночная связка — lig. gastrolienale*** — идет от ворот селезенки на большую кривизну желудка. ***Подвешивающая связка селезенки — lig. suspensorium lienis*** — направляется от основания селезенки к левой почке и левой ножке диафрагмы, вследствие чего и подразделяется на ***селезеночно-почечную — lig. renolienale и селезеночнодиафрагмальную — lig. phrenicolienale — связки***. Последняя продолжается в желудочноселезеночную связку.

Селезенка состоит из **стромы и паренхимы**. Последняя называется еще ***селезеночной пульпой***. Строма образована ***капсулой,*** одевающей селезенку с поверхности. Она построения из плотной соединительной ткани с примесью эластических и гладкомышечных волокон. От внутренней поверхности капсулы отходят многочисленные перегородки *трабекулы*. Анастомозируя друг с другом, они формируют остов селезенки в виде губки. По элементам стромы органа проходят кровеносные и лимфатические сосуды, а также нервы. Толщина капсулы составляет около 50мкм, а тканевой состав трабекул сходен с капсулой.

Межтрабекулярная ткань носит название ***пульпы — pulpa splenica,*** разделяющаяся на *красную* ***— pulpa rubra —*** ***и белую пульпу — pulpa alba***. В красной пульпе в венозных синусах депонируется кровь, а белую составляет ткань лимфоидных узелков. Объемное отношение пульпы к строме выражается у собаки как 1:5.

Через ворота органа, а в дальнейшем по трабекулам, проходят кровеносные сосуды селезенки. ***Трабекулярные артерии,*** покидая трабекулы, входят в красную пульпу и называются *пульпарными артериями*. Пройдя небольшое расстояние от трабекулы, в адвентиции этих сосудов появляются периартериальные лимфатические влагалища и лимфатические узелки. Артерия, проходящая через узелок, получает название ***центральной.*** Выйдя из узелка, или в нем, она отдает несколько артериол, разветвляющихся в виде ***кисточки***. На конце артериол их стенка представлена скоплением ретикулярных клеток в виде муфты или гильзы. Эти артериолы называются ***эллипсоидными***. Последние представляют собой своеобразные сфинктеры на артерио-

НЕВРОЛОГИЯ

Неврология — раздел анатомии, изучающий строение нервной системы.

Нервная система — systema nervosum — координирует работу всех органов внутри организма и согласовывает их деятельность в зависимости от меняющихся условий внешней среды. Ее принято подразделять топографически: на ***центральную и периферическую,*** а функционально — на ***соматическую, висцеральную (парасимпатическую) и сосудистую (симпатическую)*** (рис.169193).

К ***центральной нервной системе (ЦНС)*** относится спинной и головной мозг, расположенные в позвоночном канале и в черепной полости. К периферической нервной системе относятся все *нервы,* то есть все периферические проводящие пути, состоящие из чувствительных и

двигательных нервных волокон. Чувствительные нервы соединяют воспринимающий аппарат — *рецепторы* с центральной нервной системой, а двигательные нервы — центральную нервую систему со всеми исполнительными органами: мышцами и железами.

Соматическая нервная система связана с рецепторами, воспринимающими раздражения как из внешней, так и из внутренней среды, и действует на скелетную мускулатуру. ***Висцеральная (парасимпатическая)*** нервная система связана с внутренними раздражителями и действует на мышечные элементы внутренних органов и железы. ***Сосудистая (симпатическая)*** нервная система действует на стенку сосудов, регулируя объем поступления крови в органы, а, следовательно, и уровень обмена веществ в них.

В связи с характером функций соматическую нервную систему у человека называют также "произвольной" и противопоставляют ей парасимпатическую и симпатическую — как непроизвольные и, более или менее, автономные.

Общие закономерности строения нервной системы

Нервная система состоит из трех структурных элементо — ***нейронов, нейроглии*** — производных эктодермы и ***мезоглии*** — производной мезодермы.

Нейрон — neuron — является основной структурнофункциональной единицей нервной системы. Тела нейронов называют ***нервными (ганглиозными) клетками:*** в центральной нервной системе они образуют ***серое мозговое вещество — substantia grisea,*** а в периферической нервной системе — ***нервные узлы — ганглии — ganglion*** — и нервные ***интрамуральные*** (внутриорганные) ***сплетения.***

Отростки нейрона — ***дендриты или нейриты,*** чаще всего называются *нервными волокнами.* В центральной нервной системе они образуют ***белое мозговое вещество — substantia alba,*** а в периферической — ***нервы,*** то есть проводящие пути, состоящие из пучков нервных волокон. Количество отростков у одного нейрона может быть различным, поэтому различают нейроны униполярные, биполярные и мультиполярные. Дендриты имеют ветвистую форму, все они по функции афферентные — импульсы по ним направляются в тело нейрона, а строение их может быть крайне разнообразно.

Нейрит, или ***аксон,*** у нервной клетки только один, по функции эфферентный: по нему импульсы идут от тела нейрона на другой нейрон, или на исполнительный орган. В том и другом случаях аксон оканчивается специальным аппаратом — синапсом, обеспечивающим одностороннюю передачу импульса.

Известно, что в состоянии покоя между наружной и внутренней поверхностью плазмолеммы нейрона имеется трансмембранный потенциал (покоя), величина которого составляет 70 мВ. Он поддерживается благодаря калиево-натриевому насосу и другим ионным механизмам. Под действием стимула ионы с наружной стороны плазмолеммы проникают в нейроплазму, потенциал покоя исчезает, мембрана деполяризируется, а затем быстро реполяризируется за счет эффективного действия калиевонатриевого насоса.

Таким образом, передача нервного импульса — это по сути волна деполяризацийреполяризаций. Когда импульс достигает синаптического контакта, то вызывает высвобождение из пресинаптического окончания химического вещества — медиатора (норадреналина, ацетилхолина, ДОФамина и др.). Медиатор непосредственно действует на постсинаптическую мембрану реагирующей клетки, делая ее более проницаемой для ионов натрия, что вызывает деполяризацию постсинаптической мембраны и генерацию нервного импульса в постсинаптическом нейроне. Такой процес происходит в возбудительных нейронах. В тормозных нейронах высвобождение

медиатора сопровождается открытием каналов в постсинаптической мембране для отрицательно заряженных ионов хлора.

Афферентные нейроны, в основном, биполярны, то есть имеют два отростка. Почти все они локализуются в дорсальных корешках спинных ганглиев, расположенных в каждом сегменте справа и слева от позвоночника. Волокна афферентных нейронов входят в спинной мозг в дорсолатеральной зоне и могут образовывать внутри мозга синапсы непосредственно с эфферентными нейронами того же сегмента, или с межсегментными ассоциативными нейронами. Некоторые нейроны проходят короткое расстояние в краниальном или каудальном направлении вдоль спинного мозга и соединяются с эфферентными нейронами других сегментов.

Эфферентные нейроны всегда мультиполярны, то есть от них отходит один аксон, но подходят много дендритов. Все они, за исключением некоторых нейронов вегетативной нервной системы, лежат в пределах центральной нервной системы — это нейроны локомоторного ядра спинного мозга, гигантские пирамиды Беца коры больших полушарий и клетки Пуркине коры мозжечка.

Аксоны нейронов локомоторного ядра спинного мозга выходят из него в составе вентральных спинномозговых нервов того же сегмента, в котором находится тело клетки. Они оканчиваются двигательными нервными окончаниями на мышцах.

Нейроны соединяются друг с другом, образуя ***рефлекторную дугу.*** Наиболее просто устроенная рефлекторная дуга выглядит так: первый нейрон чувствительный (рецепторный), начинается на периферии рецептором; возникающий импульс передается по дендриту нейрона на его тело и далее по нейриту через синапс — на дендрит вставочного (ассоциативного) нейрона. Последний синапсом связан с третьим эфферентным (двигательным) нейроном, по которому импульс передается уже на исполнительный орган — мышечный или железистый. Однако в таком упрощенном виде рефлекторная дуга может быть представлена только в познавательных целях. В таких схемах отсутствуют: а)ответная реакция с исполнительного органа; б)пути обеспечения обмена веществ в исполнительном органе через иннервацию его сосудов и в)пути обеспечения взаимосвязи между отдельными органами.

Сложное строение рефлекторных дуг обеспечивает и такую основную функцию нервной системы как *возбуждение* одного какоголибо центра при одновременном *торможении* другого. Например, при возбуждении нервных центров сгибателей суставов происходит торможение нервных центров разгибателей тех же суставов и нервных центров сосудов работающих мышц (в данном случае сгибателей), что обеспечивает достаточное кровоснабжение, и наоборот. Такая функция нервной системы называется *реципрокной.*

Нейроглия является не менее важной частью нервной системы. Она одновременно изолирует нейроны друг от друга и окружающих тканей, объединяя их друг с другом в центральной нервной системе, а на периферии — в ганглиях.

Нейроглия обслуживает обмен веществ и подразделяется на макроглию, к которой относятся клетки эпендимы, астроциты и олигодендроциты, и микроглию — клетки ее появляются в центральной нервной системе по мере прорастаения в нее кровеносных сосудов.

Число глиальных клеток составляет до 90% всех клеток центральной нервной системы.

На основании описанного строения нервной системы следует, что деятельность ее осуществляется посредством механизма анализаторов и механизма рефлексов. Оба механизма теснейшим образом взаимосвязаны друг с другом функционально и морфологически.

Анализатор — это сложный нервный механизм, состоящий из трех аппаратов: 1)периферического, или рецепторного; 2)проводникового и 3) центрального — мозгового.

Периферический аппарат представлен *экстра-* и *интрарецепторами* — они воспринимают раздражения из внешней или внутренней среды и трансформируют различные виды энергии раздражителей в нервное возбуждение.

Проводниковый аппарат анализатора представлен *периферическими афферентными* проводящими путями в составе нервов. Они передают нервное возбуждение от рецепторов в мозговые отделы анализатора.

Центральный (мозговой) аппарат анализатора состоит из подкорковых центров спинного и головного мозга и корковых центров в полушариях большого мозга. В коре происходит высший анализ и синтез воспринятых раздражений. Подкорковые и корковые центры анализаторов соединены между собой центральными афферентными проводящими путями в составе белого мозгового вещества.

В результате деятельности анализаторов при участии вставочных нейронов включается замыкательный аппарат, состоящий из: 1)корковых и подкорковых центров; 2)периферических эфферентных проводящий путей и эффекторных нервных окончаний на исполнительных органах (мышечная и железистая ткань).

Благодаря нервной системе устанавливается "... совершенное уравновешивание организма с внешней средой" (И.П. Павлов).

Центральная нервная система

Центральная нервная система — systema nervosum centrale — функционально и топографически разделяется на спиной мозг, лежащий в позвоночном канале, и головной мозг, помещающийся в черепной полости. Она построена из серого и белого мозгового вещества. ***Серое мозговое вещетсво — substantia grisea*** — состоит из тел нервных клеток и их отростков, а ***белое мозговое вещество — substantia alba*** — только из отростков нервных клеток, образующих центральные проводящие пути.

Серое мозговое вещество располагается в центре мозга вокруг центральных мозговых полостей — центрального синномозгового канала и желудочков головного мозга. В спинном мозге оно макроскопически воспринимается как сплошная масса, в то время как в головном мозге — разбито на огромное число ядер. Другая особенность строения головного мозга млекопитающих заключается в том, что серое мозговое вещество залегает и на его периферии, образуя кору большого мозга и мозжечка. ***Коре большого мозга*** функционально подчинены все глубже лежащие ядра серого мозгового вещества — ***подкорковые ядра***.

Кроме *коры полушарий и подкорковых ядер* в головном и спинном мозге имеется ***ретикулярная формация — formatio reticularis***. Она сформирована сетью нервных волокон и нервных клеток разнообразной величины и формы, однако, функция ее до настоящего времени не совсем установлена.

Спинной мозг

Спинной мозг — medulla spinalis (рис.169,170,171) — помещается в позвоночном канале и покрыт *тремя оболочками — meninges* — твердой, паутинной и мягкой.

Твердая мозговая оболочка — dura mater spinalis— одевает мозг снаружи, имеет ампулообразные расширения (шейное и поясничное), и суживается в виде конуса в каудальном направлении. Вершина конуса достигает 67го поясничного позвонка. Вокруг каждого нерва, отходящих метамерно от спинного мозга, она образует дуральные влагалища, прикрепляющиеся конечными участками вокруг кождого межпозвоночного отверстия. Твердая мозговая оболочка построена из плотной соединительной ткани. Внутренняя поверхность ее выстлана эндотелием. Она прикрепляется к вентральной дуге атланта *поддерживающей связкой — lig. suspensorium durae matris transversum*, а к зубовидному отростку эпистрофея — *lig. suspensorium durae matris longum*.

Рис. 169. Спинной мозг на сагиттальном разрезе.

1—поясничный позвонок; 2—крестцовая кость; 3—хвостовой позвонок; 4—спинномозговой конус; 5—концевая нить; 6—эпидуральное пространство; 7—твердая мозговая оболочка; 8—подпаутинное пространство со спинномозговой жидкостью.

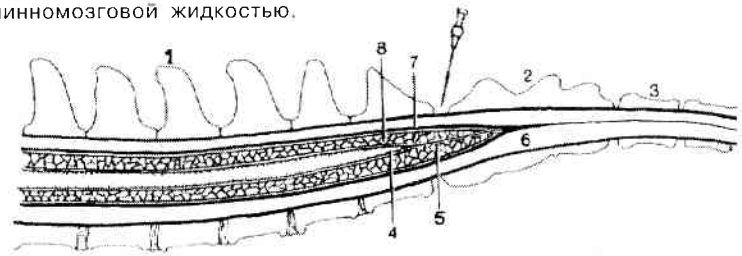

Между периостом позвоночного канала и твердой мозговой оболочкой находится ***эпидуральное пространство — cavum epidurale***, заполненное рыхлой соединительной тканью, содержащей значительное количество жировых клеток. В нем латерально от продольной дорсальной позвоночной связки на телах позвонков лежат два венозных *вентральных позвоночных синуса — sinus columnae vertebrales dexter et sinister*, отводящих кровь от спинного мозга и позвонков.

Паутинная оболочка — arachnoidea spinalis — нежная и тонкая лежит под твердой оболочкой и построена из рыхлой соединительной ткани. Обе поверхносити ее покрыты эндотелием. От твердой оболочки она отделена щелевидным ***субдуральным пространством — cavum subdurale***, а от мягкой — ***подпаутинным пространством — cavum subarachnoidale***. И то и другое заполнены ***спинномозговой жидкостью — liquor cerebrospinalis***. Оболочка образует вокруг спинного мозга футляр и соединяется с твердой мозговой оболочкой с помощью проходящих сосудов и выходящих нервов. С мягкой оболочкой она соединяется с помощью отдельных групп коллагеновых волокон, покрытых эндотелиоцитами.

Мягкая мозговая оболочка — pia mater spinalis — достаточно плотная, состоит из рыхлой соединительной ткани, в которой имеется брольшое количество кровеносных сосудов, нервных волокон и концевые аппараты. Она образует *срединную вентральную перегородку — septum medianum ventrale*, входящую в вентральную продольную щель спинного мозга, а на боковых поверхностях последнего она образует *боковые связки* спинного мозга. От этих связок между нервами простираются 2830 *зубовидных связок — ligg. denticulatae*. Основанием последние обращены к мозгу, а вершинами прикрепляются к твердой мозговой оболочке, подвешивая, таким образом, мозг. Первая пара таких связок лежит в области подъязычных отверстий затылочной кости.

От тканей головного мозга мягкая мозговая оболочка отграничена *краевой глиальной мембраной — membrana limitans gliociti externa*, а с паутинной оболочкой связана сетью перекладин из пучков коллагеновых и эластических волокон.

Артерии спинного мозга происходят из *rami spinales* позвоночных, межреберных дорсальных, поясничных и крестцовых артерий. Все перечисленные ветви проникают в позвоночный канал по ходу спинномозговых нервов и образуют на спинном мозге три продольные магистрали: *спинномозговую вентральную артерию — a. spinalis ventralis*, и парные *спинномозговые дорсальные артерии — aa. spinales dorsales dexter et sinister*. В каждом сегменте магистрали анастомозируют между собой, создавая *сосудистый венец — vasocorona*.

Спинномозговая вентральная артерия наиболее мощная: она лежит,

сопровождаемая одноименной веной, в вентральной продольной щели спинного мозга и отдает ветви в его серое и белое вещество.

Спинномозговые дорсальные артерии пролегают вдоль дорсальных корешков спинномозговых нервов, а соименные им вены– вдоль их вентральных корешков. Из вен кровь оттекает в венозные сплетения и парный *позвоночный вентральный синус.*

Спинной мозг (рис.170,171) имеет вид цилиндрического тяжа, лежит в позвоночном канале и без видимых границ подразделяется на шейную, грудную, поясничную, крестцовую и хвостовую части. Граница между продолговатым и спинным мозгом условно проходит по краниальному краю атланта. Морфометрические данные спинного мозга зависят от возраста и породы животного. На всем протяжении спинной мозг имеет два **утолщения** в местах отхождения нервов на конечности — ***шейное — intumescentia cervicalis*** — достигающее своего максимума на уровне седьмого шейного позвонка, и ***поясничнокрестцовое — intumescentia lumbosacralis***, имеющее наибольший диаметр у четвертого поясничного позвонка. Каудальнее последнего спинной мозг образует ***мозговой конус — conus medullaris***, переходящий в области шестого поясничного позвонка в ***концевую нить — filum terminale***.

Рис. 170. Поперечный разрез спинного мозга.

1—центральный канал; 2—дорсальный корешок; 3—вентральный корешок; 4—вентральная срединная щель; 5—дорсальные рога; 6—вентральные рога; 7—дорсальный канатик; 8—латеральный канатик; 9—вентральный канатик.

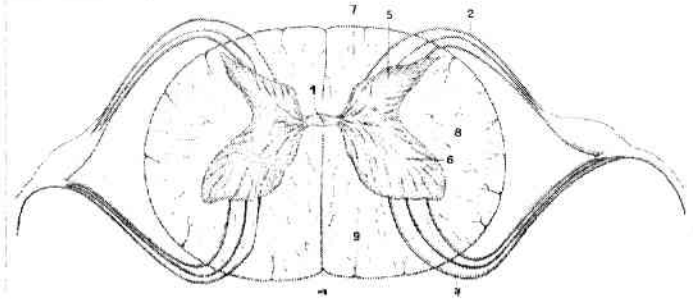

С вентральной поверхности спинного мозга хорошо заметна *срединная (вентральная) щель — fissura mediana (ventralis).* На дорсальной поверхности ей соответствует *срединный (дорсальный) желоб — sulcus medianus (dorsalis).* Щель и желоб делят мозг на правую и левую симметричные половины. Латерально от дорсального желоба тянутся *правый и левый дорсальные латеральные желоба– sulci laterales dorsales dexter et sinister,* через которые в спинной мозг проникают дорсальные чувствительные корешки спинномозговых нервов. Латерально от вентральной щели заметны *правая и левая вентральные латеральные борозды– sulci laterales ventrales dexter et sinister,* через которые выходят вентральные двигательные корешки спинномозговых нервов.

Таким образом, уже с поверхности спинной мозг разделен на парные: *дорсальные канатики — funiculi dorsales,* лежащие между срединным дорсальным и правым и левым дорсолатеральными желобами; *латеральные канатики — funiculi laterales,* расположенные между дорсальными и вентролатеральными желобами; *и вентральные канатики — funiculi ventrales,* простирающиеся между срединной вентральной щелью и вентролатеральными бороздами.

На поперечном разрезе спинного мозга его ***серое мозговое вещество — substantia grisea*** — располагается по центру в виде крыльев бабочки, так что на нем хорошо различимы *дорсальные рога — cornua dorsales* — и *вентральные рога — cornua ventrales.* В грудном отделе спинного мозга имеются *боковые рога — cornua laterales.* На протяжении всего спинного мозга они образуют *дорсальные, вентральные и латеральные столбы серого мозгового вещества — columnae griseae dorsales, ventrales et laterales.* Столбы наиболее сильно развиты в области шейного и поясничнокрестцового утолщений спинного мозга, что связано с отхождением от него на этих участках невров для конечностей. Средняя часть серого вещества называется *серой спайкой — commissura grisea,* по центру которой проходит *центральный канал — canalis centralis.* Последний начинается из четвертого мозгового желудочка и оканчивается *концевым желудочком — ventriculus terminalis* — в концевой части мозгового конуса.

У основания дорсальных рогов, между ними и латеральными рогами, лежит *сетчатая фармация — farmatio reticularis.*

Рис. 171. Рефлекторная дуга.

1—соматический афферентный нейрон; 2—висцеральный афферентный нейрон; 3—висцеральный эфферентный нейрон; 4—соматический эфферентный нейрон; 5—спинномозговой ганглий.

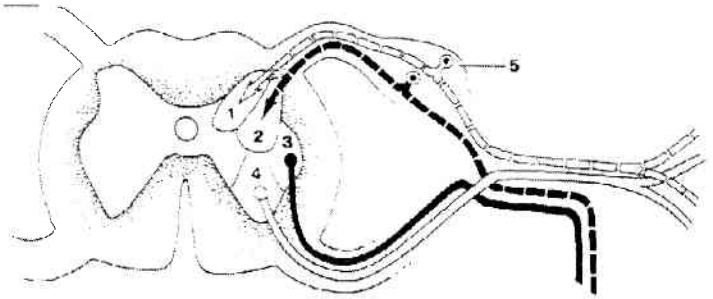

В сером веществе спинного мозга расположен ряд низших центров, осуществляющих безусловные рефлексы. На уровне средних шейных позвонков находится ядро диафрагмального нерва. На уровне грудных сегментов находится центр, регулирующий деятельность грудных и спинных мышц, а центры мускулатуры тазовых конечностей находятся на уровне поясничных сегментов. Центры дефекации, мочеиспускания и эрекции располагаются на уровне последних поясничных сегментов спинного мозга.

Белое мозговое вещество — substantia alba (рис.170,171) — расположено на периферии спинного мозга, состоит из нервных волокон и формирует *центральные проводящие пути.* Рога серого мозгового вещества четко подразделяют его на парные *дорсальные, латеральные и вентральные канатики — funiculi dorsales, laterales et ventrales.* Последние соединяются между собой *белой спайкой– commissura alba.* Белого вещества больше в краниальной половине мозга, в каудальном направлении количество его постепенно уменьшается.

На всем протяжении от спинного мозга в каждом его сегменте отходят ***спинномозговые нервы — nervi spinales*** (рис.182). Каждый из них начинается двумя пучками *корешковых нитей — fila radicularia,* формирующих *дорсальный* чувствиетльный и *вентральный* двигательный *корни — radices dorsales et ventrales.* На дорсальных корешках имеются *спинномозговые узлы — ganglia spinales.* В шейном и грудном частях спинного мозга спинномозговые нервы отходят от него перпендикулярно, а в поясничном — косо, все более и более увеличивая угол отхождения. В связи с этим, мозговой конус с косо идущими нервами получил название *конский хвост — cauda equina.*

Спинной мозг состоит из двух различных по функции и структуре аппаратов — собственного и проводникового.

Собственный, или сегментарный, ***аппарат*** спинного мозга является местом замыкания безусловных рефлексов с кожных рецепторов на мышцы и сосуды. По своему развитию он представляет собой более древнее образование.

Проводниковый аппарат спинного мозга более позднего происхождения и связан с различными отделами головного мозга. Он возникает в результате развития мышечной системы и дифференцировки головного мозга. Через него и при участии сетчатого образования осуществляются рефлексы как условные, так и безусловные с различных анализаторов — обонятельного, зрительного, слухового, вестибулярного и других.

Головной мозг

Оболочки и сосуды головного мозга

Головной мозг, как и спинной, покрыт тремя оболочками: твердой, паутинной и мягкой. Между твердой и паутинной оболочками находится субдуральное простанство, а между паутинной и мягкой — подпаутинное. Оба они заполнены спиномозговой жидкостью.

Твердая оболочка головного мозга — dura mater encephali (рис.172) — одевает головной мозг снаружи, прочно срастаясь с надкостницей, особенно над всеми костными выступами. Эпидуральное пространство, в связи с этим, отсутствует, но между надкостницей и твердой мозговой оболочкой располагаются дорсальная и вентральная системы венозных синусов.

В субдуральное пространство от твердой мозговой оболочки отходят две перпендикулярные друг другу складки — серповидная и перепончатый мозжечковый намет.

Серповидная складка — falx cerebri — идет от петушьего гребня решетчатой кости, от внутреннего сагиттального гребня до костного мозжечкового намета и располагается в продольной щели между полушариями большого мозга. В вентральном направлении она почти достигает мозолистого тела.

Рис. 172. Оболочки головного мозга.

1—свод черепной полости; 2—твердая мозговая оболочка; 2a—надкостница позвоночного канала; 2b—эпидуральное пространство; 2c—твердая мозговая оболочка спинного мозга; 3—субдуральное пространство; 4—паутинная оболочка; 5—подпаутинное пространство; 6—мягкая мозговая оболочка; 7—перепончатый мозжечковый намет; 8—атлант; 9—цистерна продолговатого мозга.

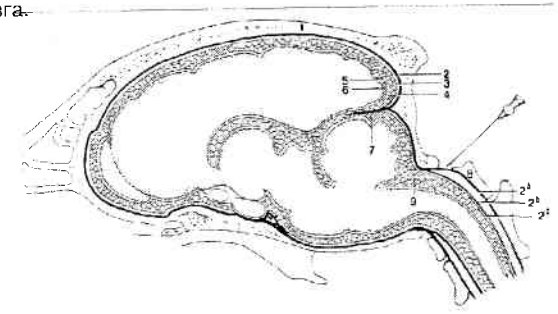

Перепончатый мозжечковый намет — tentorii cerebelli membranaceum — отходит от костного намета и частью от скалистого гребня каменистой кости. Он помещается в поперечной щели мозга между большим мозгом и мозжечком и своим вентральным краем почти достигает четверохолмия, а латерально — дна мозгового черепа.

В складках твердой мозговой оболочки, а также между ее листками с базальной поверхности, лежат венозные синусы, отводящие кровь от тканей головного мозга. Синусы отличаются от вен тем, что не имеют мышечной оболочки, просвет их постоянно зияет и разделен трабекулами на сообщающиеся полукамеры. Синусы принято делить на дорсальную и вентральную системы.

Дорсальная система синусов располагается в серповидной складке и перепончатом мозжечковом намете, принимая более мелкие синусы и вены, отводящие кровь от дорсально расположенных частей головного мозга. Она включает в себя непарные сагиттальный, соединительный и прямой синусы, и парные поперечные, затылочные и дорсальные каменистые.

Рис. 173. Поперечное сечение сагиттального синуса и оболочек мозга.

1—свод черепа; 2—соединительная ткань; 3—субдуральное пространство; 4—паутинная оболочка; 5—подпаутинное пространство; 6—мягкая оболочка; 7—полушария мозга; 8—серповидная складка; 9—сагиттальный синус; 10—гранулы паутинной оболочки.

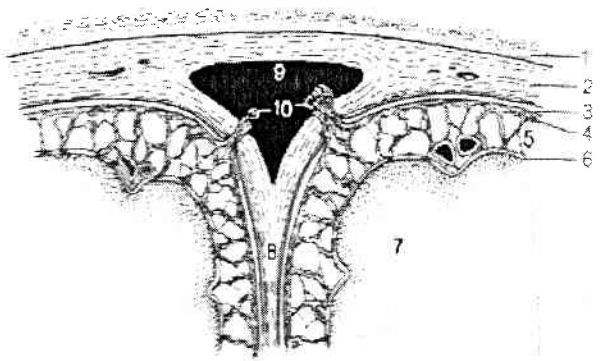

Сагиттальный синус — sinus sagittalis (рис.173) — расположен у основания серповидной складки и на всем протяжении разделен неполной срединной перегородкой на правую и левую половины. Ростально он начинается из решетчатых и мозговых вен, соединяется анастомозом с дорсальным каменистым синусом, а по ходу в него открываются: *дорсальные вены мозга — vv. cerebri dorsales*, образующие перед своим впадением расширения — парасиноидальные пространства; *оболочечные вены*, отводящие кровь от мозговых оболочек, и *костные вены — vv. diploicae*.

В каудальный конец сагиттального синуса впадает короткий ***прямой синус — sinus rectus***. Он образуется каудально от валика мозолистого тела слиянием *вены мозолистого тела — v. corporis collosi*, несущей окровь от передней части мозга и медиальной поверхности полушарий, и *большой вены мозга — v. cerebri magna (Galeni)*, отводящей кровь от сосудистых сплетений третьего и боковых желудочков мозга. У устья большой вены мозга в нее с латеровентральной поверхности открывается *вена таламуса — v. thalamostriatae*. В начальный участок прямого синуса открывается *затылочная мозговая вена — v. cerebralis occipitalis*.

Аборально от впадения прямого синуса, сагиттальный синус делится на пра-

18 Заказ 2

вый и левый ***поперечные синусы — sinus transversi.*** Последние направляются в соответствующее засуставное отверстие и по выходу из него получают название *засуставной вены — v. retroglenoidale.* Правая и левая засуставные вены открываются в сответствующие внутренние челюстные вены.

В поперечный синус **впадает *дорсальный каменистый синус— sinus petrosus dorsalis***, проходящий вдоль гребня каменистой кости и дренирующий боковые и базальные части головного мозга, и *задняя мозговая вена — v. cerebralis caudalis,* дренирующая ткани мозжечка.

Дистальнее устья задней мозговой вены поперечный синус переходит в ***височный синус — sinus temporalis***. На уровне орального отверстия мыщелкового канала в последний отходит ***затылочный вентральный синус — sinus occipitalis ventralis,*** продолжающийся на спинной мозг. От него в подъязычный канал отходит венозный сосуд, выходящий из канала под названием *позвоночная вена — v. vertebralis.* Последняя отдает ветвь ко внутренней яремной вене, а сама направляется в межпозвоночный канал.

От каудальной поверхности стенки поперечного синуса на всем его протяжении отходят 23 *вены выпускники — vv. emissariae occipitales,* покидающие черепномозговую полость через непостоянные выпускные отвертсия в чешуе затылочной кости. Вентральная из указанных вен проходит через *надсосцевидное отверстие — foramen supramastoideum* и получает аналогичное название.

Дистальный участок височного синуса носит название ***сигмовидного синуса — sinus sigmoideus***, соединяется с ***вентральным каменистым синусом — sinus petrosus ventralis*** **и** выходит через яремное отверстие как *внутренняя яремная вена — v. jugularis interna.*

У основания перепончатого мозжечкового намета правый и левый поперечные синусы соединяются посредством ***соединительного синуса — sinus communicans***, а в последний открываются многочисленные ***затылочные синусы — sinus occipitales***, лежащие в бороздах мозжечка и отводящие от него венозную кровь.

Вентральная (базилярная) система синусов состоит из ***циркулярного синуса — sinus circularis***, лежащего вокруг гипофиза, состоящего из ***правого и левого кавернозных синусов — sinus cavernosus dexter et sinister*** и соединяющих их ***назального и аборального межкавернозных синусов — sinus intercavernosus nasalis et aboralis.*** Кавернозные синусы орально выходят из черепной полости через глазничную щель и впадают в *орбитальное венозное сплетение — plexus venosus orbitalis,* а аборально продолжаются в ***вентральный кавернозный синус — sinus petrosus ventralis.***

От циркулярного синуса начинается *вентральная мозговая вена — v. cerebralis ventralis,* которая покидает черепную полость через сонное отверстие и впадает во внутреннюю челюстную вену. Кроме того, из циркулярного синуса выходят тонкие сосуды через зрительное отверстие и глазничную щель, вступающие в орбитальное сплетение.

Паутинная оболочка головного мозга — arachnoidea encephali (рис.172) — на извилинах мозга прочно срастается с мягкой оболочкой. Подпаутинное пространство сохраняется только в виде щелей между извилинами и на базальной поверхности мозга, где она образует *вентральные цистерны* продолговатого мозга, мозгового моста и червячка.

От паутинной оболочки в субдуральное пространство вдоль серповидной складки отходят ворсинки, заканчивающиеся иногда гранулами — *пахионовы гранулы — granulationes arachnoidales.* Последние проникают в сагиттальный синус и усиливают отток спинномозговой жидкости в вены.

Мягкая мозговая оболочка — pia mater encephali (рис.172) — при помощи проходящих в ней сосудов очень прочно срастается с тканями мозга, покрывая все его неровности. Кроме того, она проникает в полости мозга, формируя их *сосудистые покрышки — tela chorioidea.* В последних лежат *сосудистые сплетения — plexus chorioidea.*

Спинномозговая жидкость — liquor cerebrospinalis — образуется в сосудистых сплетениях мозга, эпендиме, мягкой и паутинной оболочках. Она заполняет субдуральное и субарахноидальное пространства и через *парные отверстия (Люшки) — apertura ventricularis quarti,* лежащие каудально от боковых ножек мозжечка, и *непарного отверстия (Маженди) — apertura mediana ventriculi quarti* (каудально от червячка)— сообщается с полостями желудочков и каналов мозга. В субарахноидальном пространстве спинномозговая жидкость течет в сторону головного мозга, а в центральном канале спинного мозга — каудально.

Кровоснабжение головного мозга (рис.174) осуществляется внутренней сонной и затылочной артериями.

Внутренняя сонная артерия — a. corotis communis — проникает в черепную полость через сонное отверстие и немедля делится на *назальную и аборальную соединительные ветви.* Последние соединяются с одноименными сосудами противоположной стороны, создавая вокруг гипофиза ***артериальное кольцо (Виллизиев круг) — circulus arteriosus (Villisii).***

От назальной соединительной ветви выходят: *назальная мозговая артерия — a. cerebri nasalis* — к мозолистому телу, обонятельным луковицам и в передние отделы полушарий; *назальная артерия мозговых оболочек — a. meningea nasalis* — в слизистой оболочке решетчатой кости образует сеть, из которой выходят сосуды в слизистую оболочку обонятельной части носа. *Средняя мозговая артерия — a. cerebri media* — направляется в сильвиеву борозду и васкуляризирует большую часть полушарий; *назальная артерия сосудистого сплетения — a. chorioidea nasalis* — по зрительному тракту проникает в сосудистое сплетение бокового желудочка мозга; *внутреняя глазничная артерия — a. ophthalmica interna* — по зрительному нерву идет в орбиту.

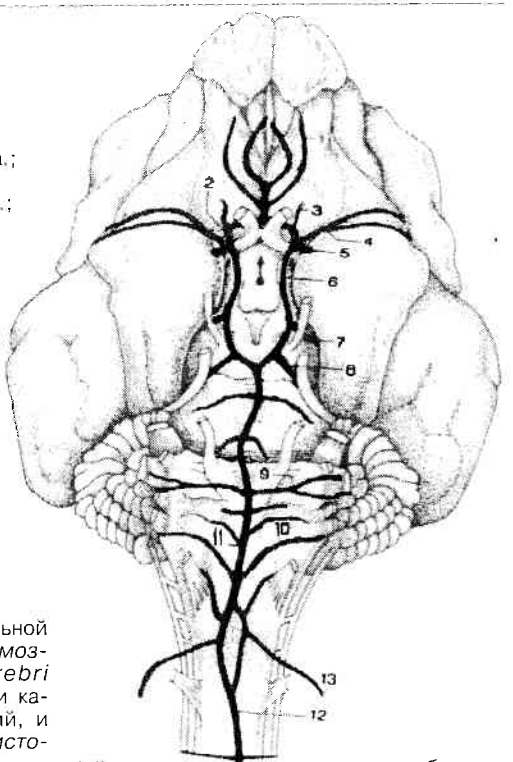

Рис. 174. Артерии головного мозга.

1—внутренняя решетчатая а.;
2—ростральная мозговая а.;
3—внутренняя глазничная а.;
4—средняя мозговая а.;
5—внутренняя сонная а.;
6—каудальная соединительная ветвь;
7—каудальная мозговая а.;
8—ростральная мозговая а.;
9—а.лабиринта внутреннего уха;
10—каудальная мозговая а.;
11—базилярная а.;
12—вентральная спинномозговая а.;
13—позвоночная а..

От аборальной соединительной ветви выходят: *аборальная мозговая артерия — a. cerebri caudalis*— в четверохолмие и каудальные отделы полушарий, и *каудальная артерия сосудистого сплетения — a. chorioidea caudalis* — в сосудистые сплетения боковых желудочков мозга.

Затылочная артерия отдает в мозг *спинномозговую артерию — a. cerebrospinalis.* Последняя проникает в черепную полость через межпозво-

ночное отверстие атланта и соединяется с одноименным сосудом противоположной стороны. От места их соединения к головному мозгу следует *основная мозговая артерия — a. basilaris cerebri,* вливающаяся в аборальный конец артериального кольца. У мозгового моста от нее отходят: *назальная и аборальная артерии мозжечка — aa. cerebelli nasalis et aboralis,* а между ними к равновеснослуховому нерву отходит *внутренняя слуховая артерия — a. auditiva interna.*

К спинному мозгу спинномозговая артерия посылает *вентральную спинномозговую артерию,* анастомозирующую с одноименным сосудом, лежащим в вентральной щели спинного мозга.

Общая характеристика строения головного мозга

Головной мозг — encephalon (рис.174,181) — с дорсальной поверхности поперечной бороздой делится на большой и ромбовидный мозг.

Большой мозг — cerebrum — состоит из концевого, промежуточного и среднего мазга.

Концевой мозг — telencephalon — включает в себя плащ, обонятельный мозг и полосатое тело.

Промежуточный мозг — diencephalon — состоит из зрительных бугров — таламуса, эпиталамуса и подталамической части — гипоталамуса.

Средний мозг — mesencephalon — объединяет пластинку четверохолмия, покрышку ножек большого мозга — чепец, и ножки большого мозга.

Ромбовидный мозг — rhombencephalon — подразделяется на продолговатый и задний мозг.

Задний мозг — metencephalon — включает мозжечок, мозговой мост и четвертый мозговой желудочек.

Продолговатый мозг — medulla oblongata — состоит из белого мозгового вещества, в толще которого сосредоточены ядра серого мозгового вещества. Он является переходным участком от головного мозга к спинному.

С вентральной (базальной) поверхности (рис.174,178) продолговатый мозг в ростральном направлении ограничен хорошо выраженным поперечным валиком — *мозговым мостом — pons cerebri.* Впереди мозгового моста лежат *ножки большого мозга — pedunculi cerebri.* Ростально последние ограничены *зрительным трактом — tractus opticus,* начинающимся от *перекреста зрительных нервов — chiasma opticum.* Между ножками большого мозга и аборальнее перекреста зрительных нервов лежат: *сосцевидное тело — corpus mammillare,* состоящее из двух *бугров с воронкой и гипофизом — tuber cinereum, infundibulum et hypophysis.* Ростально зрительных трактов и латерально от ножек большого мозга выступает *обонятелный мозг — rhinencephalon,* состоящий из орально расположенных *обонятельных луковиц — bulbi olfactorii,* аборально от них простирается общий обонятельный тракт, разделяющийся затем на латеральный и медиальный. Между ними заключается обонятельный треугольник. Латеральный обонятельный тракт продолжается аборально и оканчивается грушевидной долей. Обонятельный треугольник отделен от грушевидной доли *поперечной ямкой — fossa transversa,* дном которой является *назальное продырявленное вещество — substantia perforata anterior.*

От полушарий головного мозга грушевидная доля и латеральный обонятельный тракт отделены базальной бороздой.

Полушария головного мозга относятся к концевому мозгу; зрительные тракты, серый бугор, воронка, гипофиз и сосцевидное тело — к вентральному отделу промежуточного мозга. Ножки большого мозга являются частью среднего мозга.

Мозжечок и мозговой мост входят составными частями в задний мозг.

Промежуточный, средний и продолговатый мозг объединяются в *ствол большого мозга — truncus cerebri.*

Большой мозг

Большой мозг включает в себя **концевой мозг, промежуточный мозг и средний мозг** (рис.174,181).

Концевой мозг

Концевой мозг — telencephalon (рис.174181) — состоит из правого и левого полушарий большого мозга, обонятельного мозга, полосатых тел и боковых мозговых желудочков. С дорсальной поверхности *полушария головного мозга — hemisphera dextra et sinistra* разделены достаточно глубокой *продольной щелью — fissura longitudinalis cerebri.* Последняя назально доходит до перекреста зрительных нервов. Оба полушария объединяются *мозолистым телом — corpus collosum,* лежащим в глубине продольной щели. На каждом полушарии различают дорсальный отдел — *плащ — pallium* — и вентральный отдел — *обонятельный мозг — rhinencephalon.* Граница между ними проходит по *базальной борозде — sulcus basalis rhinalis, s. limbicus.* Внутри полушарий находятся боковые мозговые желудочки.

Рис. 175. Головной мозг с латеральной поверхности.

1—обонятельная луковица; 2—обонятельный тракт; 3—грушевидная доля; 4—обонятельная борозда; 5—сильвиева борозда; 5'—сильвиева извилина; 6—эктосильвиева борозда; 6'—эктосильвиева извилина; 7—надсильвиева борозда; 7'—надсильева извилина; 8—эктомаргинальная борозда; 8'—эктомаргинальная извилина; 9—маргинальная борозда; 9'—маргинальная извилина;10—крестовидная борозда; 11—червячок мозжечка; 12—полушария мозжечка; 13—клочок; 14—мозговой мост.

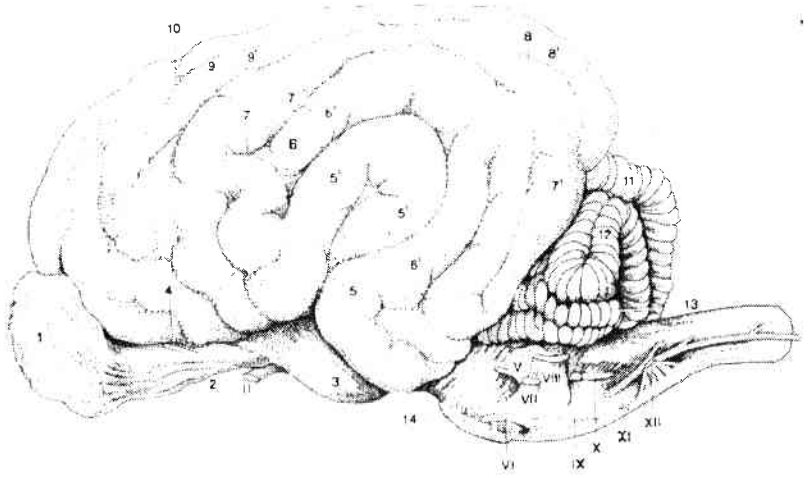

Плащ — pallium (рис.175,178) — состоит из серого и белого мозгового вещества. *Серое мозговое вещество — substantia cerebri grisea* — находится снаружи и составляет *кору большого мозга — cortex cerebri.* Она покрыта *извилинами — gyri cerebri* — и *щелями — fissurae cerebri.* Более постоянные из них имеют специальные названия:

базальная (обонятельная) пограничная борозда — sulcus basalis (rhinalis) лежит на границе между обонятельным мозгом и плащом. Она тянется от обонятельной луковицы в каудальном направлении и сильвиевой бороздой делится на назальную и аборальную части. Последняя переходит на затылочную долю полушарий и называется — ***затылочно-височная борозда — sulcus occipitotemporalis;***

медиальная пограничная щель — fissura hippocampi — проходит с медиальной поверхности, контурируя грушевидную долю;

сильвиева борозда — sulcus Sylvii — начинается от базальной пограничной борозды в плоскости зрительного перекреста (в ней проходит средняя мозговая артерия). Она делится на три ветви: самую короткую ***каудальную — ramus caudalis***, более длинную, направленную дорсально, *среднюю* ***(верхушечную) — ramus acuminis***, и самую длинную из них — ***назальную — ramus nasalis***. В глубине сильвиевой борозды лежит часть плаща в виде *островка Рейля — insula Rheili;*

эктосильвиева борозда — sulcus ectosylvius — первая дугообразная лежит дорсокаудально от верхушечной и каудальной ветвей сильвиевой борозды. Она подразделяется на переднюю и заднюю части;

надсильвиева борозда — sulcus suprasylvius — вторая дугообразная представлена двумя ветвями. Первая из них ***диагональная борозда — sulcus diagonalis*** — идет параллельно и вентроаборально назальной ветви сильвиевой борозды, а вторая — собственно надсильвиева борозда, следует параллельно эктосильвиевой борозде и располагается от нее дорсокаудально. Она делится на четко контурированные переднюю и заднюю части;

эктомаргинальная борозда — sulcus ectomarginalis третья дугообразная состоит из трех обособленных частей. Все они проходят по дорсолатеральному краю плаща, причем аборальный участок получает название ***латеральной борозды sulcus lateralis***, оральный именуется ***венечной бороздой — sulcus coronalis***, а переходная между ними средняя часть известна как ***петлевидная — sulcus ansatus;***

пресильвиева борозда — sulcus presylvius — проходит на лобном отделе плаща впереди назальной ветви сильвиевой борозды и параллельно ей. Дорсально она несколько приближается к венечной борозде, отделяясь от нее ***крестовидной бороздой — sulcus cruciatus;***

эндолатеральная борозда — sulcus endolateralis — лежит на затылочном отделе плаща, медиально от латеральной борозды и параллельно ей.

С медиальной поверхности плаща располагаются:

борозда мозолистого тела — sulcus corporis callosi — проходит дорсально и параллельно мозолистому телу;

поясная борозда — sulcus cinguli, s. callosomarginalis — проходит параллельно предыдущей и дорсальнее от нее. Она разделяется на назальную часть — ***борозду колена — sulcus genualis***, и дорсоаборальную ее часть, или ***борозду валика — sulcus splenialis;***

надколенная борозда — sulcus ectogenualis — дугообразная лежит назальнее борозды колена и состоит из двух частей: дорсальной и вентральной;

надваликовая борозда — sulcus ectosplenialis — лежит дугообразно и параллельно борозде колена.

Белое мозговое вещество — substantia cerebri alba — находится под корой плаща и формирует ассоциативные, проекционные и комиссуральные проводящие пути:

ассоциативные волокна соединяют отдельные участки коры в пределах одного полушария и подразделяются на короткие, объединяющие отдельные извилины, и длинные — расположенные между долями полушария;

проекционные волокна соединяют кору полушарий как со стволом головного мозга, так и со спинным мозгом. В полосатом теле они образуют внутреннюю капсулу. Функционально они разделяются на эфферентные и афферентные;

комиссуральные волокна соединяют участки коры, находящиеся в разных полушариях. Они формирую самую крупную комиссуру головного мозга ***— мозолистое тело — corpus callosum.*** Последнее расположено между полушариями в глубине продольной щели. На нем различают *ствол мозолистого тела — truncus corporis callosi* — и два конца. Оральный из них называется *коленом мозолистого тела — genu corporis callosi,* он загибается вентрально. Аборальный конец носит название *валик мозолистого тела — splenium corporis callosi* — и срастается со сводом.

На плаще рассматривают лобную, височную, теменную, затылочную и обонятельную доли. Лобная доля лежит кпереди от пресильвиевой и крестовидной борозд. Височная доля находится между надсильвиевой и базальной пограничной бороздами. Теменная доля ограничена спереди пресильвиевой и крестовидной бороздами, сзади — плоскостью, проведенной через валик мозолистого тела, вентрально — надсильвиевой бороздой. Затылочная доля лежит каудальнее от упомянутой плоскости.

В противоположность коре полушарий головного мозга все серое вещество остальных его отделов объединяется понятием *подкорка.* Импульсы со всех частей тела сначала поступают в разные отделы подкорки и только затем — в кору полушарий.

Обонятельный мозг — rhinencephalon (рис.175,181) — топографически расположен в передненижней части большого мозга и включат в себя обонятельные луковицы, обонятельные тракты и извилины, обонятельные треугольники, грушевидные доли, аммоновы рога (гиппокамп) и свод.

Обонятельные луковицы — bulbus olfactorius — в виде упло-

Рис. 176. Головной мозг с дорсальной поверхности.

А—концевой мозг; В—ромбовидный мозг; С—продолговатый мозг.

1—продольная щель;
2—поперечная щель;
3—дорсальная срединная борозда;
4—тонкий пучок Голля;
5—ядро тонкого пучка;
6—клиновидный пучок Бурдаха;
7—ядро клиновидного пучка;
8—полушария мозжечка;
9—червячок мозжечка;
10—маргинальная борозда;
10'—маргинальная извилина;
11—эктомаргинальная борозда;
11'—эктомаргинальная извилина;
12—надсильвиева борозда;
12'—надсильвиева извилина;
13—эктосильвиева борозда;
13'—эктосильвиева извилина;
14—крестовидная борозда;
15—обонятельная луковица.

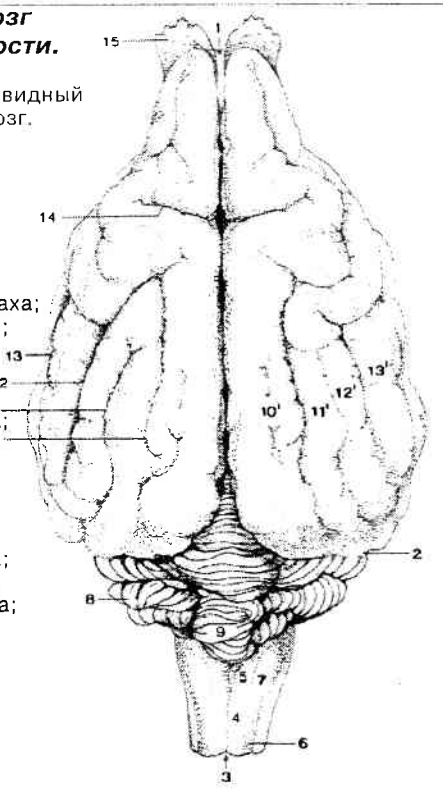

щенного и загнутого дорсально отростка сильно выдается за оральный конец полушарий мозга. Дорсомедиально они покрыты серым веществом, а латеровентрально — белым веществом, являющимся началом обонятельных трактов. Вентрально в луковицу входят многочисленные пучки *обонятельных волокон fila olfactoria,* образующих *обонятельный нерв — nervus olfactorius.*

Внутри луковицы находится *желудочек луковицы — ventriculus bulbi olfactorii,* сообщающийся с полостью боковых мозговых желудочков. Каудально от обонятельных луковиц отходит *общая обонятельная извилина — gyrus olfactorius communis,* вскоре делящаяся на короткую *медиальную* и более длинную *латеральную обонятельные извилины — gyri olfactorii medialis et lateralis.* Все три борозды с базальной (наружной) поверхности покрыты тонким слоем белого мозгового вещества, формирующего *латеральный, медиальный и общий обонятельные тракты — tractus olfactorii lateralis, medialis et communis.* Если удалит белое мозговое вещество, формирующее тракты, то под ним обнаруживается серое вещество обонятельных извилин. Медиальный обонятельный тракт и прилежащая часть обонятельного треугольника переходят на медиальную поверхность полушария в поле Брока — area subcollosa.

Между латеральным и медиальным обонятельными извилинами лежит ***обонятельный треугольник — trigonum olfactorium***, представляющий основание хвостатого ядра.

Каудальнее от обонятельных трактов находится продырявленная пластинка, а еще каудальнее — грушевидная доля.

Грушевидные доли — lobi piriformes — лежат латерально от ножек большого мозга и зрительных трактов. Каудомедиальной границей доли является медиальная пограничная щель, или *щель гиппокампа — fissura hippocampi.* В грушевидной доле заключена полость, являющаяся аборальным отделом бокового желудочка мозга. В каудальном направлении она переходит в *извилину гиппокампа — gyrus hippocampi,* расположенную на медиальной поверхности полушарий. В дальнейшем извилина продолжается в поясную извилину, а последняя как часть плаща проходит дорсально от мозолистого тела, огибая его аборально, соединяется с околообонятельным полем и представляет собой часть коры плаща.

Грушевидная доля является вторичным обонятельным центром.

Гиппокамп, или ***аммонов рог — hippocampus, s. cornu ammonis*** — представляет собой складку коры мозга в области щели гиппокампа и грушевидной доли. Он серповидно изгибается латерокаудально и вентрально, теряясь в стенке грушевидной доли. Аммонов рог лежит дорсально от зрительного бугра, будучи отделенным от него сосудистым сплетением третьего мозгового желудочка. Являясь высшим подкорковым обонятельным и вкусовым центром, он связан с различными участками коры больших полушарий и подкорковыми ядрами. Проводящие пути их образуют свод и его производные.

Свод — fornix — образован проводящими пучками между аммоновыми рогами и сосцевидным телом промежуточного мозга. На своде различают желобоватый листок, кайму аммонова рога, ножки, столбы и тело свода, комиссуру аммоновых рогов. *Желобоватый листок — alveus* — состоит из нервных волокон, происходящих от серого мозгового вещества грушевидной доли и аммонова рога. Этот листок покрывает аммонов рог со стороны бокового мозгового желудочка. *Кайма гиппокампа — fimbria hippocampi* — построена из тех же волокон, что и желобоватый листок, и проходит по дорсолатеральной поверхности бокового мозгового желудочка, превращаясь в *ножку свода — crus fornicis.* Правая и левая ножки образуют *тело свода — corpus fornicis,* являющееся крышей третьего мозгового желудочка. Назально свод разделяется на два *столба свода — columna fornicis,* расположенных медиально от хвостатых ядер и простирающихся к сосцевидному телу и серому бугру промежуточного мозга.

Комиссура гиппокампа — commisura hippocampi — соединяет дорсальные участки столбов свода.

Полосатое тело — corpus striatum — состоит из хвостатого, чечевицеобразного и миндалевидного ядер, а также внутренней и наружной оград.

Хвостатое ядро — nucleus caudatus — лежит ростральнo и несколько латеральнее аммонова рога, на дне бокового мозгового желудочка, и имеет *головку — caput* и *хвост — cauda.*

Рис. 177. Головной мозг с медиальной поверхности.

1—обонятельная луковица; 2—полушария; 3—мозолистое тело; 4—борозда мозолисто—го тела; 5—кора мозга; 6—межжелудочковое отверстие; 7—свод; 8—поясная борозда; 8'—надмозолистая извилина; 9—таламус;10—эпиталамус; 11—эпифиз;12—задняя спайка;13—ростральный холмик; 14—каудальный холмик;15— передний мозговой парус; 16—древо жизни;17—кора мозжечка;18—мозговой мост;19—ножки мозга; 20—сосцевидное тело; 21—гипофиз; 22—воронка; 23—серый бугор; 24—зрительный перекрест; 25—зрительный бугор; 26— передняя спайка; 27—третий мозговой желудочек; 27'—мозговой водопровод; 28— сосудистая покрышка; 29—прозрачная перегородка. рест волокон блокового нерва; 9—средние ножки мозжечка; 10— каудальные ножки мозжечка; 11— ростральные ножки мозжечка; 12— акустическая зона; 13—бугорок клиновидного пучка; 14—клинови дный пучок; 15—тонкий пучок; 16— поверхностные дуговые волокна; 17—срединная борозда; 18—срединное возвышение; 19—пограничная борозда; 20—зрительный тракт; 21— крыша третьего мозгового желу дочка.

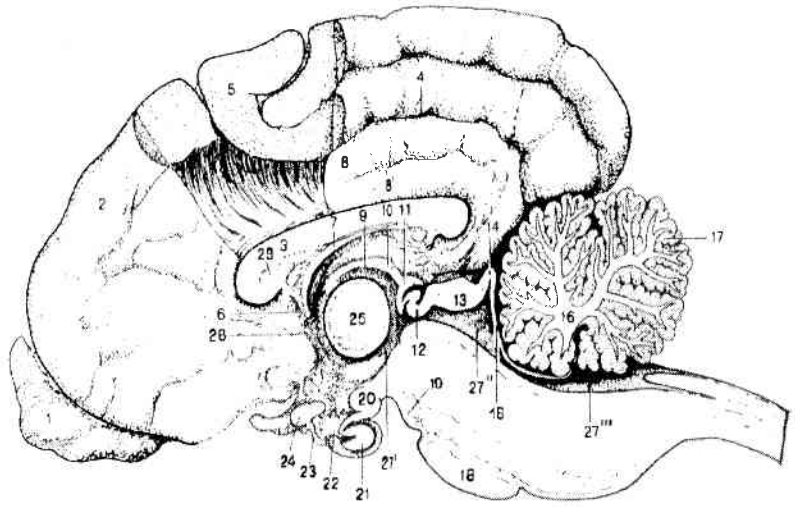

Чечевицеобразное ядро — nucleus lentiformis — располагается латеральнее головки хвостатого ядра и зрительного бугра, отделяясь от них *внутренней капсулой — capsula interna.* Боковой участок чечевицеобразного ядра получил название *скорлупы — putamen,* а его медиальный участок называется *бледным ядром — globus pallidus.* Последнее лежит латеральнее зрительного бугра и назально от *ядра латерального коленчатого тела — ganglion*

geniculatum laterale. Латеральнее чечевицеобразного ядра лежит *наружная капсула — capsula externa,* а латеральнее капсулы в виде узкой полоски серого вещества находится *ограда — claustrum.* В промежутке между оградой, скорлупой и аммоновым рогом располагается *миндалевидное ядро — nucleus amygdale.* Ядра полосатого тела являются важнейшими подкорковыми двигательными центрами: а)координированных непроизвольных движений — ходьба, бег; б)регуляции мышечного тонуса в состоянии покоя и движения; в)безусловных рефлексов в виде позы животного и мимики и, наконец, г)высшими подкорковыми вегетативными центрами. Правое и левое полосатые тела функционируют как единое целое, но отдельные их части действуют противоположно: например, полосатое тело тормозит движения, а бледное ядро вместе с медиальным ядром зрительного бугра, напротив, усиливает их.

Боковые желудочки — ventriculi laterales (рис.177,180) — парные и находятся в полушариях большого мозга, представляют собой щели, лежащие дорсально от зрительных бугров и тела хвостатого ядра. Их полость продолжается назально как *передние рога — cornu nasales* — и сообщаются с полостью обонятельных луковиц. Боковые желудочки своими вентральными рогами распространяются в грушевидные доли вдоль аммонова рога. Дорсальную стенку центральной части и передних рогов желудочков образует мозолистое тело. Передние рога разделены *прозрачной перегородкой — septum pellucidum,* лежащей между мозолистым телом и столбами свода.

Центральные отделы боковых желудочков отделены друг от друга за счет сращения свода с сосудистой покрышкой третьего желудочка, а от полости третьего желудочка — в результате прикрепления сосудистой покрышки к зрительным буграм.

Боковые желудочки сообщаются с полостью третьего желудочка через межжелудочковые отверстия.

Промежуточный мозг

Промежуточный мозг — diencephalon (рис.174,175,177, 178,179,180) — располагается аборальнее полосатых тел концевого мозга, дорсально прикрыт сосудистой покрышкой третьего мозгового желудочка и гиппокампом. Он состоит из трех отделов различного происхождения, строения и функции; эпиталамуса, таламуса (основного отдела) и гипоталамуса (самый древний отдел). *Эпиталамус* образован сосудистой покрышкой третьего мозгового желудочка, эпифизом и парным узлом уздечки. *Таламус* состоит из зрительных бугров, между которыми находится кольцевидной формы третий мозговой желудочек. *Гипоталамус* образован зрительным выступом, серым бугром с воронкой и гипофизом, включая сосцевидное тело. Все части гипоталамуса видны на базальной поверхности мозга между ножками большого мозга, аборальнее перекреста зрительных нервов.

Таламус — thalamus — состоит из зрительных бугров и третьего мозгового желудочка. *Зрительные бугры thalami optici* — самая массивная часть промежуточного мозга. Назолатерально они срастаются с хвостатыми ядрами полосатого тела, отделяясь от них *пограничной полоской — stria terminalis,* от четверохолмия — поперечной бороздой, а друг от друга — ямкой зрительных бугров, прикрытой сосудистой покрышкой третьего мозгового желудочка. Бугры состоят из многочисленного скопления ядер серого мозгового вещества. Наиболее крупные из них следующие:

назальное ядро — nucleus nasalis thalami — лежит в толще *назального бугорка — tuberculum nasale thalami* — в назомедиальном отделе зрительного бугра. Оно наиболее древнее и является центром переключения обонятельных и вкусовых афферентных путей на рефлекторные пути;

каудальное ядро — nucleus caudalis thalami — лежит в толще каудолатерального отдела латерального бугра и состоит из промежуточных слу-

Рис. 178. Головной мозг с вентральной поверхности.

1—обонятельные луковицы;
2—общий обонятельный тракт;
2a—медиальный обонятельный тракт;
2b—латеральный обонятельный тракт;
3—грушевидная доля;
4—обонятельная борозда;
5—сильвиева борозда;
6—эктосильвиева борозда;
7—перекрест зрительных нервов;
8—зрительный тракт;
9—серый бугор;
10—воронка;
11—сосцевидное тело;
12—ножки большого мозга;
13—межножковая ямка;
14—мост;
15—трапецоидное тело;
16—полушария мозжечка;
17—пирамидальные тракты;
18—перекрест пирамидальных трактов;
I-XII—черепномозговые нервы.

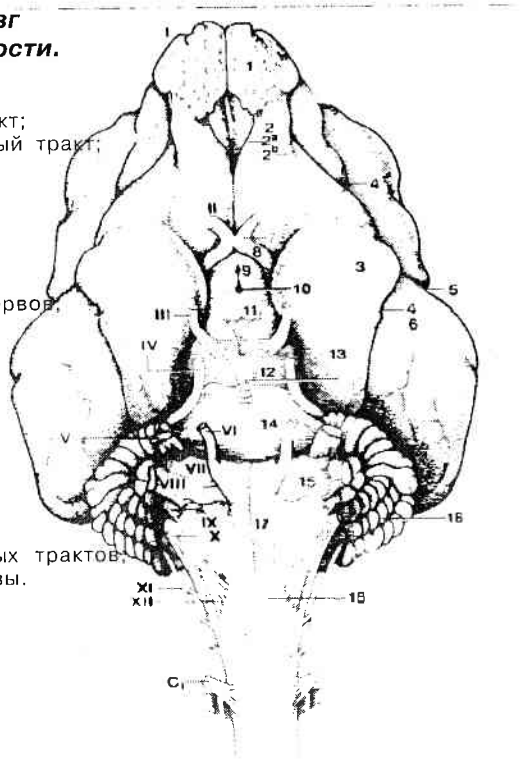

ховых и зрительных центров. На базальной поверхности мозга от *перекреста зрительных нервов — chiasma opticus* — начинаются *зрительные тракты — tractus optici.* Каждый из этих трактов огибает с латеральной стороны зрительный бугор и переходит в *латеральное коленчатое ядро — corpus geniculatum laterale.* В нем находятся центры переключения зрительных путей, идущих в кору головного мозга. Между латеральным коленчатым ядром и четверохолмием находится *медиальное коленчатое ядро corpus geniculatum mediale:*

латеральное ядро — nucleus lateralis thalami (sensitivus) — является ядром общей чувствительности и центром переключения проводящих путей кожного анализатора и суставномышечного анализатора на проводящие пути, идущие в кору большого мозга и в полосатые тела;

медиальное ядро (двигательное) — nucleus medialis thalami (motorius) — представляет собой промежуточный двигательный центр для проводящих путей из коры в ядра экстрапирамидальной системы: в красное ядро, в ядра черепномозговых нервов и в спинной мозг;

сетчатое образование — formatio reticularis — располагается между ядрами и связано с ними.

Третий мозговой желудочек — ventriculus tertius (рис.177,178,180) — находится между зрительными буграми, имеет кольцевидную форму, так как в него прорастает *промежуточная масса зрительных бугров — massa intermedia thalami.* В стенках желудочка находится *центральное серое мозговое вещество — substantia grisea centralis;* в нем располагаются подкорковые вегетативные центры. Третий мозговой желудочек сообщается с мозговым водопроводом среднего мозга и боковыми желудочками через *межжелудочковое отверстие — foramen*

interventriculare.

Э п и т а л а м у с — epithalamus — состоит из сосудистой покрышки третьего мозгового желудочка, эпифиза и парного узла уздечки. *Сосудистая покрышка третьего мозгового желудочка — tela chorioidea ventriculi cerebri tertiae* — состоит из складки мягкой мозговой оболочки и сосудистого сплетения. Она вклинивается в пространство между зрительными буграми и отделяет их от свода. Через межжелудочковое отверстие покрышка проникает в боковые желудочки мозга в виде *сосудистого сплетения боковых желудочеков мозга — plexus chorioidea ventriculi lateralis.*

Сосудистая покрышка впереди эпифиза и позади валика мозолистого тела образует *надэпифизарный выступ — recessus suprapinealis. Эпифиз — epiphysis* — железа внутренней секреции грушевидной формы, помещается в ямке между зрительными буграми и четверохолмием. По краям *ямки зрительных бугров — fossa thalami* — видны узкие белые *мозговые полоски зрительных бугров — striae medullares.* На них располагается парный *узел уздечки — ganglion habenulae.* Последний переходит в *уздечку — habenula,* на которой и укреплен эпифиз.

Г и п о т а л а м у с — hypothalamus — располагается ниже зрительных бугров, образуя стенку третьего мозгового желудочка. В нем располагаются центры, влияющие на теплорегуляцию и обмен веществ.

В гипоталамусе различают серый бугор, гипофиз и сосцевидное тело. *Серый бугор — tuber cinereum* — лежит аборальнее перекреста зрительных нервов, между ножками большого мозга и служит вегетативным центром. Он соединяется со зрительным бугром и обонятельным мозгом. В середине серого бугра находится *бухта воронки — recessus infundibuli,* представляющая собой выпячивание стенки третьего мозгового желудочка. Ниже бухты серый бугор образует тонкостенную *воронку — infundibulum,* к которой и прикрепляется гипофиз.

Гипофиз — hypophysis — имеет вид округлого несколько сплюснутого дорсовентрально тела с небольшой центральной полостью. Последняя сообщается с полостью третьего мозгового желудочка. Гипофиз состоит из трех частей: дорсальной *мозговой — neurohypophysis,* центральной *промежуточной — pars intermedia* и вентральной *железистой — adenohypophysis.* Он является важнейшей железой внутренней секреции, выделяет ряд гормонов, регулирующих функции других желез внутренней секреции, симпатическую и парасимпатическую нервные системы.

Сосцевидное тело — corpus mammillare — лежит позади серого бугра и является промежуточным рефлекторным обонятельным центром. Кроме того, оно связано со зрительными буграми и сетчатым образованием среднего мозга.

Среднийм о з г

Средний мозг — mesencephalon (рис.174,181) — состоит из ножек большого мозга, пластинки четверохолмия и покрышки, или чепца. Полость среднего мозга превратилась в *сильвиев (мозговой) водопровод — aqueductus cerebri (Sylvii).* Последний соединяется с полостью третьего мозгового желудочка, а в его стенке заложено центральное серое мозговое вещество покрышки.

Ножки большого мозга — pedunculi cerebri — в виде двух небольших валиков выступают на базальной поверхности головного мозга между зрительными трактами и мозговым мостом. Между собой они разделены *межножковой бороздой — sulcus interpeduncularis.* От ножек берет начало *глазодвигательный нерв — n. oculomatorius* — Ш пара черепных нервов. Ножки состоят из проводящих путей, соединяющих кору и зрительные бугры со средним, ромбовидным и спинным мозгом. По толщине ножек можно судить о степени развития коры головного мозга.

Пластинка четверохолмия — lamina quadrigemina (tectum) представляет дорсальную часть среднего мозга: лежит каудально от зрительных бугров

Рис. 179.
Ствол головного мозга.

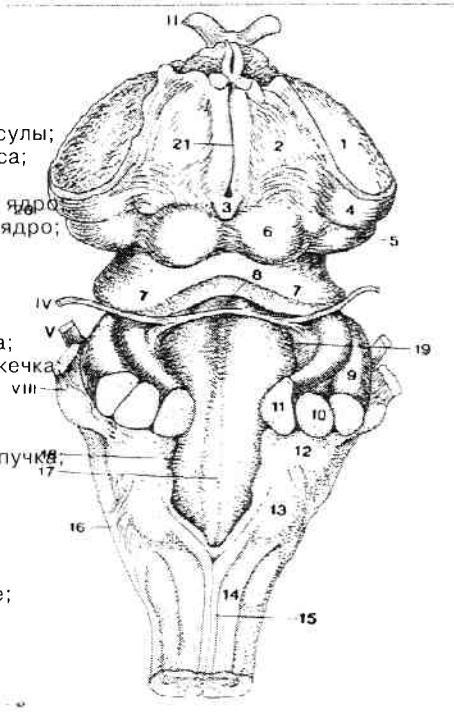

1—волокна внутренней капсулы;
2—дорсальная часть таламуса;
3—эпиталамус;
4—латеральное коленчатое ядро;
5—медиальное коленчатое ядро;
6—ростральные холмы;
7—каудальные холмы;
8—перекрест волокон блокового нерва;
9—средние ножки мозжечка;
10—каудальные ножки мозжечка;
11—ростральные ножки мозжечка;
12—акустическая зона;
13—бугорок клиновидного пучка;
14—клиновидный пучок;
15—тонкий пучок;
16—поверхностные дуговые волокна;
17—срединная борозда;
18—срединное возвышение;
19—пограничная борозда;
20—зрительный тракт;
21—крыша третьего мозгового желудочка.

и назально от мозжечка. Она состоит из двух *назальныых* и двух *каудальных холмов — colliculi nasales (s. opticus) et caudalis (s. acusticus).* Холмы разделены поперечной и срединной бороздами, с поверхности они покрыты белым мозговым веществом, под которым располагаются ядра серого вещества. В целом пластинка четверохолмия является координирующим центром ряда импульсов: зрительных, обонятельных, равновеснослуховых, общей чувствительности и импульсов с коры больших полушарий. Двигательные импульсы передаются на красное ядро, в спинной мозг, мозжечок и мозговой мост.

Покрышка ножек (чепец) — tegmentum pedunculi — лежит в центре среднего мозга между ножками большого мозга и четверохолмием. Она состоит из белого мозгового вещества, в котором заложены ядра серого мозгового вещества. Наиболее крупными из них являются: *красное ядро — nucleus ruber, ядро глазодвигательного нерва — nucleus nervi oculomotorii, парасимпатическое ядро Якубовича — nucleus parasympathicus Jacubovitschi, ядро блокового нерва — nucleus nervi trochlearis, ядро* пятой пары черепных нервов *тройничного нерва — nucleus nervi trigemini.* Из продолговатого мозга в промежуточный через чепец тянется сетчатое образование, формирующее здесь *двигательное ядро сетчатого образования — nucleus motorius reticularis.* Через него проходят проводящие пути из спинного мозга и мозжечка в четверохолмие, в зрительные бугры, а из последних — в спинной мозг.

Ромбовидный м о з г

Ромбовидный мозг — rhombencephalon (рис.174,181) — подразделяется на задний и продолговатый мозг.

Задний мозг — metencephalon — лежит каудальнее от среднего

мозга и дорсокраниально — от продолговатого. С дорсальной поверхности граница между ним и большим мозгом проходит по поперечной щели. В состав заднего мозга входят: мозжечок, мозговой мост и четвертый мозговой желудочек.

Рис. 180. Желудочки головного мозга и направления движения спинномозговой жидкости.

1—полость обонятельной луковицы;
2—боковой желудочек;
3—третий желудочек;
4—выпячивание воронки;
5—зрительное выпячивание;
6—водопровод;
7—четвертый желудочек;
8—боковое выпячивание;
9—центральный канал.

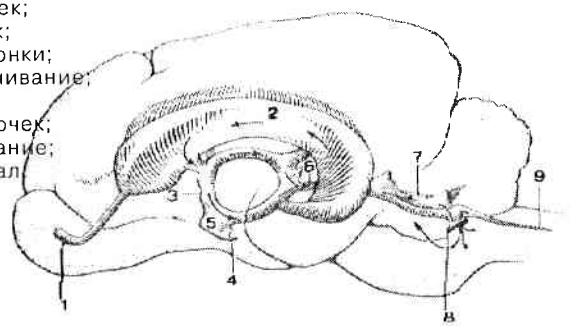

Мозжечок — cerebellum — почти шарообразной формы лежит над продолговатым мозгом. Двумя продольными бороздами он подразделяется на *червячок — vermis* — и *боковые доли — lobi laterales*, или *полушария мозжечка — hemisphaerae cerebelli*. Серое мозговое вещество мозжечка образует его *кору — cortex cerebelli* — и, кроме того, ядра, лежащие в центре белого вещества.

Поверхность коры червячка двумя основными щелями разграничивается на *переднюю, среднюю и заднюю доли — lobi rostralis, caudalis et medius*. Каждая из них связана с ножками мозжечка — краниальными, средними и каудальными. Передний и задний концы червячка загнуты вентрально и простираются навстречу друг другу, образуя *верхушку шатра — fastigium*.

Белое мозговое вещество — corpus medullare cerebelli — на сагиттальном разрезе напоминает ветку туи и называется ***древо жизни — arbor vitae***. В нем находится *шатровое ядро — nucleus fastigii*, являющееся подкорковым центром равновесного анализатора.

От каудального конца червячка к продолговатому мозгу тянется *задний мозговой парус — velum medullare caudale*, а от его переднего конца к четверохолмию направляется *назальный мозговой парус — velum medullare nasale*.

Полушария мозжечка состоят из многочисленных мелких долек. Одна из них в виде придатка мозжечка получила название *клочок — flocculus*. В белом веществе полушарий помещается *зубчатое ядро — nucleus dentalis*, являющееся передаточным центром двигательных импульсов.

Мозжечок имеет передние, боковые и задние ножки. *Передние ножки — brachia cerebelli nasalia* — идут под каудальными холмами четверохолмия к ножкам большого мозга. Они образованы волокнами *чепцовомозжечкового тракта — tractus (tr.) cerebellotegmentalis* и *спиномозжечкого тракта tr. spinocerebellaris. Латеральные ножки — brachia cerebelli lateralia* — проходят от мозжечка к мозговому мосту и содержат волокна *мостомозжечкового пути*. Они хорошо видны с вентральной поверхности мозга и на препарате после удаления мозжечка. *Задние ножки — brachia cerebelli caudalia* — или *веревчатые тела — corpora restiformia* — тянутся от мозжечка назад. В них проходят волокна пучка Флексинга (*tr. spinocerebellaris posterior*) и волокна от клеток ядер V, VIII и X пар черепномозговых нервов (*tr. cerebellonuclearis*).

От каудального конца червячка к продолговатому мозгу тянется *задний мозговой парус — velum medullare caudale*, а от его переднего конца к

четверохолмию направляется *назальный мозговой парус — velum medullare nasale*.

Мозговой (варолиев) мост — pons cerebri (Varoli) — лежит на переднем конце продолговатого мозга в виде поперечного валика, отграниченного назально от среднего мозга неглубокой бороздой. Боковые концы моста тянутся к мозжечку как его боковые ножки. Мост и ножки состоят из проводящих путей, соединяющих ядра моста с ядрами мозжечка. Через боковые отделы моста выходит V пара черепных нервов — *тройничный нерв — n. trigeminus*. Он имеет два корня: вентроназальный — двигательный и каудодорсальный — чувствительный. На последнем находится *полулунный ганглий — ganglion semilunare n. trigemini*. Каудально от моста в поперечном направлении лежит *трапецоидное тело — corpus trapezoideum* — в виде узкого низкого валика. Оно сформировано проводящими путями, идущими от ядер слухового нерва. Через боковые части трапецоидного тела выходит VIII пара черепных нервов — *преддверноулитковый (статоакустический) нерв — n. vestibulocochlearis*, и VII пара черепных нервов — *лицевой нерв — n. facialis*.

Четвертый мозговой желудочек — ventriculus quartus лежит между мозжечком и продолговатым мозгом. Сводом ему служат червячок и мозговые паруса — краниальный и каудальный, а дном — продолговатый мозг.

Полость четвертого мозгового желудочка сообщается с субарахноидальным пространством через два боковых и одно срединное отверстие — *apertira lateralis et apertura medialis ventriculi quarti*. Боковые отверстия располагаются в стенке боковых карманов — *recessus lateralis*, а срединное отверстие находится в дорсокаудальной части крыши желудочка.

В вентральной части желудочка лежит *ромбовидная ямка — fossa rhomboidea*, на дне которой располагается *возвышение — eminentia medialis*. На последнем, на уровне латеральной ножки мозжечка выступает *лицевой холмик — colliculus facialis*, в области которого залегают ядра отводящего и лицевого нервов. На заднем конце возвышения находится *поле подъязычного нерва — area hypoglossi* — с одноименным ядром.

Рис. 181. Доли коры головного мозга.

1—лобная доля;
2—теменная доля;
3—затылочная доля;
4—височная доля;
5—обонятельная доля.

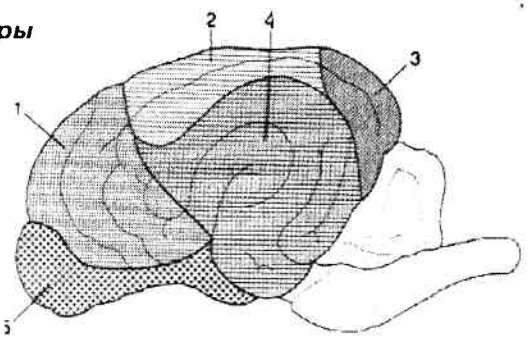

Латерально от поля подъязычного нерва выступают ядра IX и X пар черепных нервов. Они формируют *серое крыло — ala cinerea*. Область каудального конца серых крыльев известна как *писчее перо — calamus scriptorius*.

Каудальнее боковых ножек мозжечка и несколько медиальнее от них в виде небольшого возвышения располагаются *вестибулярные поля — area vestibularis*, содержащие вестибулярные и улитковые ядра VIII пары черепных нервов.

Продолговатый мозг — medulla oblongata — тянется от варолиева моста и без видимых границ переходит в спинной мозг. С вентральной поверх-

ности мозга помещается *вентральная срединная щель — fissura mediana ventralis*. По обе строны от нее проходят *боковые борозды — sulci paramediana*. Между последними находятся *пирамиды продолговатого мозга — pyramis medullae oblongatae*. В них помещаются пирамидальные проводящие пучки от коры полушарий в спинной мозг. Проводящие пучки перекрещиваются между собой, образуя *перекрест пирамид — decussatio pyramidum*. Из передней части продолговатого мозга выходит *отводящий нерв — n. abducens*, латерально от перекреста пирамид выходит *подъязычный нерв — n. hypoglossus*, а из боковых его частей начинаются: *добавочный нерв — n. accessorius, блуждающий нерв — n. vagus, языкоглоточный нерв — n. glossopharyngeus*.

Серое мозговое вещество продолговатого мозга формирует чувствительные и двигательные ядра пятой, шестой, седьмой, восьмой, девятой, десятой и двенадцатой пар черепных нервов. Кроме того, в нем формируются ядра *передних и задних олив — olivae nasalis et caudalis*, сетчатое образование и проводящие пути от спинного мозга в различные участки головного мозга.

Периферическая нервная система

Периферическая нервная система — systema nervosum periphericum (рис.182,193) — включает в себя черепные и спинномозговые нервы с их корешками, сплетения, ганглии и нервные окончания, заложенные в органах и тканях. В составе периферической нервной системы принято выделять три части: ***соматическую*** — сегментальную, связывающую центры со скелетной мускулатурой и кожей; ***симпатическую (сосудистую)*** — связанную с гладкой мускулатурой сосудов; ***парасимпатическую (висцеральную)*** — связанную с железами внутренней секреции и гладкой мускулатурой внутренних органов. Некоторые морфологи отдельно выделяют ***трофическую*** часть периферической нервной системы, иннервирующую, как предполагается, соединительную ткань.

Нерв — nervus — образуется пучками нервных волокон, то есть отростками рецепторных (афферентных) и эфферентных нейронов и проводят импульсы как к центру, так и в обратном направлении. В каждом нерве проходят симпатические волокна.

Нервы имеют вид белых тяжей разнообразной формы — то более округлой, то более плоской. Толщина их также колеблется: от микроскопических размеров — до нескольких сантиметров. Крупные нервы хорошо заметны макроскопически. В связи с особенностями строения нервы разделяются на ***мякотные*** — с миелиновой оболочкой и ***безмякотные*** — амиелиновые. Мякотные миелиновые нервы (соматические нервы, преганглионарные волокна вегетативной нервной системы) способны проводить импульс со скоростью 60120 м/сек, в то время как безмякотные амиелиновые (постганглионарные волокна вегетативной нервной системы) — со скоростью не более 2 м/сек.

Нервы проходят, как правило, в пучках. Число нервных волокон в каждом нерве громадно. Каждое волокно такого пучка окружено тонкой прослойкой соединительной ткани — ***эндоневрием — endoneurium. Периневрий — perineurium*** — более толстый слой соединительной ткани, покрывающий группу нервных волокон, а ***эпиневрий — epineurium*** — служит наружной оболочкой нерва как целого. Под эндо и периневрием имеются периневральные лимфатические пространства, сообщающиеся в сторону мозга с субдуральным и субарахноидальным пространствами. Эпиневрий содержит тонкую сеть кровеносных сосудов *vasa nervorum*, обеспечивающих питание нервной ткани.

Соматическая часть периферической нервной системы включает в себя *спинномозговые и черепные нервы*. Спинномозговые нервы образованы отростками нервных клеток, тела которых лежат в спинном мозге и спинномозговых ганглиях. Они отходят от спинного мозга направо и налево метамерно (посегментно) двумя корешками: дорсальным и вентральным.

Рис. 182. Поперечный разрез спинного мозга на уровне межпозвоночного отверстия.

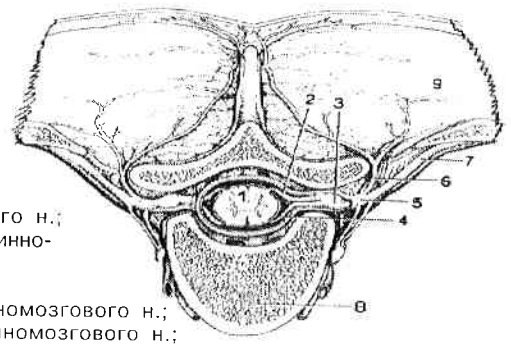

1—спинной мозг;
2—дорсальный корешок спинномозгового н.;
3—ганглий спинномозгового н.;
4—вентральный корешок спинномозгового н.;
5—спинномозговой н.;
6—дорсальная ветвь спинномозгового н.;
7—вентральная ветвь спинномозгового н.;
8—тело позвонка;
9—дорсальные мышцы позвоночного столба.

Дорсальный корешок — radix dorsalis — является чувствительным, несет на себе *спинномозговой ганглий — ganglion spinale*, и еще в позвоночном канале соединяется с ***вентральным (двигательным) корешком — radix ventralis***, в единый ***спинномозговой нерв — nervus spinalis***. При этом волокна обоих корней не только перекрещиваются, но даже образуют сплетения внутри пучка. Спинномозговые нервы грудоспинного отдела по выходе из позвоночного канала отдают белую соединительную ветвь к ганглиям сипатического ствола, и все получают постганглионарую серую соединительную ветвь. Последняя в составе спинномозгового нерва проникает в органы и иннервирует их сосуды. После соединения с серой соединительной ветвью спинномозговой нерв делится вначале на дорсальную и вентарльную ветви, которые в дальнейшем делятся на медиальную и латеральную ветви. Отмеченное деление спинномозговых нервов полностью соответствует и обусловлено разделением мышц туловища на дорсальный, вентральный, латеральный и медиальный тяжи. Совокупность ветвей каждой пары спинномозговых нервов с соответствующим сегментом спинного мозга представляет нервный сегмент —

невротом. Последний яснее выражен там, где существует четкая сегментация в скелете и мышцах, например, в грудном отделе туловища. Однако большинство нервов полисегментальные.

Черепные нервы входят в состав соматической части периферической нервной системы, но отходят они, как правило, от ствола головного мозга. Всего их двенадцать пар. Одни из них могут отходит только одним корнем (чувствительным или двигательным), соответствующим дорсальному или вентральному корню спинномозговых нервов, или двумя корнями, образуя смешанные нервы. Перед вступленем в органы все нервы, обычно, формируют сплетения.

Спинномозговые нервы

Спинномозговые нервы — nervi spinales (рис.182,188) — отходят от спинного мозга и в соответствии с отделами позвоночного столба делятся на *шейные нервы — nervi cervicales(C), грудные нервы — nervi thoracales(Th), поясничные нервы — nervi lumbales(L), крестцовые нервы — nervi sacrales(S)* и *хвостовые нервы — nervi coccygei(Cc)*. Число грудных, поясничных и крестцовых нервов соответствует числу позвонков соответствующего отдела позвоночного столба, но шейных нервов больше на одну пару (восемь пар), так как первая пара их выходит через межпозвоночное отверстие атланта, вторая пара

— позади атланта, так что за седьмым шейным позвонком появляется уже восьмая пара нервов. А хвостовых нервов имеется всего лишь пять — шесть пар.

Дорсальные ветви всех спинномозговых нервов оканчиваются в мышцах, произшедших из дорсального мышечного тяжа, и в соответствующих участках кожи. Вентральные ветви иннервируют производные вентрального мышечного тяжа и относящиеся к ним участки кожи.

Шейные спинномозговые нервы

Шейные спинномозговые нервы — nn. cervicales(C) — выходят из позвоночного канала в количестве восьми пар: первая пара — через межпозвоночное отверстие атланта; вторая пара — через мезпозвоночное отверстие за атлантом; третья пара — позади эпистрофея и т. д., так что позади седьмого шейного позвонка выходит восьмая пара шейных спинномозговых нервов. Каждый нерв делится на *дорсальную и вентральную ветви — rami dorsalis et ventralis.*

Дорсальные ветви делятся, в свою очередь, на *медиальные и латеральные ветви.* Первые из них идут по медиальной поверхности полуостистой мышцы головы и шеи, образуя *глубокое дорсальное шейное сплетение — plexus cervicalis dorsalis profundus.* Латеральные ветви идут по медиальной поверхности длиннейшей мышцы головы и пластыревидной мышцы, разветвляясь в них и в соответствующих участках кожи.

Вентральные ветви также делятся на медиальные и латеральные ветви. И те и другие иннервируют мышцы вентрального мышечного тяжа, а латеральные из них выходят на поверхность между ключичнососцевидной и ключичнозатылочной мышцами, разветвляясь в коже.

Отдельные ветви шейных спинномозговых нервов получили специальные названия:

большой затылочный нерв — n. occipitalis major — отделяется от дорсалной ветви первого шейного нерва, направляется дорсолатерально между каудальной косой мышцей головы и дорсальными большой, средней и малой прямыми мышцами головы и иннервирует их. Кроме того, он отдает ветви в мышцы, отводящие ушную раковину, в длинный подниматель ушной раковины, в щитковую мышцу и в кожу затылочнотеменной области. Дорсальная ветвь большого затылочного нерва соединяется с *каудальным ушным нервом,* формируя их общую ветвь. Последняя проходит по дорсомедиальной поверхности кожной мышцы шеи, иннервирует ее и прилегающие участки кожи;

большой ушной нерв — n. auricularis magnus — отходит от вентральной ветви второго шейного нерва сразу же после выхода его через межпозвоночное отверстие эпистрофея. Вдоль крыла атланта он приближается к ушной раковине, соединяется с ушной ветвью лицевого нерва и делится на две ветви, поднимающиеся дорсально к вершине ушной раковины вдоль ее латерального края и спинки. Нерв отдает многочисленные кожные ветви в область околоушной слюнной железы;

поперечный нерв шеи — n. transversus colli — образуется вентральными ветвями второго и третьего шейных нервов и разделяется на *краниальную и каудальную ветви — rami cranialis et caudalis.* Первая из них соединяется с шейной ветвью лицевого нерва и направляется в межчелюстное пространство, а вторая — опускается вдоль яремной вены до грудной области, отдавая по ходу многочисленные кожные ветви;

надключичный нерв — n. supraclavicularis — формируется вентральной ветвью шестой пары нервов. Он иннервирует кожу области плечевого сустава, краниальной поверхности плеча до локтевого сустава и подгрудок;

диафрагмальный нерв — n. phrenicus — формируется вентральными ветвями пятой, шестой и седьмой пар шейных нервов, проходит по вентральной поверхности лестничной мышцы и проникает в грудную полость по медиальной поверхности подключичной артерии. Затем направляется к диафрагме между околосердечной сумкой и средостенным

листком плевры, отдавая ей тонкие ветви в виде *перикардиальных ветвей — rami pericardiaci.* В дальнейшем он проходит по вентральной поверхности каудальной полой вены. Достигнув диафрагмы, нерв делится на ряд ветвей, оканчивающихся в ее мышечной части. Кроме того, он имеет ряд соединительных ветвей к симпатическому стволу и чревному сплетению.

Плечевое сплетение

Плечевое сплетение — plexus brachialis (рис.183,184,185) — формируется вентральными ветвями шестого, седьмого и восьмого шейных, первого и второго грудных спинномозговых нервов. Оно лежит вентральнее лестничной мышцы и медиально от лопатки, отдавая следующие нервы:

Рис.183. Плечевое сплетение и нервы грудной конечности.



C6-шестой шейный спинномозговой н.;
C8-восьмой шейный спинномозговой н.;
T1-первый грудной спинномозговой н..
1-предлопаточный н.;
2-подлопаточный н.;
3-краниальный грудной н.;
4-кожномышечный н.;
4'-проксимальные мышечные ветви;
4"-дистальные мышечные нн.;
4"'-медиальный кожный н. предплечья;
5-срединный н.;
6-подмышечный н.;
7-лучевой н.;
7'-мышечные ветви
3-главой мышцы плеча;
7"-мышечные ветви для разгибателей запястного сустава;
7"'-краниальный кожный н. предплечья;
8-локтевой н.;
8'-каудальный кожный н.предплечья;
9-длинный грудной н.;
9'-грудоспинной н.;
9"-латеральный грудной н.;
9"'-вентральный грудной нерв.

1)*дорсальный нерв лопатки — n. dorsalis scapulae* (рис.183) — двойной, идет по медиальной поверхности зубчатой вентральной мышцы шеи, иннервирует ее и ромбовидную мышцу;

3)*подлопаточные нервы — nn. subscapulares* (рис.183) — в количестве двух — трех ветвей иннервируют подлопаточную мышцу и капсулу плечевого сустава;

4)*мышечнокожный нерв — n. musculocutaneus* (рис.183) — выходит из средней части плечевого сплетения позади надлопаточного нерва, идет латерально от подмышечной артерии, отдавая *проксимальную мышечную ветвь — ramus muscularis proximalis* в клювовидноплечевую мышцу и в проксимальный конец двуглавой мышцы плеча. Отдав веточку для капсулы плечевого сустава, мышечнокожный нерв проходит дистально и параллельно срединному нерву вдоль краниального края плечевой артерии. На середине плеча он отдает ветви в двуглавую мышцу плеча, в плечевую мышцу и в капсулу локтевого сустава.

Между двуглавой мышцей плеча и плечевой мышцей нерв выходит на краниальную поверхность плеча и разветвляется в коже дорсомедиальной по-

верхности предплечья как *медиальный кожный нерв предплечья — n. cutaneus antebrachii medialis*. Конечная ветвь нерва идет вдоль подкожной вены предплечья и на дорсомедиальной поверхности запястья соединяется с поверхностным лучевым нервом. В дистальной трети предплечья мышечно-кожный нерв соединяется сравнительно крупным анастомозом со срединным нервом;

5)*подмышечный нерв — n. axillaris* (рис.183) — выходит из средней части сплетения и погружается в щель между подлопаточной и большой круглой мышцами вместе с каудальной окружной артерией плеча. По ходу он отдает *мышечные ветви — rami musculares* — в названные мышцы, а также в дельтовидную, малую круглую мышцы, и в капсулу сустава. Подмышечный нерв отдает *краниальный латеральный нерв кожи плеча n. cutaneus brachii lateralis cranialis*, выходящий изпод дельтовидной мышцы и двумя ветвями оканчивающийся в коже латеральной поверхности плеча и краниальной поверхности проксимальной части предплечья;

6)*краниальные грудные нервы — nn. pectorales craniales* (рис.183) — тремячетырьмя ветвями выходят вентрально из плечевого сплетения. Одна, реже две, ветви разветвляются в поверхностной грудной мышце. Оставшиеся ветви идут вместе с мышечнокожным нервом и разветвляются в глубокой грудной мышце, посылая ветви к капсуле плечевого сустава;

7)*каудальные грудные нервы — nn. pectorales caudales* (рис.183) — состоят из четырех отдельных нервов, имеющих свою область разветвления:

длинный грудной нерв — n. thoracicus longus (рис.183) — идет почти горизонтально по латеральной поверхности зубчатой вентральной мышцы груди, в которой и разветвляется;

грудоспинной нерв — n. thoracodorsalis (рис.183) — выходит из средней части сплетения и направляется в широчайшую мышцу спины;

латеральный грудной нерв — n. thoracicus lateralis (рис.183) — выходит вместе с вентральным грудным нервом, затем направляется двумятремя ветвями каудально вдоль вентрального края широчайшей мышцы спины и разветвляется в коже латеральной грудной стенки;

вентральный грудной нерв — n. thoracicus ventralis (рис.183) — начинается вместе с предыдущим, идет каудально в сопровождении наружной грудной вены вдоль дорсального края глубокой грудной мышцы, иннервирует ее и кожу прилежащего участка;

8)*лучевой нерв — n. radialis* (рис.70,72,183) — выходит из средней части плечевого сплетения, следует дистально вдоль каудального края плечевой вены рядом с локтевым нервом. На середине плеча он погружается в щель между медиальной и длинной головками трехглавой мышцы плеча, иннервирует их, а также напрягатель фасции предплечья. На уровне локтевого сустава он отдает ветви в его капсулу и в эпифизы соединяющихся костей, анастомозируя здесь с кожной ветвью локтевого нерва. Затем нерв между плечевой кость и каудальным краем плечевой мышцы переходит на краниальную поверхность локтевого сустава, разделяясь на глубокую ветвь и поверхностный лучевой нерв:

глубокая ветвь — ramus profundus — проходит медиально от лучевого разгибателя запястного сустава, отдавая многочисленные ветви в разгибатели суставов пальцев и запястного сустава, а также в плечевую мышцу. Одна из ветвей нерва идет в длинный абдуктор большого пальца;

поверхностный лучевой нерв — n.radialis superficialis — проходит рядом с поверхностной лучевой артерией и подкожной веной предплечья, у локтевого сустава соединяется с мышечнокожным нервом и делится на латеральную и медиальную ветви. ***Медиальная ветвь — ramus medialis*** — более тонкая, проходит по дорсомедиальной поверх-

Рис.184.
Нервы дорсальной поверхности кисти.

1-лучевой н.;
1'-его латеральная ветвь;
2-дорсальные пястные нн.;
3-дорсальные пальцевые нн.;
4-дорсальная ветвь локтевого н.;
I,II,III,IV,V-пальцы кисти.

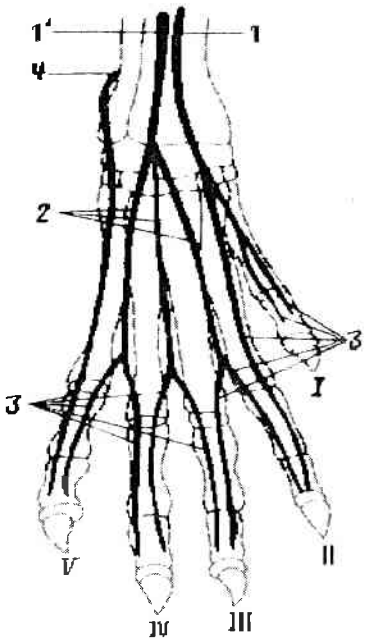

хности лучевой кости и в области запястья делится на три дорсальных пальцевых нерва: *латеральный и медиальный дорсальные нервы I пальца — n. digitales dorsales lateralis et medialis I; и медиальный дорсальный нерв II пальца — n.digitalis dorsalis medialis II.*

Более толстая ***латеральная ветвь — ramus lateralis*** — в области запястья делится на ***дорсальные пястные нервы II,III,IV — nn. metacarpeae dorsales II,III,IV*** (рис.184).

Второй дорсальный пястный нерв (рис.184) на уровне дистального эпифиза соответствующей пястной кости делится на: *дорсальный латеральный нерв второго пальца — n. digitalis dorsalis lateralis II,* и *дорсальный медиальный нерв третьего пальца — n. digitalis dorsalis medialis III.*

Третий дорсальный пястный нерв (рис.184) на уровне дистального эпифиза соответствующей пястной кости делится на: *латеральный дорсальный нерв третьего пальца — n. digitalis dorsalis lateralis III,* и *медиальный дорсальный латеральный нерв четвертого пальца — n. digitalis dorsalis medialis IV.*

Четвертый дорсальный пястный нерв (рис.184) на уровне дистального эпифиза соответствующей пястной кости делится на: *латеральный дорсальный нерв четвертого пальца — n. digitalis dorsalis lateralis IV,* и *медиальный дорсальный нерв пятого пальца — n. digitalis dorsalis medialis V.*

Латеральный дорсальный нерв пятого пальца — n. digitalis dorsalis lateralis V (рис.184) — является непосредственным продолжением дорсальной ветви локтевого нерва, проходящей по дорсолатеральной поверхности запястья, пятой пястной кости и переходящей на пятый палец.

9)*локтевой нерв — n. ulnaris* (рис.70,72,183,184) — начинается от каудальной части плечевого сплетения и в средней части своего хода соединен со срединным нервом общим периневрием. Затем, на уровне дистального эпифиза плеча, он отделяется от последнего и отдает на волярную поверхность предплечья ***каудальный кожный нерв предплечья — n. cutaneus antebrachii caudalis*** (рис.70,72,183). Последний иннервирует кожу, капсулу локтевого сустава, мышцы сгибатели запястного сустава и суставов пальцев.

Отдав ветви в локтевой сгибатель запястного сустава, поверхностный сгибатель суставов пальца, в локтевую и плечевую головки глубокого сгибателя суставов пальца, локтевой нерв направляется дистально с локтевой артерией между локтевыми сгибателем и локтевым разгибателем запястного сустава. Достигнув области запястья он делится на дорсальную тонкую и волярную толстую ветви. ***Дорсальная ветвь — ramus dorsalis*** — иннервирует кожу дорсолатеральной и волярной поверхностей запястья и пясти. А конеч-

ная его ветвь переходит на дорсолатеральную поверхность пятого пальца как *дорсальный латеральный пальцевый нерв (описан выше)*. ***Волярная ветвь ramus volaris*** — проходит под поперечной связкой запястья и делится на поверхностную и глубокую ветви.

Поверхностная ветвь — ramus superficialis — отдает стволик в подошвенный мякиш и *поверхностный волярный пястный IV нерв — n. metacarpeus volaris superficialis IV*. После этого она продолжается на волярную поверхность пятого пальца в виде *латерального волярного нерва V пальца — n. digitalis volaris lateralis V*.

От четвертого поверхностного волярного пальцевого нерва происходят: *медиальный волярный нерв пятого пальца — n. digitalis volaris medialis V* и *латеральный волярный нерв четвертого пальца — n. digitalis volaris lateralis IV*. После этого поверхностная ветвь анастомозирует со срединным нервом.

Глубокая вевть — ramus profundus проходит под глубоким сгибателем суставов пальцев вместе с волярными пястными артериями, отдает веточки в волярные мышцы на пясти и делится на II,III и IV глубокие волярные пястные нервы. Последние вливаются в поверхностные волярные пястные нервы, ветви срединного нерва.

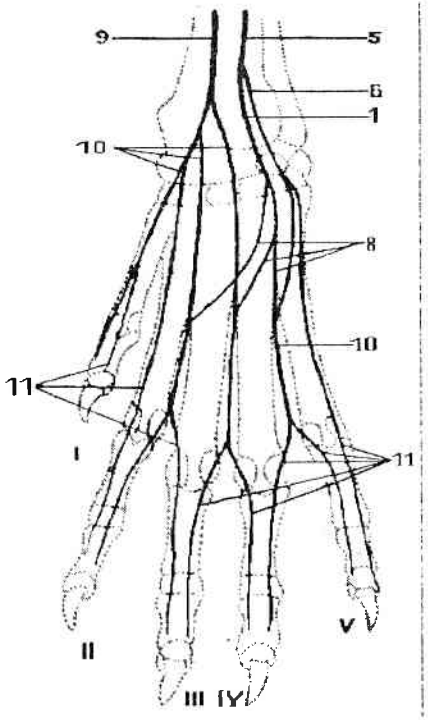

Рис. 185. Нервы волярной поверхности кисти.

5—волярная ветвь локтевого н.;6—ее поверхностная ветвь;
7—ее глубокая ветвь;
8—глубокие волярные пястные нн.;
9—срединный н.;
10— поверхностные волярные пястные нн.;
11—волярные пальцевые специальные нервы.

10)*срединный нерв — n. medianus* (рис.70,72,183,185) — главный чувствительный нерв конечности и при этом самый длинный и толстый. Он выходит из средней части плечевого сплетения, пересекает по медиальной поверхности плечевой сустав и в дальнейшем проходит по медиальной поверхности плечевой кости вместе с локтевым нервом и параллельно мышечнокожному нерву. Затем, на уровне дистального эпифиза плечевой кости он отделяется от локтевого нерва и принимает крупный анастомоз от мышечнокожного нерва.

Опускаясь дистально, срединный нерв пересекает по медиальной поверхности локтевой сустав, отдавая здесь многочисленные ветви в: пронаторы локтевого сустава, лучевой сгибатель запястья, поверхностный пальцевый сгибатель, лучевую и локтевую головки глубокого сгибателя суставов пальцев. От него отходит ***общий межкостный нерв — n. interosseus communis*** (рис.183). Последний проникает в межкостное пространство и выходит на латеральную поверхность предплечья как *латеральный кожный нерв предплечья — n. cutaneus anebrachii lateralis*, разветвляющийся в коже латеральной поверхности предплечья.

Под сухожилием поверхностного сгибателя суставов пальцев, на уровне дистального эпифиза костей предплечья срединный нерв делится на ***поверхностные волярные пястные нервы I,II и III — nn. metacarpeus volares superficiales I,II et III*** (рис.185).

От ***третьего волярного пястного нерва*** (рис.185) отходят: *медиальный волярный нерв четвертого пальца — n. digitalis volaris medialis IV* и *латеральный волярный нерв третьего пальца — n. digitalis volaris lateralis III*.

От **второго волярного пястного нерва** (рис.185) отходят: *медиальный волярный нерв третьего пальца — n. digitalis volaris medialis III* и *латеральный волярный нерв второго пальца — n. digitalis volaris lateralis II*.

От **первого волярного пястного нерва** (рис.185) отходят: *медиальный волярный нерв второго пальца — n. digitalis volaris medialis II* и *общий волярный нерв первого пальца n.digitalis volaris communis I*. Последний вскоре делится на *латеральный и медиальный волярные пальцевые нервы — nn. digitales volares lateralis et medialis I*.

Грудные спинномозговые нервы

Грудные спинномозговые нервы — nervi thoracales(Th) — в количестве 13 пар выходят через межпозвоночные отверстия грудных позвонков. Каждый из них получает серую соединительную ветвь от пограничного симпатического ствола и делится на дорсальную и вентральную ветви.

Дорсальные ветви — rami dorsales — в свою очередь делятся на медиальные, более слабые, и латеральные, более сильные ветви:

медиальные ветви прободают и иннервируют длиннейшую мышцу спины и мышцы медиального мышечного тяжа позвоночного столба;

латеральные ветви лежат латерально от длиннейшей мышцы спины, иннервируют дорсальный зубчатый инспиратор, а также ромбовидную мышцу и кожу области холки и лопатки. Каудально лежащие нервы прободают дорсальный зубчатый экспиратор, делятся на досальные и вентральные веточки, иннервирующие кожу области двух дорсальных третей грудной стенки, а ветви последних двух грудных нервов иннервируют брюшную стенку.

Вентральные ветви — rami ventrales — более сильные,чем дорсальные, и называются ***межреберными нервами — nn. intercostales***. Вентральная ветвь первого грудного нерва входит в состав плечевого сплетения, а вторая — только участвует в его образовании. Межреберные нервы идут вместе с одноименными артериями и венами в сосудистых желобах каждого ребра. Вначале они лежат между наружной и внутренней межреберными мышцами, а затем делятся, исключая первый, на латеральную и медиальную ветви:

медиальные ветви прободают внутренние межреберные мышцы и проходят по их медиальной поверхности, прикрытые реберной плеврой. Помимо межреберных мышц они иннервируют поперечную грудную, поверхностную и глубокую грудную мышцы, а также мышцы живота;

латеральные ветви прободают наружные межреберные мышцы и разветвляются в вентральной зубчатой мышце, широчайшей мышце спины, наружной косой мышце живота и в коже. Ветви второго и третьего грудных нервов направляются в кожу плечевого пояса, огибая каудальный край трехглавой мышцы. Они получают название *межреберноплечевого нерва — n. intercostobrachialis* — и соединяется с грудным латеральным нервом. Средние межреберные нервы соединяются анастомозом с вентральным грудным нервом.

Поясничные спинномозговые нервы

Поясничные спинномозговые нервы — nervi lumbales(L) (рис.186) — их семь пар. По выходу через межпозвоночные отверстия они делятся на

дорсальные, более слабые, и вентральные, более сильные, ветви. Как и грудные нервы, все они получают серые соединительные ветви от пограничного симпатического ствола.

Дорсальные ветви — rami dorsales — иннервируют разгибатели спины и краниальную часть средней ягодичной мышцы, а их кожные ветви — *краниальные нервы ягодиц — nn. clunium craniales* — иннервируют кожу поясничной и отчасти крестцовой областей, включая дорсальную часть брюшной стенки.

Вентральные ветви — rami ventrales — за исключением первого поясничного нерва сразу же по выходу из межпозвоночного отверстия над поясничными мышцами принимают участие в образовании поясничнокрестцового сплетения.

Крестцовые спинномозговые нервы

Крестцовые спинномозговые нервы — nervi sacrales(S) (рис.186) — в количестве трех пар своими дорсальными и вентральными ветвями выходят из позвоночного канала соответственно через дорсальные и вентральные крестцовые отверстия, а также через межпозвоночное отверстие впереди первого хвостового позвонка. Каждый крестцовый нерв получает серую соединительную ветвь от пограничного симпатического ствола.

Дорсальные ветви — rami dorsales — достаточно тонкие, сразу же по выходу из дорсальных крестцовых отверстий рассыпаются в полусухожильной и двуглавой мышцах бедра, а также в коже области крупа и проксимальной части бедра как *средние нервы ягодиц — nn. clunium medii.*

Вентральные ветви — rami ventrales — принимают участие в образовании поясничнокрестцового сплетения.

Поясничнокрестцовое сплетение

Поясничнокрестцовое сплетение — plexus lumbosacralis (рис.186,187,188) — формируется вентральными ветвями поясничных (за исключением первого) и вентральными ветвями всех крестцовых спинномозговых нервов. Из поясничной части сплетения выходят следующие крупные нервы:

1)*краниальный и каудальный подвздошноподчревные — nn. iliohypogastrici cranialis et caudalis* (рис.186) выходят из сплетения между квадратной и большой поясничной мышцами. Каждый из них делится на две группы ветвей — а)латеральную кожную поверхностную и б)медиальную — глубокую:

а)*латеральные ветви — rami laterales* — направляются каудовентрально по латеральной поверхности поперечной мышцы живота в кожу боковой брюшной стенки и латеральной поверхности коленного сустава. Затем он прободает внутреннюю и наружную косые мышцы живота и рассыпается в коже;

б)*медиальные ветви — ramus medialis* — направляются в область внутреннего пахового кольца по медиальной поверхности поперечной мышцы живота, иннервирует ее, а также прямую и внутреннюю косую мышцы живота и, либо соединяется с вентральной ветвью подвздошнопахового нерва, либо проходит в препуций и кожу мошонки (у самок — в молочную железу);

2)*подвздошнопаховый нерв — n. ilioinguinalis* (рис. 186) довольно тонкий, выходит между большой и квадратной поясничными мышцами, отдавая им веточки, и делится в каудальном направлении на две ветви:

а)*латеральная кожная ветвь — ramus cutaneus lateralis* — идет в кожу латеральной поверхности колена и голодной ямки;

б)*вентральная кожная ветвь — ramus cutaneus ventralis* — идет в

Рис. 186. Нервы тазовой конечности.



L5—пятый поясничный спинномозговой н.;
L7—седьмой поясничный спинномозговой н.;
S1—первый крестцовый спинномозговой н.;
S3—третий крестцовый спинномозговой н.;
1—бедренный н.;
1'—ветви четырехглавой мышцы;
1"—н. сафенус;
2—запирательный н.;
3—тазовый н.;
4—ветвь в запирательные мышцы;
5—седалищный н.;
6—малоберцовый н.;
6'—латеральный кожный н. голени;
6"—поверхностный малоберцовый н.;
6"'—глубокий малоберцовый н.;
7—большеберцовый н.;
7'—каудальныйкожный н. голени;
7"—медиальныйплантарный н.;
7"'—латеральный плантарный н.;
8—срамной н.;
8'—глубокий промежностный н.;
9—каудальныйкожный н. бедра;
10—каудальный прямокишечный нерв.

каудовентральном направлении, пересекает глубокую окружную подвздошную артерию, отдает ветви в поперечную и внутреннюю косую мышцы живота, соединяется одной ветвью с наружным семенным нервом, а разветвляется в коже наружных половых органов и медиальной поверхности бедра;

3)*половобедренный нерв (наружный семенной нерв) — n. genitofemoralis (n.spermaticus externus)* (рис.186) — отдает ветви в большую поясничную мышцу, прободает малую поясничную мышцу и по наружной подвздошной артерии идет в кожу медиальной поверхности бедра, наружных половых органов у самца, или молочной железы — у самок;

4)*латеральный кожный нерв бедра — n. cutaneus femoris lateralis* (рис.75,186) — проходит между большой и малой поясничными мышцами, отдавая им ветви, в дальнейшем лежит на глубокой ветви глубокой окружной подвздошной артерии, выходит на краниомедиальную поверхность напрягателя широкой фасции бедра и разветвляется в коже до коленного сустава;

5)*бедренный нерв — n. femoralis* (рис.75,186) — самый толстый из всех нервов, выходящих из поясничной части сплетения, проходит по краниальной поверхности портняжной мышцы, посылает ветви в подвздошную мышцу, затем отдает ***кожный нерв тазовой конечности (нерв сафенус)*** (рис.75,77,186) и разветвляется в четырехглавой мышце бедра:

кожный нерв тазовой конечности (нерв сафенус) — n. saphenus (рис.75,76,186) — вначале сопровождает бедренную артерию, отдавая тонкие ветви в портняжную, гребешковую и стройную мышцы, затем вместе с одноименной артерией выходит на медиальную поверхность бедра, отдавая тонкие ветви в коленный сустав, и разветвляется в коже медиальной

поверхности бедра, голени и стопы;

6)*запирательный нерв — n. obturatorius* (рис.186) — вместе с одноименными артерией и веной направляется к запертому отверстию, посылая тонкие ветви к запирательным и двойничным мышцам, а по ходу он делится на краниальную и каудальную ветви:

краниальная ветвь — ramus cranialis — проходит между гребешковой и приводящей мышцами, разветвляется в них и в стройной мышце;

каудальная ветвь — ramus caudalis — разветвляется только в приводящей мышце;

Из крестцовой части сплетения выходят следующие крупные нервы:

1)*краниальный ягодичный нерв — n. gluteus cranialis* (рис.186) — с одноименной артерией проникает через большую седалищную вырезку на латеральную поверхность крыла подвздошной кости и ветвится в краниальной части поверхностной ягодичной мышцы и напрягателе широкой фасции бедра;

2)*каудальный ягодичный нерв — n. gluteus caudalis* (рис.186) — вместе с каудальной ягодичной артерией пересекает малую седалищную вырезку, проходит вдоль крестцовоседалищной связки, разветвляется в двуглавой мышце бедра и средней ягодичной мышце;

3)*каудальный кожный нерв бедра — n. cutaneus femoris caudalis* (рис.75,77,186) — проходит каудально по латеральной поверхности седалищнокрестцовой связки, в области седалищной дуги пересекается со срамным нервым, обмениваясь с ним волокнами. Затем он появляется на каудолатеральной поверхности бедра между полусухожильной и двуглавой мышцами бедра, отдает им многочисленные ветви, разветвляясь в коже под названием *каудальные нервы ягодиц — nn. clunii caudales;*

4)*срамной нерв — n. pudendus* (рис.186) — вместе с внутренней срамной артерией проходит через седалищную дугу и переходит на половой член как *дорсальный нерв пениса — n. dorsalis penis.* Последний проходит, изгибаясь, в дорсальном желобе полового члена, отдавая ветви в последний, в промежность и в препуций. У самок он направляется в половые губы, промежность и клитор, получая соответствующие названия. В тазовой полости срамной нерв посылает соединительные ветви к кожному каудальному нерву бедра и стволик в мышцы, поднимающие задний проход и хвост. Концевая ветвь срамного нерва продолжается несколькими нитями в прямую кишку в виде *каудальных ректальных нервов — nn. rectales caudales;*

5)*седалищный нерв — n. ischiadicus* (рис.75,186) — самый толстый нерв крестцового сплетения. Он иннервирует всю тазовую конечность, за исключением некоторых ягодичных мышц, сгибателей тазобедренного и разгибателей коленного суставов. В тазовой полости от него отходят:

краниальная ветвь — ramus cranialis — в глубокую ягодичную мышцу;

медиальную ветвь — ramus medialis — для внутренней запирательной мышцы;

медиальная ветвь — ramus medialis — для двойничных мышц и квадратной мышцы бедра.

Пройдя через большую седалищную вырезку, седалищный нерв лежит в неглубоком желобе, образованном впадинной ветвью седалищной кости и латерально выступающей костной пластинкой суставной впадины. Этот участок нерва имеет постоянную топографию и наиболее доступен для блокады при хирургических вмешательствах. Затем нерв переходит на тазовую конечность каудально от тазобедренного сустава, отдавая ветви в его капсулу, двуглавую мышцу бедра, полуперепончатую и полусухожильную мышцы. Здесь же от него отходит *каудальный кожный нерв бедра — n. cutaneus femoris caudalis.*

На протяжении бедра седалищный нерв лежит на медиальной поверхности двуглавой мышцы, несколько краниальнее полусухожильной мышцы и каудальнее заднего абдуктора голени. На этом участке от него отходят многочисленные мышечные ветви.

На расстоянии нескольких сантиметров проксимальнее начала икроножной мышцы седалищный нерв делится на большеберцовый и общий малоберцовый нервы.

Рис. 187. Нервы дорсальной поверхности стопы.

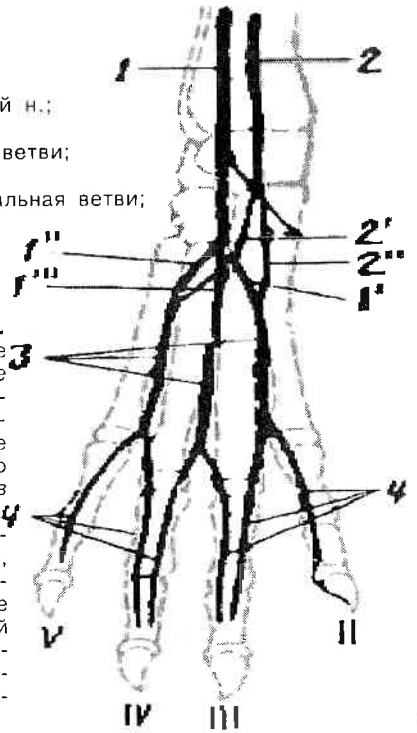

1—поверхностный малоберцовый н.;
1'—его медиальная,
1"—латеральная и 1"'—средняя ветви;
2—глубокий малоберцовый н.;
2'—его латеральная и 2"—медиальная ветви;
3—дорсальные плюсневые нн.;
4—специальные дорсальные пальцевые нервы.

Большеберцовый нерв — n. tibialis (рис.77,186) — в своем начале отдает *проксимальные мышечные ветви — rami proximalis* — в заднебедренную группу разгибателей тазобедренного сустава. Затем на уровне дистального эпифиза бедра от него отходит *каудальный кожный нерв голени — n. cutaneus surae caudalis.* Последний в начале своего хода располагается рядом с главным стволом, но уже на уровне коленного сустава отклоняется от него, опускается вместе с возвратной заплюсневой артерией дистально по латеральной поверхности ахиллова сухожилия и разветвляется в коже каудолатеральной поверхности голени, заплюсны и плюсны.

Проксимальнее на 1см скакательного сустава большеберцовый нерв делится на ***плантарные латеральный и медиальный нервы — nn. plantares lateralis et medialis*** (рис.188). Медиальный плантарный нерв пересекает скакательный сустав по плантарной поверхности и на уровне проксимального эпифиза второй плюсневой кости отдает *первый плантарный плюсневый нерв — n. metetrsalis plantaris I.* Последний проходит по медиоплантарной поверхности второй плюсневой кости и, переходя на соответствующую поверхность второго пальца, получает название *плантарный медиальный нерв второго пальца — n. plantaris medialis digitalis II.*

Концевые ветви медиального плантарного нерва на уровне середины костей плюсны вливаются во второй, третий и четвертый плантарные плюсневые нервы — ветви плантарного латерального нерва.

Плантарный латеральный нерв, отделяясь от большеберцового нерва, пересекает заплюсну по желобу держателя таранной кости и на уровне проксимальных эпифизов костей плюсны делится на три ветви: ***плантарные плюсневые нервы II,III и IV — nn. metatarseae plantares II,III et IV.*** На уровне дистального эпифиза второй плюсневой кости от **второго** плюсневого нерва отходят: *латеральный плантарный нерв второго пальца — n. digitalis plantaris lateralis II* и *медиальный плантарный нерв третьего пальца — n. digitalis plantaris medialis III.*

Третий плантарный плюсневый нерв на уровне проксимальных эпифизов второй и третьей плюсневых костей делится на: *латеральный плантарный нерв третьего пальца — n. digitalis plantaris lateralis III* и *медиальный плантарный нерв четвертого пальца — n. digitalis plantaris medialis IV.*

Четвертый плантарный плюсневый нерв на уровне дистального эпифиза

пятой плюсневой кости отдает: *латеральный плантарный нерв четвертого пальца — n. digitalis plantaris lateralis IV* и *плантарный нерв пятого пальца — n. digitalis plantaris V.*

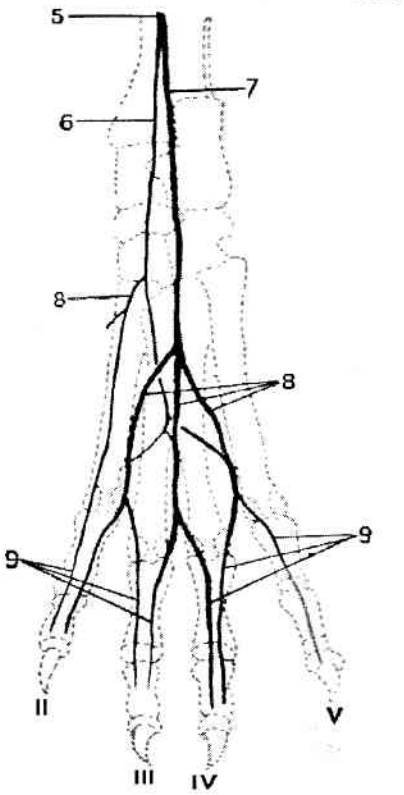

Рис. 188.
Нервы плантарной поверхности стопы.

5—большеберцовый н.;
6—плантарный медиальный и
7—плантарный латеральный нн.;
8—плантарные плюсневые нн.;
9—специальные плантарные пальцевые нервы.

Общий малоберцовый нерв — n. peroneus communis (рис.186) — в начале своего хода, на уровне дистальной трети бедра отдает *латеральный кожный нерв голени — n. cutaneus surae lateralis.* Он проходит латерально от коленного сустава, отдавая ему многочисленные ветви, затем лежит поверхностно вдоль малой берцовой кости, разветвляясь в коже латеральной поверхности голени. На уровне проксимального эпифиза большой берцовой кости он делится на более толстый поверхностный и тонкий глубокий малоберцовые нервы.

Поверхностный малоберцовый нерв — n. peroneus superficialis (рис.77,186) — проходит под длинной малоберцовой мышцей вдоль длинного разгибателя суставов пальцев. В дистальной трети голени он располагается на ее краниальной поверхности под фасцией, а затем — в подкожной клетчатке. Нерв пересекает заплюсну по дорсольной поверхности и на уровне проксимального эпифиза третьей плюсневой кости делится на три ветви: ***дорсальные плюсневые нервы II,III и IV — nn. metatarseae dorsales II,III et IV.***

Второй дорсальный плюсневый нерв (рис.187) на уровне дистального эпифиза второй плюсневой кости делится на: *второй дорсальный пальцевый нерв — n. digitalis dorsalis II* и *медиальный дорсальный нерв третьего пальца — n. digitalis dorsalis medialis III.*

Третий дорсальный плюсневый нерв (рис.187) на уровне дистального эпифиза третьей плюсневой кости делится на: *латеральный дорсальный нерв третьего пальца — n. digitalis dorsalis lateralis III* и *медиальный дорсальный нерв четвертого пальца — n. digitalis dorsalis medialis IV.*

Четвертый дорсальный плюсневый нерв (рис.187) на уровне дистального эпифиза пятой плюсневой кости делится на: *латеральный дорсальный нерв четвертого пальца — n. digitalis dorsalis lateralis IV* и *дорсальный нерв пятого пальца — n. digitalis dorsalis V.*

Глубокий малоберцовый нерв — n. peroneus profundus (рис.77,186) — отдав мышечные ветви в разгибатели суставов пальцев и сгибатели заплюсневого сустава, дистальнее костей заплюсны вливается в дорсальные плюсневые нервы.

Хвостовые спинномозговые нервы

Хвостовые спинномозговые нервы — nervi coccygei — отходят от спинного мозга в количестве 56 пар. Каждый из нервов делится на дорсальную и вентральную ветви, иннервирующие хвостовые мышцы и кожу хвоста.

Дорсальные ветви — rami dorsales — соединяются друг с другом в *дорсальное хвостовое сплетение — plexus caudalis dorsalis.* Из него выходит *дорсальный продольный нерв хвоста,* он сопровождает дорсальную хвостовую артерию до кончика хвоста, отдавая мышечные и кожные ветви.

Вентральные ветви — rami ventrales — получают серые соединительные ветви от симпатического пограничного ствола и образуют *вентральное хвостовое сплетение — plexus caudalis ventralis,* из которого выходит *вентральный продольный нерв хвоста.* Последний сопровождает вентральную артерию до кончика хвоста, отдавая по ходу многочисленные кожные и мышечные ветви.

Черепные нервы

Черепные нервы — nervi craniales (рис.158,189,190) — их насчитывают двенадцать пар, а выполняют они различные функции; одни из них являются чувствительными, другие — двигательными, а остальные — смешанными, то есть чувствительными и двигательными.

Чувствительные нервы: I пара — *обонятельный нерв,* II пара — *зрительный нерв, VIII* пара — *преддверноулитковый нерв* — формируют проводящие пути анализаторов: обонятельного, зрительного и статоакустического.

Двигательные нервы: III пара — *глазодвигательный нерв, IV* пара — *блоковый нерв* и VI пара — *отводящий нерв* — иннервируют мышцы глазного яблока, XI пара — *добавочный нерв* — иннервирует трапециевидную, плечеголовную и грудиночелюстную мышцы, XII пара — *подъязычный нерв* — иннервирует мышцы языка и подъязычной кости.

Смешанные нервы: V пара — *тройничный нерв* — является чувствительным для кожи головы, слизистых оболочек глаза, носовой и ротовой полостей, а двигательным — для жевательной мускулатуры. В нем же проходят часть своего пути секреторные волокна в слезные и слюнные железы; VII пара — *лицевой нерв* — двигательный для мимической мускулатуры, в нем же проходят вкусовые чувствиельные волокна с языка и секреторные волокна для слезных, нижнечелюстной, скуловой и подъязычной желез. IX пара — *языкоглоточный нерв* — содержит чувствительные волокна, идущие со слизистой оболочки языка и глотки, вкусовые волокна с корня языка и двигательные волокна для расширителя глотки.

X пара черепных нервов — ***блуждающий нерв, или вагус,*** относится к группе парасимпатических нервов.

I пара — *обонятельные нервы — nn. olfactorii* — образованы нейритами обонятельных клеток, расположенных в обонятельной зоне слизистой оболочки носовой полости. К ним присоединяется *сошниковоносовой нерв — n. vomeronasalis,* выходящий из одноименного органа, а сформировавшиеся многочисленные *обонятельные нити — filla olfactoria* — проникают в черепную полость через продырявленную пластинку решетчатой кости и входят в обонятельные луковицы.

II пара — *зрительный нерв — n. opticus* — формируется нейритами мультиполярных клеток сетчатки глаза, прободает склеру через ее продырявленное поле, входит в черепную полость через зрительное отверстие и рострально-

нее гипофиза с одноименным нервом противоположной стороны образует *перекрест зрительных нервов — chiasma opticum.* В дальнейшем нерв переходит в зрительный тракт и направляется к ядрам промежуточного мозга.

III пара — *глазодвигательный нерв — n. oculomotorius* — выходит из tegmentum среднего мозга несколькими пучками, соединяющимися в общий ствол. Последний направляется в глазничную щель вместе с глазничным нервом от V пары и с отводящим нервом, покрытый с ними общим влагалищем, сформированным твердой мозговой оболочкой. По выходу из отверстия в крыловую ямку нерв делится на дорсальную и вентральную ветви:

дорсальная ветвь — ramus dorsalis — проникает к глазному яблоку и иннервирует прямую дорсальную мышцу глаза и подниматель верхнего века;

вентральная ветвь — ramus ventralis — лежит вдоль вентральной прямой мышцы глаза, иннервирует ее, а также отдает многочисленные ветви в медиальную прямую и в косую вентральную мышцы глаза. На ней же лежит парасимпатический *ресничный ганглий — ganglion ciliare,* куда входят волокна, выходящие из ядра EdingerWestphal.

IV пара — *блоковый нерв — n. trochlearis* — выходит из ствола мозга в области прикрепления рострального паруса к каудальным холмам четверохолмия. Вместе с тройничным нервом он проникает в глазничную щель, выходит в крыловую ямку и разветвляется в дорсальной косой мышце глаза.

Рис.189. Тройничный нерв и его ветви.

1—глазничный н.;2—лобный н.;3—слезный н.;4—носоресничный н.;4'—подблоковый н.; 4"—длинный ресничный н.;5—вехнечелюстной н.;6—подглазничный н.;7—скуловой н.;8—крыловой н.;9—малый небный н.;10—большой небный н.;11—каудальный носовой н.;12—нижнечелюстной н.;13—большой жевательный н.;14—глубокий височный н.;15—щечный н.; 16—крыловой н.;17—височноушной н.;18—язчный н.;18'—подъязычный н.;19—нижний альвеолярный н.;19'—межчелюстной н.;19"—подбородочный н..

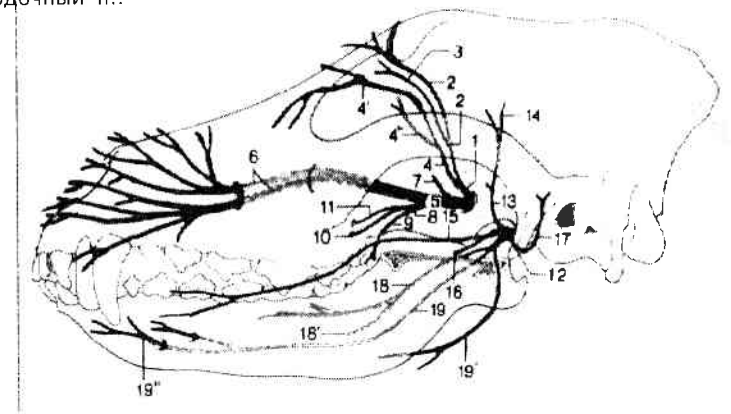

V пара — ***тройничный нерв — n. trigeminus*** (рис.158,189) — основной чувствительный нерв для кожи и слизистых оболочек головы, зубов верхней и нижней челюстей, и двигательный для жевательных мышц. Начинается он двумя корнями на латеральной поверхности мозгового моста: из них более толстый *чувствительный корень — radix sensoria* — несет на себе парасимпатический *тройничный (полулунный, Гассеров) ганглий — ganglion trigeminale, s. Gasseri.* Дистально от ганглия оба корня соединяются в общий ствол, окруженный влагалищем из твердой мозговой оболочки. Последний направляется ростально и делится на три нерва: глазничный и верхнечелюстной — чувствительные, и нижнечелюстной — смешанный по функции.

А. *Глазничный нерв — n. ophthalmicus* — нерв общей чувствительности для органов области глазницы и слизистой оболочки носовой полости. Кроме того, в нем содержатся парасимпатические волокна для слезных желез. Еще в черепной полости от него ответвляется *оболочечная ветвь — ramus meningeus,* затем он покидает черепную полость через глазничную щель и делится на три нерва: слезный, лобный и носоресничный.

1.*Слезный нерв — n. lacrimalis* — часто двойной, идет вместе с одноименной артерией вдоль дорсальной прямой мышцы глаза в слезную железу и верхнее веко. Концевые ветви нерва ветвятся в коже и слизистой оболочке латерального угла глаза.

2.*Лобный нерв — n. frontalis* — вначале следует внутри, а затем вне периорбиты. Нерв выходит из орбиты впереди орбитальной связки и разветвляется в коже лба и верхнего века, анастомозируя со скуловой ветвью лицевого нерва.

3.*Носоресничный нерв — n. nasociliaris* — толще двух предыдущих. Он выходит из черепной полости через глазничную щель, описывает дугу и направляется к решетчатому отверстию. От этой дуги отходят: а)*длинный ресничный нерв — n. ciliaris longus,* идущий к глазному яблоку; и б)*подблоковый нерв — n. infratrochlearis,* направляющийся к медиальному углу глаза по медиальной стенке глазницы и иннервирующий слезную железу третьего века, конъюнктиву, слезное мясцо и кожу. Продолжающийся ствол носоресничного нерва проникает в решетчатое отверстие и получает название *решетчатый нерв — n. ethmoidalis.* В дальнейшем он многочисленными ветвями проходит через продырявленную пластинку решетчатой кости в носовую полость, разветвляясь в слизистой оболочке дорсальной носовой раковины, дорсальной половины перегородки носа и лобного синуса.

Б.*Верхнечелюстной нерв — n. maxillaris* — является нервом общей чувствительности для органов верхней челюсти и несет парасимпатический ганглий. Он проникает в крыловую ямку через круглое отверстие и вне периорбиты делится на скуловой, крылонебный и подглазничный нервы.

1.*Скуловой нерв — n. zygomatucus* — отделяется от верхнечелюстного нерва еще до выхода последнего из круглого отверстия, прободает периорбиту и по прямой латеральной мышце глаза направляется в нижнее веко, отдавая *соединительную ветвь к слезному нерву.*

2.*Подглазничный нерв — n. infraorbitalis* — входит в одноименный канал с одноименными сосудами, отдавая в отверстия на челюстном бугре каудальные верхние альвеолярные ветви для коренных зубов. В каудальной части подглазничного канала от него отходят средние верхние альвеолярные ветви для коренных зубов и десен, а перед выходом из канала через подглазничное отверстие он отдает ростральные верхние альвеолярные ветви для премоляров и резцов. Тонкая ветвь для последних проходит в специальном узком канале.

По выходу из канала подглазничный нерв делится на три группы концевых ветвей:

наружные носовые ветви — rami nasales externi иннервируют кожу спинки носа;

оральные носовые нервы — rami nasales interni — разветвляются в стенках ноздри;

верхние губные ветви — rami labiales superiores — иннервируют кожу и слизистую оболочку верхней губы, соединяясь анастомозом со щечным дорсальным нервом.

3.*Клинонебный нерв — n. pterygopalatinus* — в виде широкого плоского ствола лежит вентральнее подглазничного нерва и медиально от подглазничной артерии. Он выходит из черепной полости в клинонебную ямку через круглое отверстие, где на нем лежит парасимпатический *крылонебный ганглий — ganglion pterygopalatinum.*

Крылонебный нерв делится на три ветви — каудальный носовой, боль-

шой и малый небные нервы:

каудальный носовой нерв — n. nasalis caudalis дорсальный по топографии и средний по толщине вместе с одноименной артерией и веной через клинонебное отверстие проникает в носовую полость и отдает *носонебный нерв — n. nasopalatinus,* иннервирующий носовую перегородку, десну резцовых зубов и латеральный участок твердого неба. Концевые ветви нерва разветляются в слизистой оболочке среднего и вентрального носовых ходов, а также в вентральной носовой раковине;

большой небный нерв — n. palatinus major — самый толстый из трех и занимает среднее положение. Через небный канал он проникает к твердому небу и достигает резцов, где соединяется с одноименным нервом противоположной стороны. Отходящие тонкие ветви иннервируют слизистую оболочку твердого и мягкого неба, а также вентральный носовой ход, куда *вентральные каудальные носовые ветви — rami nasales caudales ventrales* — проникают через отверстия в костном небе;

малый небный нерв — n. palatinus minor — отходит от большого небного нерва и разветвляется в слизистой оболочке мягкого неба.

В.*Нижнечелюстной нерв — n. mandibularis* — является нервом общей чувствительности для височной области и области нижней челюсти, а также двигательным — для жевательных мышц. Кроме того, на его ветвях располагаются парасимпатические ганглии. Нерв выходит из черепной полости через овальное отверстие и делится на ряд ветвей. Из них три направляются в жевательные мышцы:

1)*жевательный нерв — n. massetericus* — отходит вместе со щечным нервом, проходит между мышечным и суставным отростками ветви нижней челюсти и вступает в большую жевательную мышцу;

2)*глубокий височный нерв — n. temporalis profundu* — отходят от жевательного нерва и делится на двепять ветвей. Последние проникают в височную мышцу;

3)*крыловой нерв — n. pterygoideus* — очень тонкий, делится на *латеральную и медиальную ветви* и иннервирует крыловую мышцу. От него отходят два очень тонких стволика — *нерв напрягателя барабанной перепонки — n. tensoris tympani,* проникающий через слуховую трубу к напрягателю барабанной перепонки, а второй — *нерв напрягателя небной занавески — n. tensoris veli palatini,* иннервирующий соответствующую мышцу.

Ниже перечисленные ветви нижнечелюстного нерва являются чувствительными, или смешанными по функции:

1)*щечный нерв — n. buccalis* — отделяется от нижнечелюстного нерва вместе с жевательным, затем отделяется от последнего и проходит по медиальной поверхности крыловой мышцы, отдавая ей ветви. В дальнейшем он лежит на дорсальной поверхности щечной вены, проходит вдоль вентрального края щечной мышцы, рассыпаясь в слизистой оболочке щеки и нижней губы;

2)*поверхностный височный нерв — n. temporalis superficialis,* отделившись от нижнечелюстного нерва, огибает засуставной отросток и делятся на:

передний ушной нерв — n. auricularis cranialis, разветвляющийся в коже ушной раковины;

поперчную ветвь лица — ramus transversus faciei — следует рострально вместе с одноименными артерией и веной под скуловым гребнем и разветвляется в коже щеки;

— соединительную ветвь к лицевому нерву — ramus communicans cum n. facialis — меньшей своей частью вливается в дорсальный, а большей — в вентральный щечный нерв (VII пара) и отдает ветви в кожу латеральной поверхности верхней и нижней челюсти.

Конечная ветвь поверхностного височного нерва иннервирует кожу височной области, лба и анастомозирует с лобным нервом.

3)*язычный нерв — n. lingualis* — отделяется от нижнечелюстного нерва до погружения его в нижнечелюстной канал и соединяется с барабанной струной (VII пара). Язычный нерв проходит латерально, а барабанная струна медиально от

язычной артерии. По ходу язычный нерв отдает *ветви зева — rami isthmi faucium* — к слизистой оболочке небной занавески, переходит на медиальную поверхность межчелюстной мышцы и делится в языке на поверхностную и глубокую ветви:

поверхностная ветвь — ramus superficialis — тянется под слизистой оболочкой языка вдоль боковой язычной мышцы, затем сопровождает проток нижнечелюстной железы и иннервирует слизистую оболочку зева, ростральные 2/3 языка, дно ротовой полости и рассыпается в деснах;

глубокая ветвь — ramus profundus — проходит по латеральной поверхности подбородочноязычной мышцы до кончика языка и ветвится в его слизистой оболочке, главным образом в грибовидных сосочках. В области корня языка он соединяется с поверхностной ветвью.

4)*межчелюстной нерв — n. mylohyoideus* — отходит тонким стволиком непосредственно перед погружением нижнечелюстного нерва в одноименный канал. Затем направляется в специальном желобе нижней челюсти в одноименную и двубрюшную мышцы.

5)*нижний альвеолярный нерв — n. alveolaris inferior* — является непосредственным продолжением нижнечелюстного нерва, после погружения последнего в нижнечелюстной канал. В начале своего хода он отдает *каудальные нижние альвеолярные ветви — rami alveolares inferiores caudales* — для коренных зубов и десен, затем от него отходят *средние нижние альвеолярные ветви — rami alveolares inferiores medii* — для предкоренных зубов и клыка. Вблизи подбородочного отверсти нижний альвеолярный нерв отдает *ростральную нижнюю альвеолярную ветвь — ramus alveolaris inferioris rostralis* для резцовых зубов, а сам выходит через него как *подбородочный* нерв:

подбородочный нерв — n. mentalis, выходя из подбородочного отверстия, делится на многочисленные ветви, иннервирующие слизистую нижней губы, ее кожу и подбородок.

VI пара — *отводящий нерв — n. abducens* — выходит из продолговатого мозга позади трапецоидного тела и сбоку от пирамид. Заключенный в общее влагалище с глазничным и глазодвигательным нервами, он проникает в глазницу через глазничную щель и оканчивается в оттягивателе глазного яблока и латеральной прямой мышце глаза.

Рис. 190. Лицевой нерв и его ветви.

1—лицевой н.;2—векоушной н.;3—дорсальный щечный н.; 4—вентральный щечный н.;5—шейная ветвь.

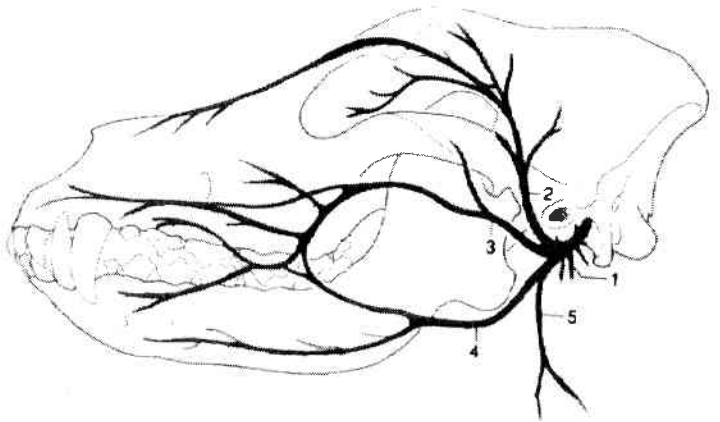

1/2 Заказ 2

VII пара — *лицевой (промежуточнолицевой) нерв* — *n. facialis (intermediolateralis)* (рис.158,190) — является двигательным нервом для всей мимической мускулатуры, содержит чувствительные вкусовые и парасимпатические секреторные волокна. Начинается он из латерального конца трапецоидного тела, ростральнo от статоакустического нерва, получая от него соединительную ветвь, а из черепной полости выходит через лицевой канал. В последнем образует *колено лицевого нерва — geniculum n. facialis,* на котором лежит *коленчатый узел — ganglion geniculi,* и отдает три ветви:

1)*большой каменистый нерв — n. petrosus major* — направляется в каменистый канал, по выходу из которого получает соединительную ветвь барабанного нерва (IX пара), направляется в крыловой канал как *видиев нерв — n. vidianus,* выходит из него через ростальное отверстие и вступает в крылонебный ганглий. От видиева нерва отходят ветви в слизистую оболочку глотки;

2)*стременной нерв — n. stapedius* — идет в стременную мышцу среднего уха;

3)*барабанная струна — chorda tympani* — начинается тонкой ветвью от колена лицевого нерва, пересекает барабанную полость в специальном канале, выходит наружу через каменистобарабанную щель, пересекает с медиальной поверхности внутреннюю челюстную артерию и соединяется с язычным нервом. Данный нерв содержит вкусовые волокна для грибовидных сосочков языка; **4)*ветвь к малому каменистому нерву (см.IXпару); 3)ветвь к окну преддверия;* 6)*соединительная ветвь к блуждающему нерву.***

По выходу из лицевого канала лицевой нерв получает соединительную ветвь от блуждающего нерва и проходит под околоушной железой к каудальному краю ветви нижней челюсти. Вентральнее от суставного отростка последней он появляется на латеральной поверхности большой жевательной мышцы и содиняется с ветвью ростального ушного нерва. В дальнейшем на некотором расстоянии нерв проходит в ростальном направлении относительно крупным стволом. На этом участке от **лцевого нерва** отходят:

нерв кожной мышцы шеи — n. platismus, в начале своего хода имеет дорсокаудальное направление, затем приобретает каудальное направление и иннервирует кожную мышцу шеи; —

каудальный ушной нерв — nn. auriculares caudales — две ветви направляются к ушной раковине по яремному отростку и над сухожилием пластыревидной мышцы соединяется с ушными ветвями первого и второго шейных спинномозговых нервов, рассыпаясь в дальнейшем в каудальных мышцах ушной раковины и в коже;

внутренний ушной нерв — n. auricularis internus — происходит от блуждающего нерва (в лицевом канале ветвь блуждающего нерва соединяется с лицевым нервом, а по выходу из канала отделяется от него), идет с одноименной артерией по наружному слуховому проходу, проникает через специальное отверстие в раковине на ее внутреннюю поверхность и разветвляется в коже;

векоушной нерв — n.auriculopalpebralis — выходит из дорсальной поверхности лицевого нерва, проходит на небольшом протяжении в дорсальной части околоушной железы. На этом участке от него отходят *ростральные ушные ветви — rami auriculares rostrales* — в мышцы ушной раковины. Затем нерв пересекает скуловую дугу, продолжается назально под напрягателем щитка, отдавая ему ветви, и делится на надглазничную и подглазничную ветви. Первая оканчивается в дорсальной части круговой мышцы век, в наружном поднимателе век и в носогубном поднимателе, соединяясь с ветвями лобного и слезного нервов. Подглазничная ветвь оканчивается в вентральной части круговой мышцы век;

шейная ветвь — ramus colli — отходит с вентральной поверхности лицевого нерва, проходит над нижнечелюстной слюнной железой, посылая ветви в вентральную ушную мышцу, и разветвляется в кожной мышце шеи;

Затем общий ствол лицевого нерва делится на дорсальный и вентральный щечные нервы:

дорсальный щечный нерв — n. buccalis dorsalis — по латеральной поверхности большой жевательной мышцы проходит к мышцам верхней губы, щеки и носа;

вентральный щечный нерв — n. buccalis ventralis — пересекает массетер и иннервирует мышцы нижней губы, угла рта и подбородка.

Каудальнее спайки губ, в толще тканей щеки дорсальный и вентральный щечные нервы объединяются крупным анастомозом

VIII пара — *преддверноулитковый нерв — n. vestibulocochlearis* (рис.210,211) — образован нейритами улиткового и вестибулярного ганглиев внутреннего уха. Он вступает в продолговатый мозг в области трапецоидного тела впереди лицевого нерва и образует два корня. Улитковый корень оканчивается в дорсальном и вентральном *улитковых ядрах.* Вестибулярный корень оканчивается в крупноколеточном *ядре Дейтерса.*

IX пара — *языкоглоточный нерв — n. glossopharyngeus* — является нервом общей чувствительности для корня языка, небной занавески и глотки; вкусовым нервом для корня языка и двигательным нервом для расширителя глотки. Он содержит секреторные парасимпатические волокна, идущие в щечные и околоушные слюнные железы. Нерв начинается в продолговатом мозге, выходит из черепной полости через яремное отверстие. В дальнейшем следует по среднему членику подъязычной кости и подходит к язычнолицевому артериальному стволу. На своем пути он отдает: *ветвь каудальной шилоглоточной мышцы — ramus m. stylopharyngei caudalis* — в расширитель глотки и чувствительные ветви в околоушную железу; *ветвь сонного синуса — ramus sinus caroticus* — в сонный клубок — *glomus caroticus.* Продолжаясь далее, он делится на *глоточную ветвь ramus pharyngeus* — для слизистой оболочки глотки, и *язычные ветви — rami linguales* — для слизистой оболочки аборальной трети языка и небной занавески.

На нерве у его выхода из черепной полости находится *проксимальный (каменистый) ганглий — ganglion proximale,* лежащий в специальной ямке каменистой кости. От ганглия отходит *барабанный нерв — n. tympanicus.* Его конечная ветвь *малый каменистый нерв — n. petrosus minor* — состоит в основном из парасимпатических волокон, доходит до ушного узла тройничного нерва. Из последнего выходят парасимпатические постганглионарные волокна в околоушную слюнную железу. В нем же проходят чувствительные волокна со слизистой оболочки среднего уха.

X пара — *блуждающий нерв — n. vagus* — описан в разделе "Автономная нервная система".

XI пара — *добавочный нерв — n. accessorius* — образуется пятьюшестью *спинномозговыми корешками — radices spinales,* выходящих из первых 56 шейных сегментов спинного мозга, и *краниальными корешками — radicis cranialis,* берущими начало из продолговатого мозга аборально от блуждающего нерва. Обе группы корешков сливаются в общий ствол, отдающий часть волокон блуждающему нерву, образуя в нем *возвратный гортанный нерв — n. laryngeus recurrens,* и вместе с ним выходит из черепной полости через яремное отверстие. По выходу из черепной полости добавочный нерв посылает длинную ветвь в глотку (*внутренняя ветвь),* а сам как *наружная ветвь* делится в области крыловой ямки на *дорсальную и вентральную ветви.* Дорсальная ветвь иннервирует плечеголовную, пластыревидную и шейную часть трапециевидной мышц. Вентральная ветвь рассыпается в грудинососцевидной мышце.

XII пара — *подъязычный нерв — n. hypoglossus* — является двигательным нервом для мышц языка и подъязычной кости. Он начинается несколькими корнями из вентральной поверхности продолговатого мозга латерально от пирамид. Все они объединяются в три пучка, прободают твердую мозговую оболочку и покидают черепную полость через специальный подъязычный канал. По выходу нерв лежит на латеральной поверхности наружной сонной артерии, затем прилежит к каудальному краю язычнолицевого артериального ствола и подходит к корню языка. Здесь он получает ветвь от краниального шейного симпатического узла и делится на *поверхностную и глубокую ветви.* Первая из них рассыпается в мышцах подъязычной кости, а вторая —

продолжается до кончика языка и иннервирует его мышцы. Соединительные ветви между подъязычным нервом и вентральными ветвями первого и второго шеных спинномозговых нервов называются *шейной петлей — ansa cervicalis.* Последняя прикрыта вентрально поперечной межчелюстной мышцей — m. mylohyoideus.

Автономная нервная система

Автономная (вегетативная) нервная система — systema nervosum autonomicum (рис.191,192,193) — представляет собой специализированную часть единой нервной системы, осуществляющую иннервацию сердечнососудистой системы и внутренних органов с железами внутренней и внешней секреции. Она подразделяется на *симпатическую* и *парасимпатическую части.*

Симпатическая нервная система

Симпатическая (сосудистая) часть — pars sympathica (рис.191) — вегетативной нервной системы осуществляет иннервацию мышечной оболочки кровеносных и лимфатических сосудов, а состоит из *центров* и *периферической части.* Центры ее лежат в *промежуточнолатеральных ядрах — nuclei intermediolaterales* — боковых рогов серого мозгового вещества спинного мозга в области от первого грудного до четвертого поясничного сегментов. А ее периферическая часть включает:
1)белые и серые соединительные ветви;
2)парный симпатический ствол с паравертебральными (околопозвоночными) нервными узлами; 3)превертебральные (предпозвоночные) нервные узлы; 4)нервы и сплетения сосудов.

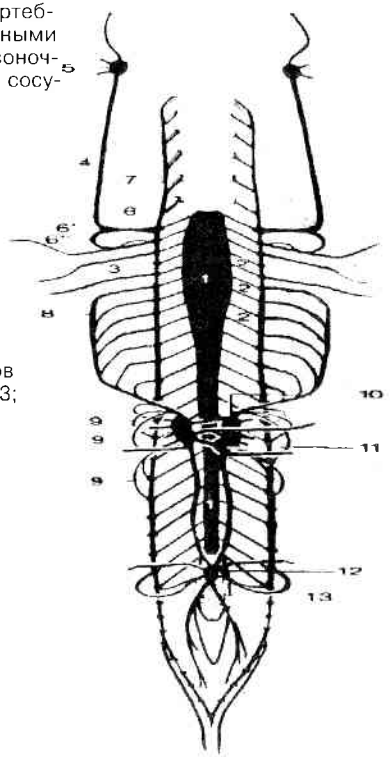

Рис. 191. Схема строения симпатической нервной системы.

1—симпатические ядра боковых рогов серого мозгового вещества с T1 по L3;
2—белые соединительные ветви;
3,4—симпатический ствол;
5—краниальный шейный узел;
6—звездчатый узел;
6'—средний шейный узел;
6"—подключичная петля;
7—позвоночный н.;
8—большой внутренностный н.;
9—малый внутренностный н.;
10—чревный узел;
(9+10+11)—солнечное сплетение;
11—краниальный брыжеечный узел;1
2—каудальный брыжеечный узел;
13—чревный нерв.

Белые соединительные ветви — rami communicantes albi — выходят из промежуточнолатеральных ядер серого мозгового вещества спинного мозга в составе вентральных корешков спинномозговых нервов. На выходе из межпозвоночных отверстий они образуют ***преганглионарные мякотные волокна,*** оканчивающиеся в околопозвоночных ганглиях этого же сегмента, или же направляются краниально (каудально) до предпозвоночного узла. В результате формируются правый и левый ***симпатические стволы — trunci sympathici dexter et sinister.*** Из околопозвоночных грудных, поясничных, крестцовых и хвостовых узлов к спинномозговым нервам отходят ***серые соединительные ветви — rami communicantes grisei,*** иннервирующие париетальные кровеносные и лимфатические сосуды (кровеносные сосуды грудной и брюшной стенок, грудной и тазовой конечностей).

Преганглионарные мякотные волокна, выходящие из первых четырехпяти сегментов грудной части спинного мозга, не оканчиваются на околопозвоночных узлах соответствующих сегментов, а направляются краниально и оканчиваются в шейногрудном, в среднем шейном, или же в краниальном шейном узлах, формируя *шейную часть симпатического ствола.*

Часть преганглионарных мякотных нервных волокон, выходящих в области шестоготринадцатого грудных сегментов, обособляются от симпатического ствола в виде ***большого и малого внутренностных нервов.*** Последние оканчиваются в предпозвоночных *чревном и краниальном брыжеечном узлах,* лежащих на одноименных артериях. Эти узлы находятся в солнечном сплетении, в образовании которого принимают участие правый и левый блуждающие нервы.

Преганглионарные мякотные нервные волокна, выходящие из поясничных сегментов спинного мозга, дают начало ***подчревному нерву,*** направляющемуся через каудальный брыжеечный ганглий в *подчревное сплетение* сосудов органов тазовой полости.

Таким образом, парный симпатический ствол лежит на вентролатеральной поверхности грудных, поясниных, крестцовых и первых хвостовых позвонков и состоит из преганглионарный белых соединительных ветвей и околопозвоночных симпатических узлов. Последние располагаются, как правило, в каждом сегменте, парные и только в области 34го хвостового позвонка обрауется непарный *хвостовой узел — ganglion coccygeum.* От каждого узла к каждому спинномозговому нерву отходят *серые соединительные ветви — rami communicantes grisei.* Последние следуют в составе спинномозговых нервов и их ветвей, достигая мышечной оболочки стенки всех кровеносных и лимфатических сосудов, проникают в гладкие мышечные волокна и железы кожи.

Таким образом, парный симпатический ствол, образованный преганглионарными мякотными волокнами, паравертебральными (околопозвоночными) и превертебральными (предпозвоночными) узлами располагается в области шеи вместе с блуждающим нервом на латеральной поверхности трахеи, достигая краниально основания черепа. В области груди, поясницы, крестца и хвоста он лежит на телах позвонков соответствующих отделов позвоночного стоба и согласно своему положению подразделяется на головную, шейную, грудную, поясничную и крестцовохвостовую части.

Головная часть симпатического ствола (рис.192) представлена ***краниальным шейным ганглием — ganglion cervicale craniale.*** Последний неправильной продолговатоовальной формы, лежит вблизи тела затылочной кости и затылочной артерии. Из ганглия выходят следующие постганглионарные ветви, имеющие специальные названия, и иннервирующие сосуды головы:

1.*Яремный нерв — n. jugularis* — сразу же по выходу из узла делится на две ветви; одна из них идет в яремный узел блуждающего нерва, а вторая — к *языкоглоточному ганглию ganglion glossopharyngeus* — расположенному на одноименном нерве. Из ганглия постганглионарные волокна проникают в сосуды глотки, пищевода, гортани и трахеи;

2.*Внутренний сонный нерв — n. caroticus internus* — самая крупная

ветвь, выходит из узла двумя стволиками и на внутренней сонной артерии образует *внутреннее сонное сплетение — plexus caroticus internus.* Последнее сопровождает все разветвления одноименной артерии, проникает с ней в черепную полость и на пещеристом венозном синусе формирует *кавернозное сплетение — plexus cavernosus,* от которого отходят ветви к черепномозговым нервам и в гипофиз. Из внутреннего сонного сплетения выходит *глубокий каменистый нерв — n. petrosus profundus.* Последний проникает в крыловой (видиев) канал, а затем и в клиновидный нерв, в составе которого достигает сосудов слизистой оболочки носовой и ротовой полостей, а также органов глазницы.

3.*Наружный сонный нерв — n. caroticus externus* — ветвями направляется вначале к общей, а затем — к наружной сонным артериям, образуя вокруг них *наружное сонное сплетение — plexus caroticus externus.* Из последнего выходят ветви, сопровождающие все разветвления указанных сосудов и иннервирующие их мышечную оболочку.

4.*Серые соединительные ветви — rami communicantes grisei* — из краниального шейного ганглия идут к IX, XI и XII парам черепных, и к I- и IIому шейным спинномозговым нервам, а также к *сонному клубочку — glomus caroticus.*

Шейная часть* симпатического ствола** простирается от краниального шейного до шейногрудного ганглиев и прилежит к блуждающему нерву, образуя с ним ***вагосимпатический ствол — truncus vagosimpathicus. Последний проходит по дорсомедиальной поверхности трахеи рядом с общей сонной артерии. При входе в грудную полость блуждающий нерв продолжается каудально по трахее, а симпатический — поднимается к головке первого ребра и вступает в шейногрудной (звездчатый) ганглий. На этом участке часто обнаруживается средний шейный ганглий.

Средний шейный ганглий — ganglion cervicale medium — имеет серповидную форму. Он лежит в конце шейной части вагосимпатического ствола, впереди подключичной артерии и медиальнее первого ребра. Постганглионарные волокна из этого узла направляются в аорту, сердце, к вагусу и возвратному нерву. С шейногрудным (звездчатым) узлом он соединяется 23 ветвями, охватывающими подключичную артерию *подключичной (вьесениевой) петлей — ansa subclavia (Vieussenii).*

Шейногрудной (звездчатый) узел — ganglion cervicothoracicum (stellatum) — образуется за счет слияния каудального шейного узла с 12 (3) грудными, а выходящие из него ветви придают ему форму, соответствующую названию. Он лежит на уровне шейки ребер в первом межреберном пространстве у дорсального края длинной мышцы шеи.

Из шейногрудного узла выходят:

позвоночный нерв — n. vertebralis — проходит медиально от одноименной артерии в межпоперечное отверстие шестого шейного позвонка и делится там на дорсальную и вентральную ветви, сопровождающие указанный артериальный сосуд до атланта. По выходу через межпоперечное отверстие атланта он отдает *серые соединительные ветви* VII-IIому шейным спинномозговым нервам, оканчиваясь в последнем;

две *сердечные ветви — rami cardiaci* — идут в разные отделы сердца и его сосуды под названием *nn. accelerantes cordis.*

серые соединительные ветви к седьмому и восьмому шейным, к первому, второму и третьему грудным спинномозговым нервам.

Грудная часть симпатического ствола простирается от звездчатого узла до диафрагмы и лежит на вентролатеральной поверхности тел позвонков, прикрытая внутригрудной фасцией и плеврой. У каждой реберной головки на симпатическом стволе располагается *грудной ганглий — ganglion thoracale.* Из последних к каждому грудному спинномозговому нерву отходят *серые соединительные ветви.*

От грудных ганглиев отходят:

ветвь в *аортальное сплетение — plexus aorticus thoracicus;*

ветвь в *легочное сплетение — plexus pulmonalis;*

большой внутренностный нерв — n. splanchnicus major — вначале следует вместе с симпатическим стволом, затем на уровне 1213 грудного позвонка проникает через аортальное отверстие диафрагмы в брюшную полость и вступает в передний край краниального брыжеечного узла. Постганглионарные волокна из последнего направляются к *сосудам* желудка, печени, селезенки, поджелудочной железы, тонкой и толстой кишки. Все эти ветви, а также ветви блуждающего нерва, выходя из узла, имеют радиальное направление, образуя *солнечное сплетение — plexus solaris;*

малый внутренностный нерв — n. splanchnicus minor — выходит из двухтрех последних грудных сегментов спинного мозга, вначале лежит вместе с большим внутренностным нервом, проникает с ним в брюшную полость и входит одной частью в краниальный брыжеечный узел, а другой — вступает в *почечное сплетение — plexus renalis;*

соединительные ветви — rami communicantes — выходят из краниального брыжеечного узла формируют *межбрыжеечное сплетение — plexus intermesentericus* — и вступают в *каудальный брыжеечный узел — ganglion mesentericus caudalis.* Последний состоит из двух плоских звездообразных бляшек, лежащих по обе стороны от одноименной артерии вблизи ее начала. Постганглионарные ветви из каудального брыжеечного узла иннервируют сосуды толстой кишки, семенного канатика и семенника (яичника и рога матки), и образуют *подчревный нерв — n. hypogastricus.* Последний формирует *тазовое сплетение — plexus pelvinus,* включающее в себя *тазовые ганглии — ganglia pelvina,* и отдает ветви к сосудам органов тазовой полости, образуя на них одноименные сплетения.

Поясничная и крестцовохвостовая части симпатического ствола очень тонкие и в области поясницы прикрыты вентральными мышцами позвоночного столба. В области 3го крестцового позвонка они делятся на латеральную и медиальную ветви, затем на уровне 34го хвостового позвонка сливаются в непарный ***хвостовой ганглий — ganglion coccygeum.*** Белые соединительные ветви отходят только от 3(4)х первых поясничных нервов, в то время как серые соединительные ветви, напротив, идут ко всем поясничным, крестцовым и хвостовым спинномозговым нервам.

Рис. 192. Схема вегетативной иннервации органов головы.

1—парасимпатическое ядро глазодвигательного нерва;2—парасимпатическое ядро лицевого нерва 3—парасимпатическое ядро языкоглоточного нерва;4—парасимпатическое ядро блуждающего нерва;5краниальный шейный симпатический узел;6—ресничный узел;7—крылонебный узел;8—нижнечелюстной узел;9—ушной узел;11—короткие ресничные нн.;12—большой каменистый н.;13—глубокий каменистый н.;14—барабанная струна;15—поверхностный каменистый н..

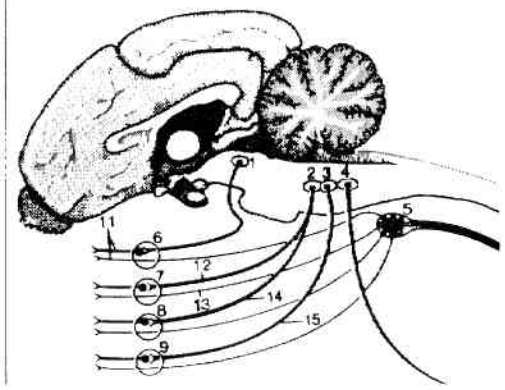

Парасимпатическая нервная система

Парасимпатическая (висцеральная) часть — pars parasimpaticus (рис.192,193) — автономной нервной системы иннервирует гладкую мускулатуру органов и железы. Она состоит из пре- и постганглионарных нервных волокон, а также ядер, сосредоточенных в среднем, продолговатом мозге и крестцовой части спинного мозга. В связи с топографией парасимпатических ядер она подразделяется на *среднемозговую, продоговатомозговую и крестцовомозговую части.*

Среднемозговая часть включает парасимпатические нервные волокна, идущие в сфинктер зрачка и ресничную мышцу. Их центр лежит вентрально от мозгового водопровода и медиально от ядра глазодвигательного нерва в ядре Якубовича. Преганглионарные нервные волокна идут в составе вентральной части глазодвигательного нерва до *ресничного узла — ganglion ciliare.* Последний лежит на вентральной части этого нерва, по выходу его из глазничной щели. Из узла выходят постганглионарные волокна — *короткие ресничные нервы — nn. ciliares breves,* содержащие симпатические и парасипатические нервы.

Продолговатомозговая часть содержит слезо- и слюноотделительные ядра, а также двигательные и секреторные — для внутренностей. Пре- и постганглионарные парасимпатические волокна образуют слезоотделительный, ростральный и аборальный слюноотделительные пути, а также вагус — блуждающий нерв.

Слезоотделительный путь начинается от ядра, лежащего в дне ромбовидной ямки, рядом с ядром лицевого нерва. Преганглионарные волокна идут в составе последнего, затем через большой каменистый нерв достигают *клиновидного ганглия — ganglion pterygopalatinum,* лежащего на одноименном нерве. Из узла постганглионарные волокна направляются в верхнечелюстной и скуловой нервы, а через соединительную ветвь — в слезный нерв, в составе которого и достигает слезной железы. Часть постганглионарных волокон идет в клиновидный нерв, достигая с ним желез слизистой оболочки носовой полости и неба.

Ростральный слюноотделительный путь начинается от *рострального слюноотделительного ядра — nucleus salivatorius rostralis,* лежащего вблизи ядра лицевого нерва. Из него выходят преганглионарные волокна, идущие вначале в составе лицевого нерва, затем покидают его и вступают в *барабанную струну — chorda tympani.* В составе последней они подходят к язычному нерву V пары, с которым и достигают *нижнечелюстного ганглия — ganglion mandibulare.* Последний лежит на поверхностной ветви язычного нерва, медильно от подъязычной железы. Постганглионарные волокна из него идут в нижнечелюстную и подъязычную железы.

Аборальный слюноотделительный путь начинается из *аборального слюноотделительного ядра — nucleus salivatorius aboralis.* Последнее лежит рядом с ядром глазодвигательного нерва, в составе которого и проходят преганглионарные нервные волокна. Затем они переходят на барабанный нерв, в составе которого достигают *ушного ганглия — ganglion oticum.* Ганглий лежит у начала крылового нерва. Из него выходят постганглионарные волокна, рассыпающиеся в околоушной и скуловой железах, проходя по верхнечелюстной вене и ее притокам.

Блуждающий нерв — n vagus — смешанный по функции: чувствительные волокна в нем идут из слизистой оболочки пищеварительного тракта (начиная с глотки) и дыхательного тракта (начиная с гортани) к клеткам проксимального и дистального ганглиев; двигательные соматические волокна для поперечнополосатой мускулатуры глотки и гортани; двигательные парасимпатические волокна для гладкой мускулатуры пищевода, желудка, тонкой и отчасти толстой кишки, а также трахеи и бронхов, миокарда и секреторные волокна для желез желудка, кишечника и бронхов.

Чувствительные волокна вагуса принадлежат клеткам проксимального (яремного) и дистального (узловатого) ганглиев. *Проксимальный ганглий —*

ganglion proximale — располагается у выхода вагуса через яремное отверстие, а *дистальный ганглий — ganglion distale* — вблизи соединения вагуса с симпатическим стволом. Нейриты клеток обоих узлов оканчиваются в чувствительном ядре вагуса — *nucleus nervi vagi sensitivus*, залегающем рядом с его двигательным ядром.

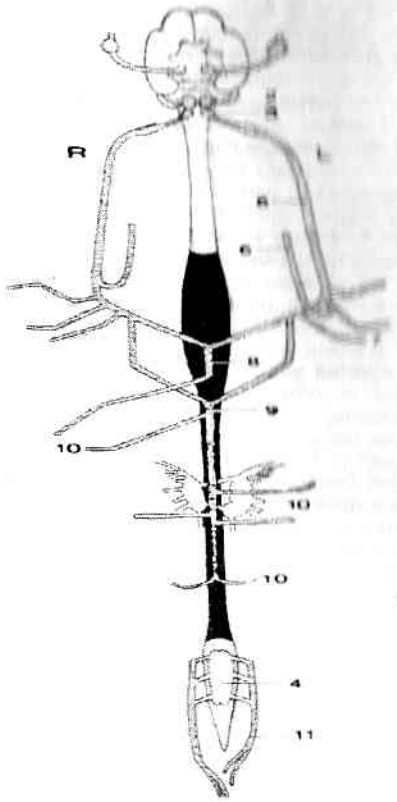

Рис. 193.
Схема строения парасимпатической нервной системы.

1—парасимпатическое ядро глазодвигательного н.;
2—ростральное и среднее парасимпатические ядра продолговатого мозга.;
3—дорсальное ядро вагуса;
4—крестцовая часть парасимпатической нервной системы;
5—блуждающий н. (вагус);
6—возвратный гортанный н.;
7—парасимпатические ветви сердца и легких;
8—вентральный ствол вагуса;
9—дорсальный ствол вагуса;
10—парасимпатические ветви органов брюшной полости;
11—тазовые нервы.

От краниального шейного симпатического ганглия к проксимальному (яремному) узлу блуждающего нерва направляются постганглионарные симпатические волокна в виде *яремного нерва — n. jugularis.*

Эфферентные волокна вагуса принадлежат двум ядрам:

1)*парасимпатическое ядро вагуса — nucleus parasympathicus vagi et glossopharyngei,* находится латеральнее ядра языкоглоточного нерва. Из него выходят волокна, составляющие основную массу вагуса;

2)*двигательное ядро вагуса — nucleus matorius nn. vagi et glossopharyngei, s. nucleus ambicus* — располагается вентральнее продолговатого ядра. Из него выходит большая часть волокон, иннервирующих поперечнополосатые мышцы глотки и гортани.

Блуждающий нерв следует вдоль трахеи в грудную полость вместе с шейной частью симпатического ствола как ***вагосимпатический ствол — truncus vagosympathicus,*** сопровождая по дорсомедиальной поверхности общую сонную артерию. У входа в грудную полость вагус отделяется от симпатического ствола и по пищеводу вступает в грудную, а затем и в брюшную полости.

По ходу блуждающий нерв делится на шейную, грудную и брюшную части.

Шейная часть вагуса — pars cervicalis n. vagi — на участке от проксимального ганглия до входа в грудную полость лежит вдоль общей сонной артерии и по ходу отдает четыре ветви:

1.*Глоточные ветви — rami pharyngei* — отделяются от блуждаю-

щего нерва до соединения его с симпатическим стволом, пересекает с латеральной стороны внутреннюю сонную артерию и делится на две ветви: *дорсальная ветвь* идет в констрикторы и слизистую оболочку глотки, а *вентральная ветвь* — образует *глоточное сплетение — plexus pharyngeus;*

2.*Краниальный гортанный нерв — n. laryngeus cranialis* — выходит из дистального (узловатого) ганглия, направляется к гортани и через щель щитовидного хряща проникает внутрь, рассыпаясь в ее слизистой оболочке. На своем пути он соединяется с каудальным гортанным нервом и отдает ветви в кольцевиднощитовидную мышцу;

3.*Депрессорный нерв — n. depressor* — происходит из парасимпатического ядра вагуса, в составе последнего достигает грудной полости, где двумятремя ветвями отделяется от него и направляется в сердце. По этим ветвям идут импульсы, замедляющие работу сердца;

4.*Возвратный гортанный нерв — n. laryngeus recurrens* — выходит из дистального узла вагуса и в его стволе направляется в грудную полость, где и отделяется от него. При этом левый возвратный нерв огибает слева и сзади дугу аорты, переходя на ее правую поверхность, а правый возвратный нерв огибает справа и сзади правую подключичную артерию. По вентральной поверхности трахеи, вдоль вентромедиального края соответствующей общей сонной артерии, возвратный гортанный нерв идет в краниальном направлении к гортани, проникает под кольцевиднощитовидную мышцу и уже как *каудальный гортанный нерв — n. laryngeus caudalis* — разветвляется в мышцах гортани, исключая кольцевиднощитовидную мышцу.

Грудная часть вагуса — pars thoracalis n. vagi — отдает ветви в *каудальное трахеальное сплетение — plexus trachealis caudalis* — и в интрамуральные сплетения пищевода и сердца. Затем ствол правого блуждающего нерва проходит над основанием сердца, а ствол левого вагуса — по трахее. Каудальнее сердца каждый из стволов делится на дорсальную и вентральную ветви. Правая и левая дорсальные ветви вагуса объединяются под пищеводом в ***дорсальный ствол вагуса — truncus vagi dorsalis***, а правая и левая вентральные ветви — в ***вентральный ствол вагуса — truncus vagi ventralis***. Оба ствола вместе с пищеводом проникают через пищеводное отверстие диафрагмы в брюшную полость.

В брюшной полости от дорсального ствола вагуса отходит толстая ветвь в краниальный брыжеечный узел солнечного сплетения, из которого выходят ветви в интрамуральные сплетения тонкой и толстой кишки. Часть ветвей дорсального ствола вагуса образует *каудальное желудочное сплетение — plexus gastricus caudalis.*

Вентральный ствол вагуса на малой кривизне желудка образует *краниальное желудочное сплетение — plexus gastricus cranialis,* от которого отходят ветви в интрамуральные ганглии печени, поджелудочной железы и двенадцатиперстной кишки.

В стенках органов желудочнокишечного тракта между продольным и циркулярным слоями гладких миоцитов располагается *межмышечное сплетение — plexus myentericus, s. Auerbachi,* а в подслизистом слое — *подслизистое сплетение — plexus submucosus, s. Meissneri.* Кроме того, существует еще и *подсерозное сплетение — plexus subserosus,* лежащее непосредственно под серозной оболочкой. Все они относятся к постганглионарному парасимпатическому сплетению, соединяются друг с другом многочисленными анастомозами и содержат большое число ганглиозных клеток.

Крестцовая часть парасимпатической нервной системы содержит двигательные и секреторные волокна для органов тазовой полости. Преганглионарные волокна выходят из крестцовых центров парасимпатической нервной системы спинного мозга в составе вентральных корешков спинномозговых нервов, затем обособляются в дватри *тазовых нерва — nn. pelvini,* вступающих в подчревное (тазовое) сплетение. Часть преганглионарных волокон оканчивается в ганглиях подчревного сплетения, а другая часть следует до интрамуральных внутриорганных сплетений в стенке толстой кишки — от поперечного колена ободочной кишки до ануса. Постганглионарные волокна из подчревного сплетения идут в мышечную оболочку мочевого пузыря, уретры, матки, влагалища, оттягиватель полового члена, придаточных половых желез.

ОРГАНЫ ЧУВСТВ

Органами чувств называются анатомические структуры, способные воспринимать энергию внешних воздействий, трансформировать ее в нервные импульсы, передавать их в головной мозг и анализировать. При помощи органов чувств животное ориентируется в окружающей среде, воспринимая различного рода воздействия. При этом одни из них животное способно воспринимать при непосредственном кантакте — прикосновение, давление; а другие улавливаются специальными органами на расстоянии — это дистантная чувствительность. Последнюю и выполняют *органы чувств:* орган зрения воспринимает свет, орган слуха улавливает звук, орган равновесия — изменения положения тела в пространстве, орган обоняния — запах.

Однако органы чувств способны только воспринимать внешние воздействия. Их анализ происходит в коре головного мозга, куда они поступают по нервным волокнам, формирующим периферические и центральные проводящие пути. Морфофизиологическая совокупность воспринимающего аппарата, проводящих путей и сответствующих центров головного мозга представляет собой *а н а л и з а т о р.*

З р и т е л ь н ы й а н а л и з а т о р

Зрительный анализатор состоит из: 1)глазного яблока, содержащего воспринимающий рецепторный аппарат; 2)защитных и вспомогательных органов глаза; 3)проводящих путей анализатора и 4)подкорковых и корковых центров анализатора (Рис.194,203).

Рис. 194.
Глазное яблоко на разрезе (схема).

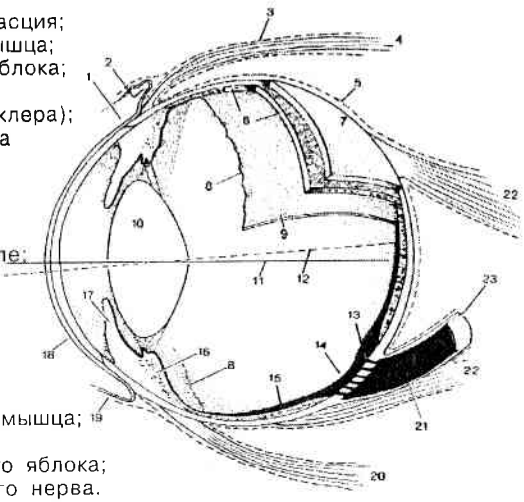

1—лимбус;
2—свод конъюнктивы;
3—глубокая мышечная фасция;
4—дорсальная прямая мышца;
5—влагалище глазного яблока;
6—сосудистая оболочка;
7—белочная оболочка (склера);
8,9—внутренняя оболочка (ретина);
10—хрусталик;
11—оптическая ось;
12—зрительная ось;
13—продырявленное поле;
14—слепое пятно;
15—сетчатка;
16—ресничное тело;
17—радужная оболочка;
18—роговица;
19—конъюнктива;
20—вентральная прямая мышца;
21—зрительный н.;
22—оттягиватель глазного яблока;
23—оболочки зрительного нерва.

Глазное яблоко

Глазное яблоко — bulbus oculi (рис.194,197) — орган шарообразной формы несколько сплюснутый краниокаудально, ограниченный двумя сферическими поверхностями: задней — с большим диаметром и передней — с меньшим. Оно расположено в костной впадине — *глазнице, или орбите,* образованной костями черепа. По относительной массе глазного яблока собака занимает второе место среди домашних животных (первое принадлежит кошке). Поперечный диаметр его достигает 21 мм, а вертикальный составляет в среднем 22 мм.

Глазное яблоко состоит из оболочек, светопреломляющих сред, сосудов и нервов.

Стенка глазного яблока образована тремя оболочками: наружной — *фиброзной*, средней — *сосудистой* и внутренней — *сетчаткой*.

Наружная *фиброзная оболочка — tunica fibrosa bulbi* (рис.194,195,196) — разделяется на непрозрачную белочную оболочку — *склеру,* и переднюю прозрачную часть — *роговицу.*

Склера (белочная оболочка) — sclera (рис.194) — занимает 3/4 всей поверхности глазного яблока. Она очень плотная, нерастяжима, бедна кровеносными сосудами и непрозрачна. Снаружи к ней прикрепляются мышцы глазного яблока. В латеровентральной части задней поверхности склеры находится *продырявленное поле — area cribrosa sclerae,* через отверстия которой выходят нервные волокна, образующие зрительный нерв. При переходе склеры в роговицу край первой истончается и заходит на роговицу с наружной ее поверхности, так что роговица относится к склере, как часовое стекло к оправе.

На внутренней поверхности склеры, вблизи перехода ее в роговицу, располагается *венозное сплетение белочной оболочки — plexus venosus sclerae.*

Роговица — cornea (рис.194,195,196,197) — передняя меньшая часть фиброзной оболочки, покрывающая переднюю часть глазного яблока. Она совершенно прозрачна, очень плотная, лишена сосудов, за исключением краевой зоны, но богата безмякотными нервными волокнами. Толщина ее в центре досигает 0,7 мм, на периферии — 1,0 мм.

Основу роговицы составляют соединительнотканные прозрачные пластинки, между которыми заложены клетки роговицы. Снаружи основа роговицы покрыта гомогенной прозрачной *бауменовой оболочкой,* поверх которой лежит многослойный эпителий роговицы. Внутренняя поверхность роговицы выстлана эндотелием, отделяющимся от основы роговицы второй гомогенной прозрачной *десцеметовой оболочкой.*

Средняя сосудистая оболочка глаза — tunica vasculosa bulbi (рис.194,195,196,197) — располагается между фиброзной оболочкой и сетчаткой и состоит из трех частей: радужной оболочки, ресничного тела и собственной сосудистой оболочки.

Собственная сосудистая оболочка — chorioidea — в виде тонкой пластинки толщиной до 0,5 мм лежит между склерой и сетчаткой. Она богата кровеносными сосудами и имеет темнокоричневый цвет. Со склерой сосудистая оболочка соединяется довольно рыхло, за исключением мест прохождения сосудов и зрительного нерва, а также места перехода склеры в роговицу, где соединение более прочное. С сетчатой оболочкой она соединяется довольно плотно, особенно с ее пигментным слоем. После удаления последнего на сосудистой оболочке заметно выступает *отражательная оболочка* — ***тапетум — tapetum fibrosum*** — с сильным металлическим блеском.

Ресничное тело — corpus ciliare (рис.194,195,196,197) — представляет собой утолщенный участок сосудистой оболочки, лежащий в виде кольца шириной до 10мм на границе перехода последней в радужную оболочку. На ресничном теле хорошо различимы радиальные складки в виде гребешков в количестве 7080 штук. Они образуют *ресничную корону — corona ciliaris.* В сторону сосудистой оболочки ресничные гребешки уменьшаются по высоте, а в сторону зрачка они оканчиваются *ресничными отростками — processus ciliares.* К ним прикрепляются тонкие *меридианные волоконца — fibrae meridionales,* формирующие *ресничный кружок — orbiculus ciliaris,* называемый еще хрусталиковой связкой. Между пучками волокон ресничного пояска остаются *лимфатические щели,* заполненные лимфой. В ресничном теле заложена *ресничная мышца — m. ciliaris,* состоящая из гладких миоцитов, образующих вместе с хрусталиком аккомодационный аппарат глаза.

Радужная оболочка — iris (рис.194,195,196,197) — часть сосудистой оболочки, лежащая непосредственно впереди хрусталика и позади роговицы. В центре ее находится отверстие круглой формы — *зрачок — pupilla,* занимающий до 2/5 поперечного диаметра радужной оболочки. На радужной оболочке различают *переднюю поверхность — facies anterior,* обращенную к роговице, и *заднюю поверхность — facies posterior,* прилежащую к хрусталику. К последней плотно прилежит радужная часть сетчатки, а на обеих поверхностях ее заметны нежные *радужные складки — plicae iridis. Зрачковый край — margo pupillaris* — обрамляет по периметру зрачок. Противоположный зрачковому — *ресничный край — margo ciliaris* — соединяется с ресничным телом *гребенчатой связкой радужнороговичного угла — lig. pectinatum anguli iridocornealis,* состоящей из отдельных перекладин, между которыми остаются лимфатические щели — *пространства радужнороговичного угла — spatia anguli iridocornealis.*

Рис. 195.
Передняя глазная камера на поперечном разрезе.

1—передняя камера;
2—хрусталик;
3—связки хрусталика;
4—радужнороговичный угол;
5—ресничное тело;
6—склера;
7—ресничные мышцы;
8—венозное сплетение склеры;
9—роговица;
10—радужная оболочка с дилятатором и сфинктером зрачка.

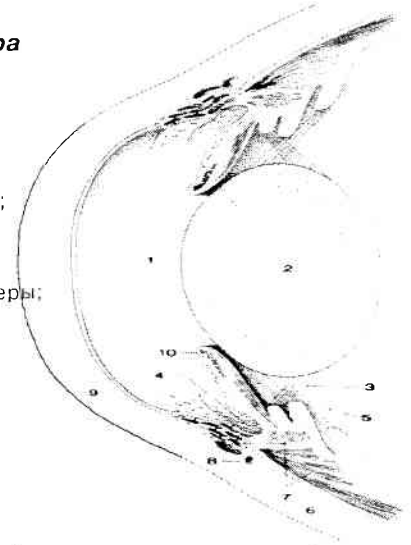

В радужной оболочке рассеяны пигментные клетки, от которых зависит цвет глаз: он бывает бурожелтым, реже — светлобурым. В единичных случаях пигмент в правом и левом глазных яблоках может быть различный, или отсутствовать полностью (альбиносы).

Гладкие мышечные волокна, заложенные в радужной оболочке, формируют *сфинктер зрачка — m. sphincter pupillae* — из кольцевидно лежащих волокон, и *дилятатор зрачка — m. dilatator pupillae* — из радиальных волокон. Своими сокращениями они обусловливают сужение и расширение зрачка, чем регулируется поступление световых лучей на сетчатку.

Сфинктер зрачка иннервируется парасимпатическими нервами, а дилятатор — симпатическими.

Кровеносные сосуды радужной оболочки идут радиально ресничному краю и параллельно ему, формируя *большой артериальный круг радужной оболочки — circulus arteriosus iridis major.* Одновременно и параллельно по-

следнему, но уже ближе к зрачковому краю, лежит *малый артериальный круг радужной оболочки — circulus arteriosus iridis minor.*

Сетчатка — retina (рис.194,197) или внутренняя оболочка глаза, подразделяется на *зрительную часть — pars optica retinae*, или собственно сетчатку, и *слепую часть — pars ceca retinae*. Последняя разделяется на *ресничную часть сетчатки — pars ciliaris retinae* и *радужную часть сетчатки — pars iridica retinae*.

Зрительная часть сетчатки состоит из *пигментного слоя — stratum pigmentosum*, плотно срастающегося с собственно сосудистой оболочкой, и из *нервного слоя*, или *собственно сетчатки*, легко отделяющейся от пигментного слоя. Последняя простирается от входа зрительного нерва, называемого — *диск зрительного нерва — discus n. optici* — до ресничного края, у которого и оканчивается ровным краем. При жизни сетчатка представляет нежную прозрачную оболочку розового цвета, мутнеющую после смерти.

В центре сетчатки на оптической оси слабо выделяется *круглое центральное пятно — area centralis rotunda* — в виде светлого поля, являющееся участком наилучшего видения.

В *нервном слое* имеются фоторецепторы — палочки и колбочки, а также несколько других типов клеток. Палочки и колбочки осуществляют соответственно свето- и цветоощущение, передают импульсы второму нейрону сетчатки, а тот — третьему. Нейриты третьих нейронов формируют зрительный нерв. Место перехода сетчатки в зрительный нерв называется *слепым пятном — macula;* в нем нет светочувствительных клеток.

Рис. 196. Движение глазной жидкости.

1—передняя камера;
2—хрусталик;
3—задняя камера;
4—ресничное тело;
5—склера;
6—венозное сплетение;
7—гребешковая связка;
8—роговица.

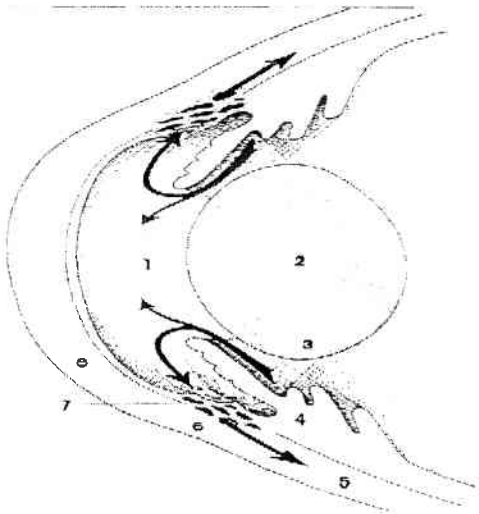

Зрительный нерв — n. opticus (рис.197,201,202, 203) — диаметром до 5,5мм прободает сосудистую и белочную оболочки и выходит из глазного яблока. В глазном яблоке его нервные волокна безмякотные, а вне глаза — мякотные. Снаружи зрительный нерв покрыт твердой и мягкой мозговыми оболочками, формирующими *влагалище зрительного нерва — vaginae nervi optici*. Оболочки отделены друг от друга щелями, сообщающимися с субдуральным и субарахноидальным пространствами головного мозга. Внутри нерва проходят артерия и вена сетчатки, питающие только нерв.

Светопреломляющими средами (рис.194,195,196,197) глазного яблока являются хрусталик и три камеры — пердняя, задняя и стекловидная.

Передняя камера глаза — camera anterior bulbi — это пространство между роговицей и радужной оболочкой; *задняя камера — camera posterior bulbi* — пространство между радужной оболочкой и хрусталиком. Оба они

заполнены *водянистой влагой — humor aquosus*, в образовании которой принимает участие эпителий слепой части сетчатки.

Хрусталик — lens — плотное, совершенно прозрачное тело, имеющее форму двояковыпуклой линзы с более плоской *передней поверхностью — facies anterior lentis*, и более выпуклой *задней поверхностью — facies posterior lentis*. Кроме того, на хрусталике различают *передний полюс — polus anterior lentis*, и *задний полюс — polus posterior lentis*, представляющие собой наиболее выпуклые части соответственно передней и задней его поверхностей. В средней части хрусталика располагается его *экватор — equator lentis*. Диаметр хрусталика по горизонтали достигает 12 мм, а по вертикали — 8,75 мм.

Снаружи хрусталик одет *капсулой — capsula lentis*, а *вещество хрусталика — substantia lentis* — распадается на мягкую *кору хрусталика — cortex lentis*, и плотное *ядрой — nucleus lentis*. Вещество хрусталика состоит из эпителиальных клеток и их производных — *волокон хрусталика — fibrae lentis*. Эпителиальные клетки и волокна располагаются концентрически вокруг ядра, так что хрусталик может быть расслоен на листки подобно луковице. Хрусталик с возрастом становится менее эластичным, а после смерти он постепенно мутнеет и на нем становятся заметны спайки клеток-пластинок, образующих на передней и задней поверхностях хрусталика по три *луча — radii lentis*.

Пространство между хрусталиком и сетчаткой составляет ***стекловидная камера глаза — camera vitrea bulbi***, заполненная *стекловидным телом — corpus vitreum*. Последнее представляет собой шарообразную несколько сплюснутую спереди назад студневидную массу на 99,00 % состоящую из водянистой влаги. На передней поверхности тела находится *хрусталиковая ямка — impressio lenticularis*, в которую входит своей задней поверхностью хрусталик. С каудальной поверхности на нем находится небольшое углубление, в котором располагается *сосковый конус — conus papillaris*. От последнего к задней поверхности хрусталика через стекловидное тело проходит *стекловидный канал — canalis hyaloideus*, представляющий собой рудимент *стекловидной артерии — a. hyaloidea*. Электронномикроскопически в стекловидном теле обнаруживаются коллагеновые волокна, составляющие *стекловидную строму — stroma vitreum*.

Кровоснабжение глазного яблока (рис.197) осуществляется по центральной артерии сетчатки. Она проходит в составе зрительного нерва и ветвится на *латеральные дорсльные и вентральные*, а также *медиальные дорсальные и вентральные* артриолы сетчатки. Они расходятся от диска зрительного нерва радиально и васкуляризируют соответствующие участки глубокого слоя внутренней оболочки глаза. В наружных слоях сетчатки сосудов нет. Кроме того, от центральной артерии сетчатки отходят *длинные ресничные артерии*, питающие ресничное тело и радужную оболочку. Эти же ветви питают и склеру.

Указанным выше артериальным сосудам соответствуют вены. Последние выходят на наружную поверхность глазного яблока по его экватору и образуют *вихревые вены — venae vorticosae*, слиянием которых формируется глазничная вена.

Лимфатические сосуды в стенке глазного яблока отсутствуют, их заменяют лимфатические пространства.

Вспомогательные органы глаза

Вспомогательные органы глаза — organa oculi accessoria (рис.198,202) — включают: веки, слезный аппарат, мышцы глаза, фасции глазницы и периорбиту.

Верхнее и нижнее веко — palpebra superior et inferior (рис.198) — представляют собой кожномышечнослизистые складки, расположенные впереди глаза и защищающие его от механических повреждений. Между обо-

Рис. 197. Схема васкуляризации глазного яблока.

1—рудимент внутренней глазничной а.;2—внутренняя челюстная а.; 3—наружная глазничная а.;4 — а. нижнего века; 5—а. слезной железы;6—короткие каудальные ресничные а.; 7—а. сетчатой оболочки;8—длинные каудальные ресничные аа.; 9—передняя ресничная а.; 10—большой сосудистый круг радужной оболочки; 11—мышечные ветви;12—надглазничная а.;13—наружная решетчатя а.; 14—вихревые вв.; 15—аа. верхнего и нижнего век; 16—зрительный н.

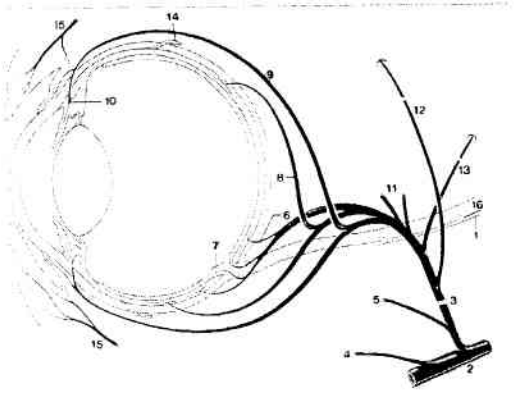

Рис. 198. Верхнее и нижнее веки.

1—подниматель верхнего века;
2—фасция верхнего века;
2'—соединительно-тканная капсула;
3—круговая м. век;
4—слезные точки;
5—ресницы с железами;
6—тарсальные железы.

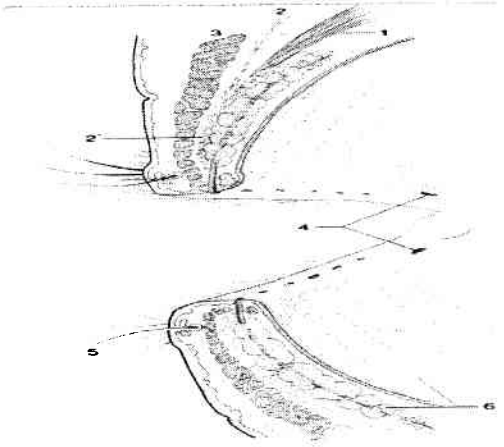

ими веками находится поперечная *щель век — rima palpebrarum*. Она сравнительно небольшая, открывает доступ ко всей роговице и лишь частично — к белочной оболочке. Вследствие этого глаза у собаки и кажутся круглыми. Щель век ограничена более округлой *медиальной спайкой — comissura palpebrarum medialis,* и несколько приостренной *латеральнойспайкой — comissura palpebrarum lateralis.* И та и другая формируют соответствующие *углы глаза — angulus oculi medialis et lateralis.*

Толщина век в среднем равна 2,2 мм. *Край век — limbus palpebralis* — более плотный и на нем различают два ребра — наружное и внутреннее. Наружное снабжено длинными и довольно толстыми *ресницами — cilia.* Ресницы на нижнем веке не отличаются от волос кожи век. В волосяную луковицу ресниц открываются протоки специальных потовых *ресничных желез — glandulae ciliares.* На внутреннем ребре век открываются протоки *сальных*

желез — glandulae sebaceae. Они имеют трубчатое строение, длиной каждая около 35мм при диаметре равном не более 1мм. Эти железы выделяют *глазную смазку — sebum palpebrale,* которая, смазывая края век, предохраняет их от мацерации и не позволяет слезе скатываться на щеку.

Наружная выпуклая поверхность век покрыта тонкой кожей с короткими тонкими волосами. У основания век она переходит в кожу лица, а по их краю — в бархатистую слизистую оболочку — *конъюнктиву век — conjunctiva palpebralis.* Последняя продолжается с века на глазное яблоко, а с него на другое веко. Поэтому различают еще и *конъюнктиву глазного яблока — conjunctiva bulbi.* Место перехода ее с век на глазное яблоко называется *сводом конъюнктивы — fornix conjunctivae,* а образующееся щелевидное пространство — *конъюнктивальным мешком — saccus conjunctivae.* В латеральной части конъюнктивы верхнего века открываются устья выводных протоков слезной железы. В медиальном углу глаза расположено *слезное мясцо — caruncula lacrimalis* — величиной с горошину и покрытое пигментированным участком конъюнктивы желтобурого цвета. Оно содержит *железу слезного мясца — glandula carunculae lacrimalis* и окружено мелким углублением — *слезным озером — lacus lacrimalis.* Вблизи мясца, по краю верхнего и нижнего век находятся по одному крупному щелевидному *слезному отверстию — punctum lacrimale* — до 0,8мм в диаметре. Эти отверстия являются началом *слезных канальцев — canaliculus lacrimales.*

В соединительнотканной основе век между конъюнктивой и кожей заложена круговая мышца век.

Рис. 199. Разрез орбиты (латеральная поверхность).

1—вентральная косая м.; 2—скуловая слезная железа; 3—медиальная крыловая м.; 4—венечный отросток нижней челюсти;5—участок скуловой дуги; 6—челюстной н.; 7—слезная железа; 8—скуловой отросток лобной кости.

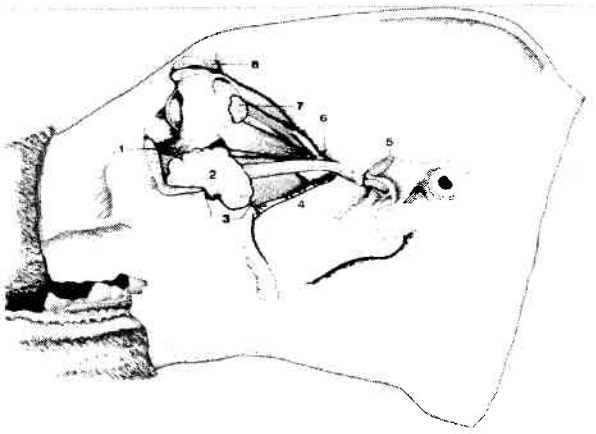

Третье веко — palpebra tertia (рис.200) — *мигательная перепонка* — выступает в медиальном углу глаза и представляет собой полулунную складку конъюнктивы. В ней заключен *хрящ третьего века — cartilago palpebrae tertiae* — в виде пластинки продолговатотреугольной формы, а свободный край ее пигментирован.

Мышцы век (рис.198) приводят их в движение; к ним относятся:

круговая мышца век — m. orbicularis palpebrarum — лежит между кожей и конъюнктивой век в виде пласта гладких миоцитов, ориентированным циркулярно. Часть мышечных волокон закрепляется на медиальной связке век, часть

Рис. 200. Слезный аппарат.

1—дорсальный слезный каналец; 2—слезное мясцо;3—носослезный канал; 4—слезная железа третьего века; 4'—глубокая слезная железа третьего века; 5—слезная точка;6—третье веко;6'—хрящ третьего века; 7—уровень расположения свода конъюнктивы; 8—зрачок; 9—слезная железа.

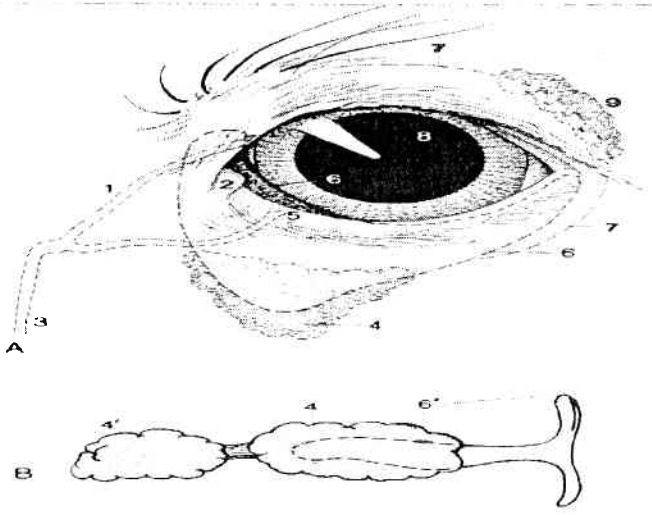

проходит над и под ней. Сама же связка век фиксирована к оральному бугорку слезной кости;

наружный подниматель верхнего века — m. corrugator supercilii — небольшая плоская мышца треугольной формы лежит непосредственно под кожей. Начинается она у основания скулового отростка лобной кости, идет косо и оканчивается в круговой мышце век;

внутренний подниматель верхнего века — m. levator palpebrae superioris — тонкая лентовидная мышца заключена в орбиту. Начинается она дорсокаудально от решетчатого отверстия, на гребне, разделяющем глазничное и височное крыло клиновидной кости, следует по дорсальной прямой мышце глаза к верхнему веку, в котором и оканчивается сухожилием;

опускатель нижнего века — m. depressor palpebrae inferioris — лежит непосредственно под кожей, начинается от круговой мышцы век и оканчивается в щечной фасции на уровне лицевого гребня.

Слезный аппарат — apparatus lacrimalis (рис.199,200) — состоит из слезных желез верхнего и третьего век, слезных канальцев, слезного мешка и носослезного протока.

Слезная железа — glandula lacrimalis (рис.200) — сложного трубчато-альвеолярного строения в виде плоского красноватого органа лежит в специальной ямке вентральной поверхности основания скулового отростка лобной кости, дорсолатерально от глазного яблока и медиально от орбитальной связки. Ее *выводные канальцы — ductuli excretorii* — открываются на конъюнктиве верхнего века. Железа выделяет особый серозный секрет *слезы — lacrimae,* которые омывают конъюнктиву и собираются в слезном озере. Из последнего по слезным отверстиям они направляются в два *слезных канальца — canaliculus lacrimales,* впадающие в небольшой *слезный мешок — saccus lacrimalis.* Последний имеет воронкообразную форму с макисмальным диаметром до 5 мм и лежит в специальной ямке слезной кости. Из него выходит *носослезный проток — ductus nasolacrimalis,* проходящий по слезному каналу верхней челюсти в носовую полость, где открывается слезным отверстием в складке дна преддверия носа.

Рис. 201. Мышцы глазного яблока.

1—дорсальная косая м.; 2—дорсальная прямая м.; 3—оттягиватель глазного яблока; 4—медиальная прямая м.; 5—зрительный н.; 6—вентральная прямая м.; 7—вентральная косая м.

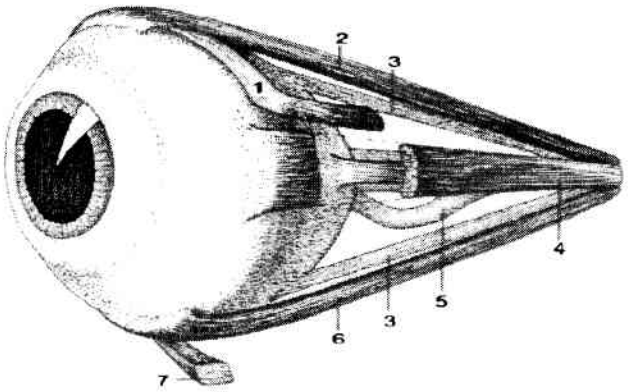

Слезная железа третьего века — glandula palpebrae tertiae (рис.200) — лежит на внутренней поверхности хряща третьего века и открывается выводными протоками на конъюнктиве, обращенной к глазному яблоку.

Рис. 202. Глазное яблоко — разрез через глазницу.

1—тарсальные железы; 2—перегородка орбит; 3—орбитальный край; 4—дорсальная косая м.; 5—надкостница;6—блок;7—дорсальная прямая м.;8—подниматель верхнего века;9—зрительный н. в зрительном канале; 10—вентра—льная прямая м.; 11—периорбита; 12—экстрапериорбитальное жировое тело; 13—слезный пузырь; 14—оттягиватель глазного яблока; 15—интрапериорбитальное жировое тело;16—скуловая дуга;17—круговая м. век.

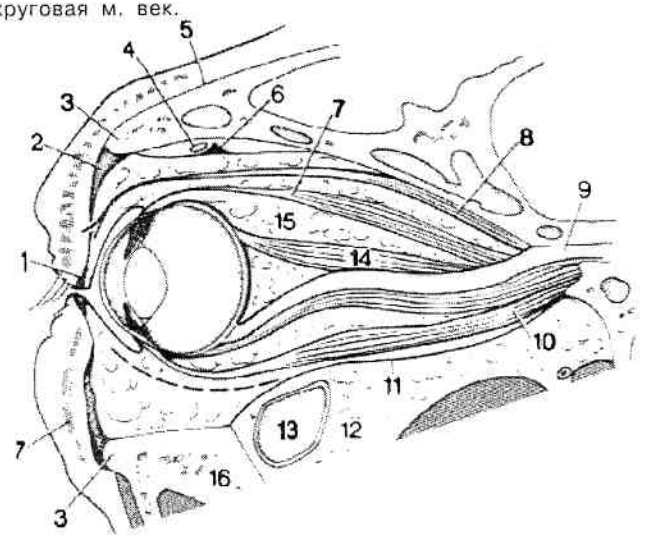

Мышцы глаза — musculi bulbi (рис.201,202) — в количестве семи расположены внутри периорбиты:

1.*Мышца, оттягивающая глазное яблоко — m. retractor bulbi* — начинается по краю зрительного отверстия, окружая зрительный нерв, направляется к глазному яблоку и оканчивается на склере четырьмя зубцами — латеральным, медиальным, дорсальным и вентральным;

2.*Прямые мышцы глаза — mm. recti bulbi* — дорсальная, вентральная, латеральная и медиальная — начинаются вокруг зрительного отверстия клиновидной ямки, а оканчиваются плоскими сухожилиями на склере вблизи роговицы на соответствующей поверхности глазного яблока;

3.*Дорсальная косая мышца — m. obliquus dorsalis* — начинается вблизи решетчатого отверстия, идет в виде ленты по медиальной стенке орбиты к медиальному углу глаза. Затем перебрасывается через хрящевой *блок — trochlea* — и, круто поворачивая латерально, проходит под дорсальной прямой мышцей и оканчивается на склере рядом с прямой латеральной мышцей;

4.*Вентральная косая мышца — m. obliquus ventralis* — начинается в специальной мышечной ямочке слезной кости, направляется косо в виде ленты на латеральную поверхность глазного яблока, где и оканчивается на склере рядом с латеральной прямой мышцей.

Прямые мышцы поворачивают глаз в соответствующую сторону, при совместном действии всех прямых мышц — глаз втягивается в глазницу. Косые мышцы глаза поворачивают его вокруг оси.

Поверхностная фасция орбиты — fascia superficialis — начинается вокруг зрительного отверстия, покрывает мышцы глазного яблока и теряется в верхнем и нижнем веках. От нее отходят межмышечные перегородки к глубокой фасции.

Глубокая фасция орбиты — fascia profunda — состоит из нескольких листков, одевающих мышцы глаза.

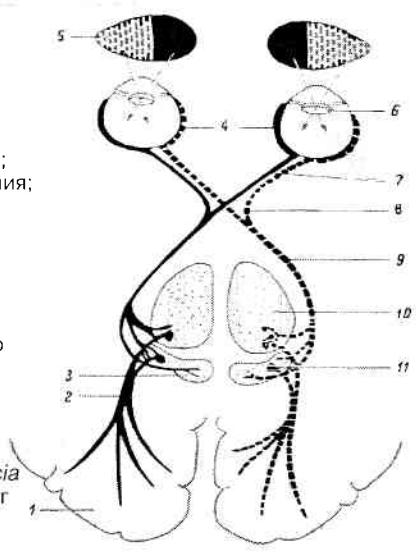

Рис. 203. Проводящие пути зрительного анализатора.

1—кора затылочной доли плаща;
2—центральный зрительный путь;
3—назальные холмы четверохолмия;
4—сетчатка;
5—поле зрения;
6—хрусталик;
7—зрительный н.;
8—перекрест зрительныхнн.;
9—зрительный тракт;
10—каудальное ядро зрительного бугра;11—латеральное коленчатое тело.

Фасция глазного яблока — fascia bulbi (Tenoni) — формирует вокруг зрительного нерва *влагалище — vagina n. optici*, а на глазном яблоке достигает роговицы. *Пространство* внутри фасции называется *теноновым*, или перибульбарным — *spatium interfasciale dudi*. Последнее сообщается с субдуральным и субарахноидальным пространствами головного мозга.

Периорбита — periorbita — представляет собой плотный фиброзный мешок воронкообразной формы. Вершина этой воронки закрепляется вокруг зрительного отверстия, основание ее срастается с наружным кольцом орбиты, а

медиальная стенка соединяется с надкостницей лобной кости. Латеральная свободная стенка периорбиты в отдельных участках достигает толщины 0,7мм и с наружной поверхности покрыта *глазничной мышцей — m. orbitalis* — из поперечно идущих гладких мышечных волокон.

Снаружи периорбита покрыта *внеглазничным жировым телом — corpus adiposus extraperiorbitale*. Внутри периорбиты, между мышцами и нервами глазного яблока, лежит *внутриглазничное жировое тело — corpus adiposus intraperiorbitale*. Оба они изолируют глазное яблоко и предохраняют его от перегревания при функционировании жевательной мускулатуры. У молодых животных внеглазничное жировое тело развито сильнее.

Проводящие пути и мозговые центры зрительного анализатора

Проводящие пути зрительного анализатора (рис.203) разделяются на периферические и центральные. *Периферические проводящие пути* образованы нейритами сетчатки, зрительными нервами и зрительными трактами. Нервный импульс, возникающий в светочувствительных нервных клетках сетчатки, передается биполярными клетками ганглия сетчатки на третий нейрон, которым является мультиполярные клетки ганглия зрительного нерва. Нейриты последнего и формируют зрительный нерв. На базальной поверхности промежуточного мозга правый и левый зрительные нервы образуют *перекрест — chiasma opticum*, после которого, обменявшись частью своих волокон, переходят в *зрительные тракты — tractus opticus*.

Волокна зрительного тракта оканчиваются в подкорковых зрительных центрах: ядрах латерального коленчатого тела, зрительных буграх и ростральных ядрах четверохолмия. Аксоны нейронов этих ядер образуют *центральные проводящие пути* зрительного анализатора. Из ядер зрительных бугров и коленчатого тела волокна идут в затылочную долю коры головного мозга, которая является корковым центром зрительного анализатора. Аксоны из ростральных ядер четверохолмия образуют тектоспинальный путь, по которому импульсы передаются на: а)моторные клетки вентральных столбов шейно-грудной части спинного мозга. Эти клетки представляют собой нейроны, через которые осуществляются рефлекторные движения головы и шеи; и б)на клетки ядер нервов глазных мышц. Назальными холмами четверохолмия, при участии нейронов ядра Якубовича и ресничного ганглия, управляются рефлекторные сокращения сфинктера зрачка и ресничного тела.

Статоакустический анализатор

Статоакустический, или равновеснослуховой, анализатор (рис.204,-211) состоит из: 1)рецепторного аппарата, представленного наружным, средним и внутренним ухом (внутреннее ухо обслуживает равновесный и слуховой анализаторы, в то время как среднее и наружное ухо — только слуховой); 2)проводящих путей, 3)подкорковых и корковых центров анализатора.

Наружное ухо — auris externa (рис.204) — состоит из ушной раковины, двигательного аппарата ушной раковины и наружного слухового прохода. Все названные органы являются вспомогательными для акустического рецептора.

Наружный слуховой проход — meatus acusticus externus — подразделяется на костный и хрящевой. Костный слуховой проход характеризуется цилиндрической формой и длиной не более 1см. С дорсальной поверхности он дополняется *хрящем слухового прохода — cartilago meatus acusticus*. Наружное отверстие его с медиальной стороны имеет треугольную *вырезку хряща слухового прохода — incisurae cartilaginis meatus acusticus*. Хрящ слухового прохода замыкается в кольцо и образует *хрящевой наружный слуховой проход — meatus acusticus externus cartilagineus*. От дорсокаудаль-

ного края последнего отходит небольшой отросток, формирующий *пластинку козелка — lamina tragi*. Внутреннее отверстие наружного слухового прохода обращено в полость среднего уха, образует косо поставленное *барабанное кольцо — anulus tympanicus*, затянутое *барабанной перепонкой — membrana tympani*.

К наружному отверстию слухового прохода прикреплятся ***ушная раковина — auricula***. Форма и величина ее различны в зависимости от породы собаки. В целом она представляет собой кожную складку, сложенную в виде рупора, расширенный конец которого направлен дорсально (у длинноухих пород — вентрально). Опорой для раковины является *хрящ ушной раковины — cartilago auriculae*, построенный из эластической ткани. На ушной раковине различают дистальную часть, или *ладью — scapha*, выступающую над поверхностью височной области; и проксимальную ее часть, или *раковину уха — concha auriculae*. Наружная выпуклая поверхность ладьи называется *спинкой ушной раковины — dorsum auriculae*, а ее внутренняя поверхность образует *ладьевидную ямку — fossa scaphoidea*. В последнюю ведет обширное отверстие в виде овала — *ушная щель — fissura auriculae*. Она ограничена более прямым *передним* и более выпуклым *задним краями — margo auriculae nasalis et caudalis*. Дистально оба края сходятся на *верхушке ушной раковины — apex auriculae*, а проксимально — в *спайке ушной раковины — comissura auriculae*.

В коже наружного слухового прохода кроме сальных желез имеются особые трубчатые *церуминозные железы — glandulae ceruminosae*, выделяющие ушную серу. Они являются видоизмененными потовыми железами.

Основание ушной раковины покоится на ***жировом теле раковины — corpus adiposum auriculare***, вследствие чего она очень подвижна. На переднем оральном и заднем аборальном краях хряща ушной раковины в проксимальной половине имеется по пять зубцов для прикрепления мышц ушной раковины.

Мышцы ушной раковины собаки многочислены и хорошо развиты. Одни из них соединяют ушную раковину с черепом: в ростральную группу этих мышц вправлен *щиток — scutulum*, в виде четырехугольной хрящевой пластинки. Другие мышцы лежат на самой ушной раковине.

1.*Напрягатель щитка — m. scutularis* — представляет собой плоскую мышцу, прикрепляющуюся к краю височной ямки. Она подразделяется на три части: а)*межщитковая мышца — m. interscutularis* — идет от наружного сагиттального гребня; б)*лобнощитковая мышца — m. frontoscutularis* — делится на две части: *pars frontalis* — начинается от лобного гребня, и *pars temporalis* — тянется от скуловой дуги; в)*шейнощитковая мышца — m. cervicoscutularis* — идет от затылочного гребня. Все три мышцы оканчиваются на щитке и таким образом укрепляют его.

Рис. 204. Ушная раковина собаки и человека.

1—завиток;
2—верхушка;
3—латеральная ножка завитка;
4—медиальная ножка завитка;
5—предкозелковая вырезка;
6—козелок;
7—козелковая вырезкаж
8—противокозелок;
9—хрящевое кольцо.

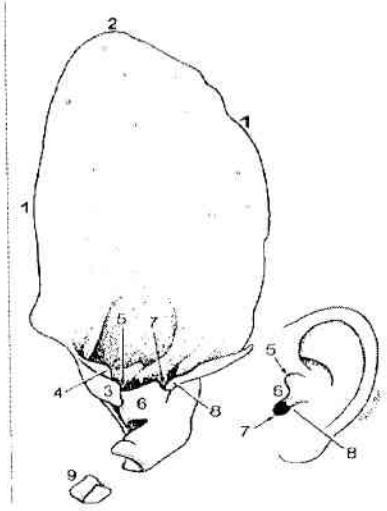

2.*Дорсальная щитковоушная мышца — m. scutuloauricularis dorsalis* — начинается от наружной поверхности каудомедиального угла щитка и оканчивается на спинке раковины у ее переднего края.

3.*Средняя щитковоушная мышца — m. scutuloauricularis medius* — берет начало на внутренней поверхности каудомедиального угла щитка и оканчивается на ушной раковине впереди и проксимальнее от предыдущей.

4.*Вентральная щитковоушная мышца — m. scutuloauricularis ventralis* — идет от наружной поверхности щитка на латеральную поверхность основания ушной раковины впереди и ниже предыдущей.

5.*Скулоушная мышца — m. zygomaticoauricularis* — начинается от скуловой дуги и от фасции впереди височнонижнечелюстного сустава, а оканчивается на латеральной поверхности раковины рядом с предыдущей мышцей.

Все перечисленные выше мышцы являются *аддукторами* ушной раковины.

6.*Добавочная щитковоушная мышца — m. scutuloauricularis accessorius* — лежит, прикрытая шитковоушной дорсальной мышцей. Начинается от щитка и идет на спинку раковины, где закрепляется рядом с поверхностной шейноушной мышцей.

7.*Поверхностная шейноушная мышца — m. cervicoscutularis superficialis* — начинается от затылочного бугра и выйной связки, лежит поверхностно под кожей и, суживаясь, оканчивается вентрально от середины спинки раковины, рядом и позади от предыдущей мышцы.

8.*Теменноушная мышца — m. parietoauricularis* — начинается от наружного сагиттального гребня под межщитковой мышцей, идет каудально к спинке ушной раковины, где и оканчивается под поверхностной шейноушной мышцей.

Шестая, седьмая и восьмая мышцы являются по функции *поднимателями* ушной раковины.

К ушной раковине тянутся два ее ***абдуктора:***

9.*Глубокая шейноушная большая мышца — m. cervicoauricularis profundus longus* — начинается от срединного соединительнотканного шва шеи, идет к основанию раковины, где и оканчивается на ее латеральной поверхности позади вентральной ушной мышцы.

10.*Глубокая шейноушная малая мышца — m. cervicoauricularis profundus minor* — начинается вместе с предыдущей на выйной связке и оканчивается на основании раковины вентрально от предыдущей.

11.*Вентральная ушная мышца — m. auricularis ventralis* — в виде длинной ленты лежит на околоушной слюнной железе. Она начинается на фасции вентрального конца железы и оканчивается на латеральной поверхности раковины под ушной связкой. Функция ее — опускает раковину.

12,13.*Длинный и короткий вращатели ушной раковины — m. rotator auris longus et brevis* — начинаются от внутренней поверхности щитка и оканчиваются на основании раковины.

На раковине имеются отдельные мышцы, при сокращении которых незначительно изменяется ее форма.

Собственные мышцы ушной раковины также хорошо развиты. *Малая завитковая мышца* лежит на переднем крае раковины между первым и вторым оральными зубцами хряща раковины. *Козелковозавитковая мышца* расположена между вторым оральным, третьим и четвертым аборальными зубцами. *Противокозелковая мышца* лежит между первым и вторым аборальными зубцами. Проксимально от него находится козелковая мышца с поперечным ходом мышечных волокон. На наружной поверхности ладьи в ее поперечном желобе находится *длинная мышца ладьи*, состоящая из длинных и коротких мышечных пучков. В области наружной поверхности раковины, в оральной половине поперечного желоба располагается *поперечная ушная мышца*, а в его аборальной половине — *косая ушная мышца*, сливающаяся с противокозелковой мышцей.

Рис. 205. Барабанная перепонка.

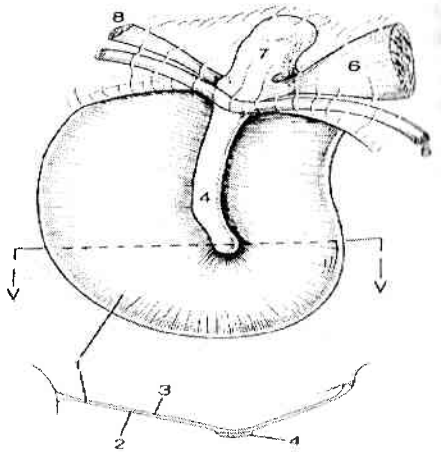

1—натянутая часть барабанной перепонки;
2—внутренняя поверхность;
3—наружная поверхность;
4—рукоятка молоточка;
5—барабанная струна;
6—напрягатель барабанной перепонки;
7—головка молоточка;
8—одна из связок молоточка.

Вращение раковины происходит только в переднем секторе круга ушной раковины.

Среднее ухо — auris media (рис.205,206,207) — звукопроводящий и звукопреобразующий отдел преддверноулиткового органа, представленный барабанной перепонкой, барабанной полостью, цепью слуховых косточек и слуховой трубой.

Барабанная перепонка — membrana tympani (рис.205) — состоит из трех слоев и в толщину имеет не более 0,2 мм. Основу ее составляют *радиальный слой — stratum radiatum* и *круговой слой — stratum circulare* — коллагеновых волокон. Со стороны наружного слухового прохода она покрыта многослойным плоским эпителием, а со стороны барабанной полости — слизистой оболочкой с плоским (или кубическим) однослойным эпителием. Утолщенным *фибрознохрящевым кольцом — anulus fibrocartilagineus* — она закрепляется в барабанном кольце наружного слухового прохода и поставлена косо. На ней различают *натянутую часть — pars tensa* — и небольшой участок выглядит как *обвислая часть — pars floccida*. Последняя расположена в дорсомедиальной части барабанного кольца, не содержит коллагеновых волокон и поэтому более подвижна.

Барабанная полость — cavum tympani — располагается в барабанной части каменистой кости и выстлана, за исключением барабанной перепонки, мерцательным эпителием. На дорсомедиальной стенке барабанной полости, то есть в скалистой части каменистой кости, находятся: *окно преддверия — fenestra vestib* — и *окно улитки — fenest cochleae*, между которыми ра полагается небольшое возвыш ние — *мыс — promontorium*. П

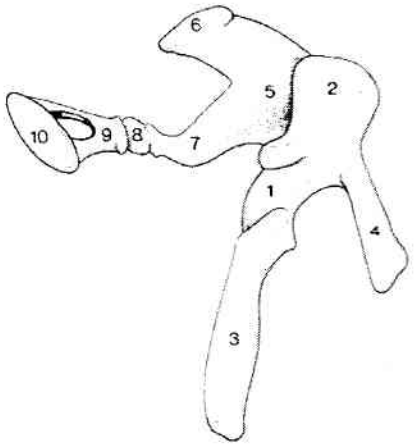

Рис. 206. Слуховые косточки.

1—молточек;
2—головка молоточка;
3—рукоятка молоточка;
4—ростральный отросток;
5—наковальня;
6—короткая ножка;
7—длинная ножка;
8—чечевицеобразная косточка;
9—головка стремечка;
10—подножка стремечка.

следний образован куполом костной улитки. Через оральную стенку полости в медиовентральном направлении проходит *барабанное отверстие слуховой трубы — ostium timpanicum tubae auditivae*. В дорсальной стенке проходит *канал лицевого нерва*.

Барабанная полость делится на *дорсальную часть — epitympani, s.recessus epitympanicus,* среднюю — *mesotympani, s. cavum tympani* и вентральную *hypotimpani, s. bulla tympani*. Дорсальная часть барабанной полости наименьшая по размерам и почти полностью занята головкой молоточка и наковальней. Длинная ось средней части барабанной полости лежит под углом 45 градусов к сагиттальной плоскости. Длина ее равна в среднем 15мм, а глубина и ширина колеблются в пределах от 8 до 10мм. Сам же барабанный пузырь имеет яйцевидную форму.

Слуховые косточки — ossicula auditus (рис.206) — образуют цепь, для прохождения звуковой волны. Их всего четыре: молоточек, наковальня, чечевицеобразная косточка и стремя.

Молоточек — malleus — самая большая слуховая косточка, однако длина его не превышает 1см. На нем различают: *рукоятку молоточка — manubrium mallei, шейку молоточка — collum mallei,* отходящую почти под прямым углом от рукоятки, и *головку молоточка — caput mallei,* снабженную суставной поверхностью для соединения с наковальней. На медиальном крае рукоятки вблизи ее шейки выступает небольшой *мышечный отросток — processus muscularis,* для прикрепления мышцы *напрягателя барабанной перепонки*. На дорсальном конце рукоятки имеется *короткий отросток — processus brevis,* а на дорсальном крае шейки — *длинный отросток — processus longus* — для прикрепления связок.

Наковальня — incus — размером 3х4мм несет на себе *тело — corpus incudis* — с суставной поверхностью для молоточка, и две *ножки: короткую и длинную — crus breve et longum*. Первая из них служит для прикрепления связки, а вторая — для соединения с чечевицеобразной косточкой.

Рис. 207. Схема строения уха.

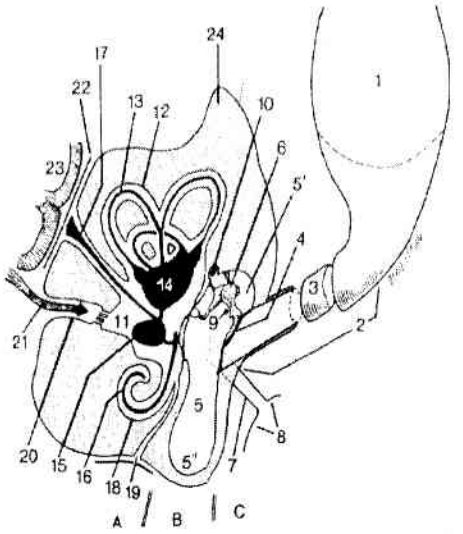

1—ушная раковина;
2—наружный слуховой проход;
3—хрящевое кольцо;
4—барабанная перепонка;
5—барабанная полость;
5'—надбарабаннное выпячивание;
5"—барабанный пузырь;
6—слуховые косточки;
7—слуховая труба;
8—носоглотка;
9—барабанная струна;
10—лицевой нерв;
11—преддверие;
12—полукружные каналы;
13—полукружные каналы;
14—маточка (утрикулюс);
15—круглый мешочек (саккулюс);
16—канал улитки;
17—эндолимфатический проток;
18—улитка;
19—перилимфатический проток;
20—внутренний слуховой проход;
21—преддверноулитковый нерв;
22—оболочки мозга;
23—мозг;
24—каменистая кость.

Чечевицеобразная косточка — os lenticulare — очень маленькая: соединяет наковальню со стремем.

Стремя — stapes — длиной до 2мм имеет *головку — caput stapedis,* от которой почти параллельно друг другу идут *ростральная и каудальная ножки — crura rostrale et caudale.* Обе ножки дистально от головки соединяются *основанием стремя — basis stapedis.* Последнее укреплено в окне преддверия *кольцевой связкой — lig. annulare stapes,* а к головке стремени прикрепляется *стременная мышца — m. stapedius.*

Слуховые косточки соединяются между собой суставами, в которых имеется капсула и дополнительные связки: одна связка закрепляется на короткой ножке наковальни, другая — на длинном отростке молоточка. Основание стремя укреплено в овальном окне преддверия. Рукоятка молоточка вправлена в барабанную перепонку и достигает ее середины, а головка направлена дорсально.

На слуховых косточках оканчиваются две **мышцы: *напрягатель барабанной перепонки — m. tensor tympani*** — начинается дорсально от входа в костную слуховую трубу и оканчивается на мышечном отростке молоточка; ***стременная мышцы — m. stapedus*** — лежит дорсоаборально от окна улитки и закрепляется на стремени. Напрягатель барабанной перепонки, уменьшая размах ее колебаний, повышает остроту слуха, а стременная мышца, натягивая стремя, ослабляет колебания в цепи слуховых косточек.

Барабанная полость через слуховую трубу сообщается с носоглоткой.

Слуховая труба — tuba auditiva, s. Eustachii (рис.207) — подразделяется на две части: *костная часть слуховой трубы — pars ossea tubae auditivae* — начинается уже упомянутым выше барабанным отверстием слуховой трубы, которое дополняется желобоватой хрящевой пластинкой длиной около 7 см и толщиной до 2 мм. Она прикрепляется к мышечному отростку каменистой кости и образует *хрящевую часть слуховой трубы — pars cartilaginea tubae auditivae.* Просвет слуховой трубы на поперечном сечении овальной формы с диаметром около 1,5 мм открывается *глоточным отверстием слуховой трубы — ostium pharyngeum tubae auditivae* — позади вентрального носового хода в боковой стенке глотки. *M. tensor tympani* располагается на латеральной стенке слуховой трубы, а *m. tensor veli palatini* начинается от ее хрящевой стенки. Обе мышцы при сокращении расширяют просвет трубы.

Внутреннее ухо — auris interna (рис.207,208,209) — отдел преддверно-улиткового органа, содержащий рецепторы равновесия и слуха. Оно состоит из костного и перепончатого лабиринтов.

Костный лабиринт — labyrinthus osseus — представляет собой систему полостей в каменистой части височной кости, является, до известной степени, отпечатком перепончатого лабиринта и подразделяется на три отдела: преддверие, костные полукружные каналы и улитку.

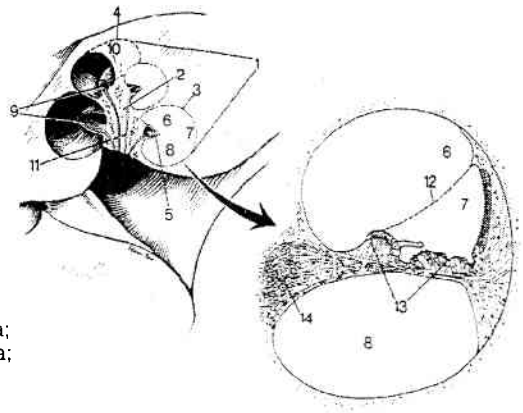

Рис. 208. Улитка.
1—улитка; 2—ось улитки; 3,4—спиральный канал; 5—костная спиральная пластинка; 6—лестница преддверия; 7—канал улитки; 8—барабанная лестница; 9, 10—спиральный канал оси; 11—канал слухового нерва; 12—спиральная мембрана; 13—спиральный орган; 14—спиральный ганглий.

Преддверие — vestibulum (рис.207) — представляет собой шарообразную полость диаметром до 5мм. Его медиальная стенка образована дном внутреннего слухового прохода, а латеральная — граничит с барабанной полостью среднего уха. На латеральной стенке располагается *окно преддверия — fenestra vestibuli,* закрытое со стороны барабанной полости стремем. Эту же стенку *гребешок преддверия — crista vestibuli* — подразделяет на *овальное углубление — recessus ellipticus,* лежащее дорсоаборально, и *круглое углубление — recessus sphericus,* лежащее орально. В каудальной стенке располагаются четыре отверстия трех полукружных каналов. В назальной стенке в области круглого углубления, начинается *канал костной улитки,* а назовентрально располагается отверстие, ведущее в *водопровод преддверия — aquaeductus vestibuli,* открывающийся на медиальной поверхности каменистой кости.

Рис. 209. Перепончатый лабиринт.
А—перепончатый лабиринт внутреннегоуха;
В—разрез ампулы полукружного канала.

1—маточка; 2—круглый мешочек; 3—полукружные каналы;4—ампулы каналов;5—эндолимфатический проток; 6,7—равновесные пятна; 8—канал улитки; 9—гребешок ампулы; 10—купол, содержащий чувствительные волоски;11—слой чувствительных клеток; 12—статокония; 13—желатиновый слой пятна; 14—перилимфатическая покрышка;15—стенка костного лабиринта.

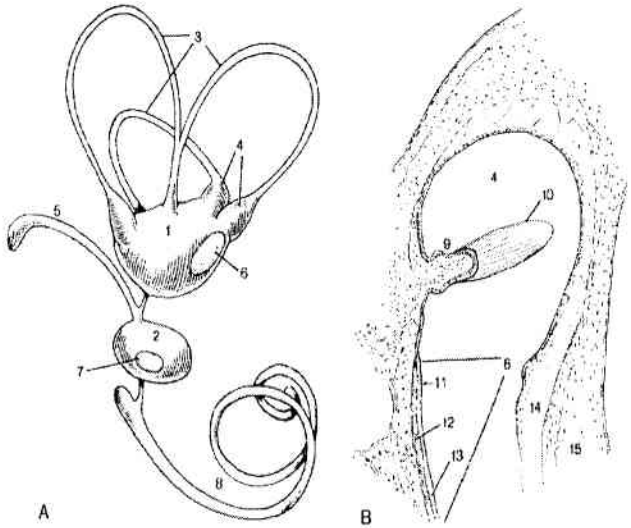

Таким образом, в преддверии насчитывается семь относительно крупных отверстий. Кроме того, в его медиальной стенке имеется два *решетчатых поля — maculae cribrosae* — для прохождения нервов.

Три *костных полукружных канала — canales semicirculares ossei* (рис.207,209) — лежат дорсокаудально от преддверия и представляют собой три тонкие дугообразные трубки, открывающиеся четырьмя отверстиями. Устья этих отверстий расширены и образуют *костные ампулы — ampullae osseae.* Каналы лежат в трех взаимно перпендикулярных плоскостях: *латеральный* при нормальной постановке головы располагается во фронтальной плоскости. Он имеет два конца — оральный и аборальный. Другой канал — *дорсальный*

— расположен в сагиттальной плоскости: оральный конец его открывается в преддверие вместе с концом латерального канала, а аборальный конец — вместе с концом аборального канала. *Аборальный* канал лежит в сегментальной плоскости: один его конец направлен медиодорсально, а другой — латеровентрально.

Размеры каналов варьируют в зависимости от величины собаки. У собаки среднего размера диаметр просвета костного канала около 0,5 мм, а просвет ампулы — в два раза больший. Дорсальный канал самый длинный, каудальный — самый короткий. Наибольшая ширина дуги первого равна 6 мм, а второго — 3,5 мм. Ширина дуги латерального канала равна 4,5 мм.

Улитка — cochlea (рис.208,209) — находится впереди преддверия. Своим *основанием — basis cochleae* — она направлена медиально и граничит с дном внутреннего слухового прохода, а вершиной *куполом — cupula cochleae* — обращена к барабанной полости. Кроме того, в ней имеется *стержень — modiolus,* вокруг которого спирально, образуя три завитка, проходит *спиральный канал улитки — canalis spiralis cochleae.* Основание стержня более широкое и со стороны внутреннего слухового прохода ситообразно продырявлено — через него проходит улитковый нерв. На стержне лежит *костная спиральная пластинка — lamina spiralis ossea,* оканчивающаяся у купола улитки *крючком спиральной пластинки — hamulus laminae spiralis.* Она же делит спиральный канал на *лестницу преддверия — scala vestibuli* и *барабанную лестницу — scala tympani.* Последняя лежит ближе к основанию стержня улитки.

Барабанная лестница (рис.208) начинается *круглым окном (окном улитки) — fenestra rotunda* — из барабанной полости. Это окно закрыто *внутренней барабанной перепонкой — membrana tympani secundaria.* Вблизи окна находится отверстие, ведущее из барабанной полости в *водопровод улитки — aquaeductus cochleae,* выходящий на медиальную поверхность каменистой кости.

Лестница преддверия (рис.208) начинается из преддверия. А под куполом улитки обе лестницы объединяются. Место соединения их называется *отверстием улитки — helicotrema.*

К спиральной пластинке прикрепляется перепончатый канал улитки, а в самой пластинке заложен *спиральный осевой канал — canalis spiralis modioli.*

Перепончатый лабиринт — labirynthus membranaceus (рис.209) — внутреннего уха представляет собой совокупность сообщающихся полостей, стенки которых образованы соединительнотканными мембранами, а сами полости заполнены эндолимфой. Части перепончатого лабиринта лежат в костном лабиринте как пальцы в перчатке. Перепончатый лабиринт включает: овальный мешочек с тремя полукружными каналами, круглый мешочек с перепончатым каналом и эндолимфатический проток.

Овальный мешочек — utriculus — лежит в овальной ямке преддверия. Из него выходят три *полукружных канала — ductus semicirculares,* лежащие в соответствующих костных полукружных каналах, прирастая к ним только вдоль своей выпуклой кривизны. При впадении в мешочек полукружные каналы образуют три *перепончатые ампулы: переднюю, заднюю и латеральную — ampulae membranaceae anterior, posterior et lateralis.* Внутри каждой ампулы находится равновесный *гребень ампулы — crista ampullaris,* покрытый нейроэпителием. В овальном и круглом мешочках имеются такого же строения *равновесные пятна — maculae staticae,* однако с тем отличием, что, помимо нейроэпителия, в них содежатся *статолиты* — мельчайшие кристаллики.

Круглый мешочек — sacculus — занимает круглую ямку преддверия. Он соединяется с перепончатой улиткой *соединительным протоком — ductus reuniens. Перепончатый канал улитки (улитковый проток) — ductus cochlearis* — образует два мешка: *слепое выпячивание купола — cecum cupulare* — лежит под куполом костной улитки, и *слепое выпячивание преддверия — cecum vestibulare* — лежит вблизи круглого мешочка.

Перепончатый канал улитки срастается внешней стенкой с костной улиткой, а внутренним краем — с костной спиральной пластинкой. Вследствие

этого на поперечном разрезе перепончатый канал имеет треугольную форму. Часть его стенки, обращенной к барабанной лестнице, называется *спиральная перепонка — membrana spiralis,* на ней располагается воспринимающий звук *спиральный (кортиев) орган — organum spirale.* Противоположная стенка перепончатой улитки, обращенная к лестнице преддверия, называется *преддверная перепонка — membrana vestibularis.* Таким образом, перепончатая улитка полностью отделяет обе лестницы, за исключением купола, где они сливаются в отверстие улитки.

Эндолимфатический проток — ductus endolymphaticus — соединяется толстой ножкой с круглым мешочком, а тонкой — с овальным мешочком. Затем он через водопровод преддверия выходит на мозговую поверхность каменистой кости, где и расширяется в виде *мешочка — saccus endolymphaticus* — длиной до 1 см и шириной до 2 мм. Мешочек лежит между двумя листками твердой мозговой оболочки, а функция его заключается в переносе внутричерепного давления на вестибулярный аппарат. В результате происходит торможение сосудистых центров и снижение внутричерепного давления.

Весь перепончатый лабиринт заполнен *эндолимфой*, а перилимфатическое пространство между перепончатым лабиринтом и стенкой костного лабиринта — *перилимфой*. Перилимфатическое пространство через водопровод улитки и водопровод преддверия сообщается с субарахноидальным пространством головного мозга.

Рис .210. Проводящие пути слухового анализатора.

1—улитковые волокна статоакустического н.; 2—улитковое ядро; 3—улитковые дра в трапецоидном теле; 4—латеральная петля; 5—ядро латеральной петли; 6—каудальный холм; 7—медиальное коленчатое ядро; 8—проекционные волокна в кору головного мозга.

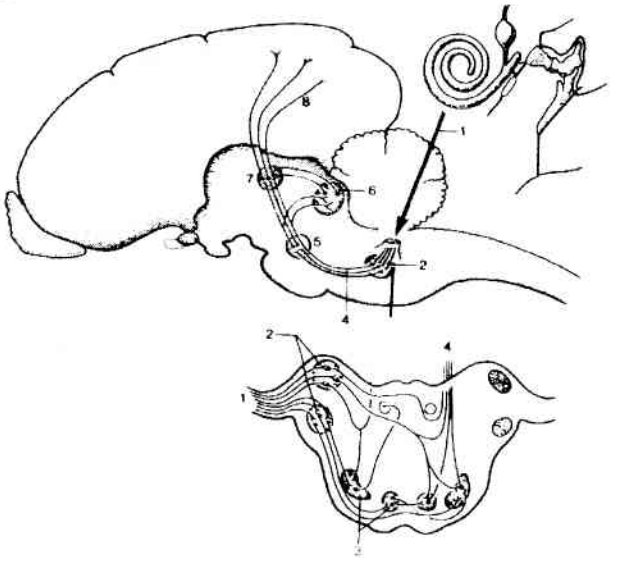

Рецепторные зоны перепончатого лабиринта представлены в виде следующих образований: 1)*лентовидный спиральный орган — organus spirale; 2)пятна (макулы) круглого мешочка (саккулюса) — macula sacculi;*

3)пятна (макулы) овального мешочка (утрикулюса) — macula utriculi; 4)три ампулярных гребешка — cristae ampullares.

Восприятие звука осуществляется в спиральном лабиринте. Улитковый канал на поперечном срезе имеет треугольную форму. Стороны треугольника образованы: вентромедиально — *вестибулярной (спиральной) мембраной;* нижняя — *сосудистой пластинкой,* лежащей на наружной стенке костной улитки и *базальной пластинки.* Последняя несет на себе спиральный орган и с внутренней стороны прикрепляется к спиральной костной пластинке. В целом она представляет собой соединительнотканную пластинку, тянущуюся в виде спирали вдоль всего улиткового канала. Лежащие в основе пластинки коллагеновые волокна тянутся в виде непрерывных радиальных пучков от спиральной костной пластинки до спиральной связки. Более длинные волокна находятся на вершине улитки, а более короткие — у ее основания. Со стороны барабанной лестницы базиллярная пластинка покрыта слоем плоских клеток, а на стороне, обращенной к спиральному органу — базальной мембраной эпителия этого органа.

Рис. 211. Проводящие пути равновесного анализатора.

1—равновесные волокна статоакустического н.; 2—вестибулярное ядро; 3—равновесноспинномозговой тракт; 4—медиальный длинный пучок; 5—равновесномозговой тракт; 6—ядро отводящего н.; 7—ядро блокового н.; 8—ядро глазодвигательного н.; 9—красное ядро;10—ядра таламуса; 11—таламокортикальные проекционные волокна.

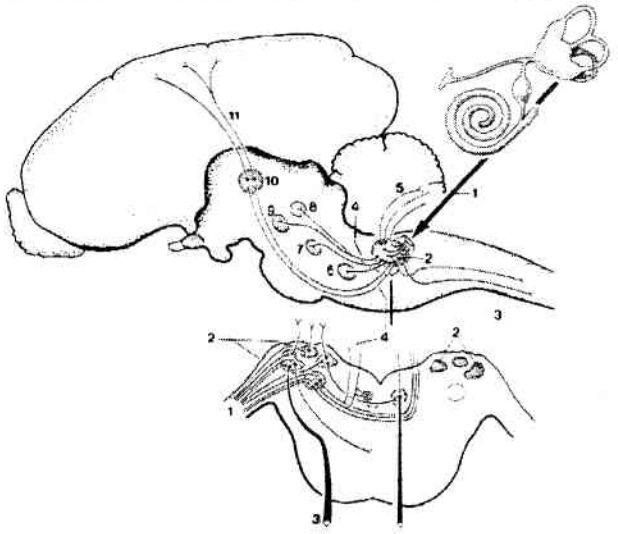

Спиральный орган состоит из двух групп клеток — сенсорных и поддерживающих. Каждая из этих групп подразделяется на внутренние и наружные, а границей между ними является туннель. Среди поддерживающих клеток центральное место занимают внутренние и наружные столбовые клетки. Их ряды наклонены друг к другу и ограничивают треугольное (на поперечном сечении) пространство, называемое внутренним туннелем.

Внутренние сенсорные клетки имеют кувшинообразную форму и лежат в один ряд. На их апикальной поверхности имеются от 30 до 60 коротких микроворсинок — стереоцилий, располагающихся в 34 ряда.

Наружные сенсорные клетки имеют округлое основание. На апикальной поверхности они несут кутикулярную пластинку со стереоцилиями. Стереоцилии наружных сенсорных клеток своими вершинами касаются внутренней поверхности текториальной мембраны. Последняя представляет собой лентовидную пластинку желеобразной консистенции, тянущуюся по всей длине спирального органа.

Во время звукового воздействия на барабанную перепонку ее колебания передаются на молоточек, наковальню, чечевицеобразную косточку и стремя. Долее звуковая волна через овальное окно передается на перилимфу, базальную и текториальную пластинки. При этом происходит отклонение стереоцилий и возбуждение рецепторных клеток. Афферентная иннервация передается в центральные части слухового анализатора по слуховому нерву.

Рецепторные клетки органа равновесия расположены в пятнах (макулах) овального мешочка (маточки, утрикулюса) и круглого мешочка (саккулюса), а также в кристах или гребешках ампул полукружных каналов. Пятна располагаются на базальной мембране и выстланы опорными и сенсорными клетками. Поверхность пятен мешочков покрыта студенистой отолитовой мембраной, в которую включены кристаллы из карбоната кальция. Сенсорные клетки своими вершинами, усеянными волосками, обращены в полость лабиринта. Основания клеток кантактируют с афферентными и эфферентными нервными окончаниями. Клетки разделяются на два типа — грушевидной и столбчатой форм. На наружной поверхности имеется 6080 неподвижных волосков — стереоцилий и один подвижный — киноцилия, имеющая сократительные волоски. При смещении киноцилии в сторону стереоцилии клетка возбуждается, а если движение направлено в противоположную сторону — происходит торможение клетки.

Во время скольжения отолитовой мембраны происходит стимуляция только определенной группы клеток, регулирующих определенные группы мышц туловища. Полученные через афферентные синапсы импульсы передаются через вестибулярный нерв в соответствующие части вестибулярного анализатора.

В кристах, или ампуллярных гребешках апикальная часть сенсорных клеток окружена желатинообразным прозрачным куполом. Отклонение купола под влиянием движения эндолимфы полукружных каналов вызывает возбуждение сенсорных клеток, что сопровождается рефлекторным сокращением скелетной мускулатуры, изменяющих положение тела в пространстве и движение глазных мышц.

Проводящие пути и мозговые центры статоакустического анализатора

Проводящие пути слухового анализатора (рис.210) подразделяются на периферические и центральные. Периферические пути представлены улитковым нервом. Последний выходит через внутренний слуховой проход и оканчивается в ядрах улиткового нерва продолговатого мозга. Из ядер начинаются центральные проводящие пути: они направляются в ядра каудальных холмов четверохолмия и ядра медиального коленчатого тела, являющиеся подкорковыми слуховыми центрами. Из них импульсы направляются в височную долю коры большого мозга, являющуюся ее слуховым центром. Периферические ***проводящие пути вестибулярного анализатора*** (рис.211) образованы преддверным нервом, выходящим из преддверного ганглия, расположенного во внутреннем слуховом проходе. Вместе с волокнами улиткового нерва он образует VIII пару черепных нервов — преддверноулитковый нерв. Затем волокна преддверного корня направляются в вестибулярное ядро Дейтерса продолговатого мозга. Нейритами клеток этого ядра начинаются центральные

проводящие пути. Они достигают шатрового ядра мозжечка, а отростки нейронов последнего — коры мозжечка. Корковый центр вестибулярного анализатора находится в височной доле большого мозга.

Орган обоняния

Орган обоняния — organum olfactus — у собак хорошо развит. Восприятие обоняния свойственно определенным частям слизистой оболочки носовой полости, в которой заложены специальные клетки.

К обонятельной области слизистой оболочки носовой полости относятся: дорсальный носовой ход, лабиринт решетчатой кости, сошниковоносовой орган и часть лобной пазухи.

В слизистой оболочке перечисленных частей полости носа лежат обонятельные клетки, нейриты которых формируют *обонятельные нити — fila olfactoria*. Последние через продырявленную пластинку решетчатой кости проникают в черепную полость и оканчиваются на обонятельных луковицах.

От сошниковоносового органа, лежащего на дне носовой полости, начинаются 12 *сошниковоносовых нерва — nn. vomeronasales*, которые оканчиваются на обонятельных луковицах, проходя к ним через продырявленную пластинку решетчатой кости.

Орган вкуса

Орган вкуса — organ gustus — представлен различными вкусовыми сосочками языка (грибовидные, валиковидные и листовидные) и расположенными на них *вкусовыми почками — caliculus gustatorius*.

Грибовидные сосочки — papillae fungiformis — расположены на дорсальной поверхности тела и верхушки языка. *Валиковидные сосочки — papillae valatae* — лежат на дорсальной поверхности языка на границе между его телом и корнем. *Листовидные сосочки — papillae foliatae* — в количестве 2 лежат в облсти корня языка, впереди небноязычной дужки.

От вкусовых почек грибовидных сосочков начинается *барабанная струна*, а от валиковидных и листовидных сосочков — чувствительные волокна *языкоглоточного нерва*.

ОГЛАВЛЕНИЕ

Предисловие..... 4

Введение..... 5
Понятие о частях и областях тела собаки..... 6
Общие термины, употребляемые при описании строения тела собаки..... 8
Остеология..... 12
Осевой скелет..... 16
Скелет головы..... 17
Мозговой череп..... 18
Лицевой череп..... 25
Скелет туловища..... 29
Позвоночный столб..... 30
Шейные позвонки..... 31
Грудные позвонки..... 33
Поясничные позвонки..... 35
Крестцовые позвонки..... 37
Хвостовые позвонки 38
Ребра..... 39
Грудная кость..... 40
Периферический скелет..... 40
Скелет грудной конечности..... 42
Пояс костей грудной конечности..... 42
Кости свободного отдела грудной конечности..... 42
Плечевая кость..... 44
Скелет предплечья..... 45
Скелет кисти..... 46
Кости запястья..... 47
Кости пясти..... 48
Кости пальцев..... 49
Скелет тазовой конечности..... 49
Пояс костей тазовой конечности..... 52
Подздошная кость..... 52
Лонная кость..... 54
Седалищная кость..... 55
Кости свободного отдела тазовой конечности..... 55
Бедренная кость..... 57
Скелет голени..... 58
Скелет стопы..... 58
Кости заплюсны..... 58
Кости плюсны..... 64
Кости пальцев..... 65
Синдесмология..... 66
Прерывный тип соединения костей..... 66
Непрерывный тип соединения костей..... 69
Соединение костей осевого скелета..... 70
Соединение костей головы..... 74
Соединение позвонков..... 81
Соединение ребер и грудной кости..... 83
Соединение костей периферического скелета.....
Соединение костей грудной конечности.....
Соединение костей тазовой конечности.....

Миология 84

Фасции и мышцы туловища 84
Мышцы туловища 84
Мышцы плечевого пояса 85
Грудные мышцы 89
Мышцы живота 93
Вентральные мышцы шеи 97
Мышцы позвоночного столба 98
Мышцы головы 104
Мышцы губ, щек и носа 105
Жевательные мышцы 106
Ощие закономерности распределения мышц на суставах конечностей ***108***
Фасции грудной конечности 109
Мышцы плечевого сустава 110
Мышцы локтевого сустава 112
Мышцы запястного сустава 115
Мышцы суставов пальцев 116
Общие закономерности распределения мышц на тазовой конечности 119
Фасции тазовой конечности 120
Мышцы тазобедренного сустава 121
Мышцы коленного сустава 127
Мышцы заплюсневого сустава 128
Мышцы суставов пальцев 130
Кожный покров 133
Спланхнология 140
Пищеварительный аппарат 145
Ротовая полость 145
Зубы 147
Твердое и мягкое небо 150
Слюнные железы 155
Глотка 156
Пищевод 158
Желудок 159
Кишечник 161
Тонкая кишка 161
Печень 164
Поджелудочная железа 167
Толстая кишка 168
Анальный канал 170
Топография органов брюшной полости 171
Дыхательный аппарат 172
Носовая полость 172
Околоносовые пазухи 175
Гортань 175
Трахея 179
Легкие 180
Органы мочеотделения 185
Почки 186
Мочеточники 190
Мочевой пузырь 191
Мочеиспускательный канал 192
Органы размножения 193
Органы размножения самцов 193
Семенник 193
Придаток семенника 195
Семенной канатик 196

Семяпровод 196
Семенниковый мешок 197
Предстательная железа 198
Половой член и препуций 198
Органы размножения самки 200
Яичник 201
Маточная труба 203
Матка 203
Влагалище 205
Мочеполовое преддверие и вульва 205
Ангиология **206**
Сердце 212
Артерии и вены малого круга кровообращения 222
Артерии большого круга кровообращения 222
Плечеголовная артерия, правая и левая подключичные артерии 223
Артерии головы 225
Артерии грудной конечности 229
Брюшная аорта 233
Артерии стенок и органов тазовой полости 237
Артерии тазовой конечности 239
Вены большого круга кровообращения 243
Лимфология 249
Лимфатические узлы головы 251
Лимфатические узлы шеи 253
Лимфатические узлы грудной конечности 254
Лимфатические узлы брюшных и тазовых стенок 255
Лимфатические узлы органов брюшной и тазовой полостей 256
Лимфатические узлы стенок и органов грудной клетки 258
Эндокринология 259
Органы иммуногенеза и кровообразования 263
Неврология 265
Общие закономерности строения нервной системы 266
Центральная нервная система 268
Спинной мозг 268
Головной мозг 272
Оболочки и сосуды головного мозга
Общая характеристика строения головного мозга 272
Большой мозг 276
Концевой мозг 277
Промежуточный мозг 277
Средний мозг 282
Ромбовидный мозг 284
Задний мозг 285
Продолговатый мозг 285
Периферическая нервная система 288
Спинномозговые нервы 289
Шейные спинномозговые нервы 290
Плечевое сплетение 291
Грудные спинномозговые нервы 295
Поясничные спинномозговые нервы 295
Крестцовые спинномозговые нервы 296

Поясничнокрестцовое сплетение..... 296
Хвостовые спинномозговые нервы..... 301
Черепные нервы..... 301
Автономная нервная система..... 308
Симпатическая нервная система..... 308
Парасимпатическая нервная система..... 312
Органы чувств..... 315
Зрительный анализатор..... 315
Глазное яблоко..... 316
Вспомогательные органы глаза..... 319
Проводящие пути и мозговые центры зрительного анализатора..... 325
Статоакустический анализатор..... 325
Проводящие пути и мозговые центры статоакустического анализатора..... 335
Орган обоняния..... 336
Орган вкуса..... 336

Николай Вячеславович **Зеленевский,**
Владимир Иванович **Соколов,** Виктор Юрьевич **Чумаков,** Александр Васильевич **Малявский,** Александр Петрович **Васильев,** Людмила Константиновна **Логинова**

Анатомия собаки

Подписано в печать 15.01.98 г. Формат 60x88 1/16. Объем 21,5 п. л.
Бумага офсетная. Печать офсетная. Тираж 10000 экз. Заказ 2.

Издательство ООО "Юридическая фирма "Право и Управление".
Лицензия ЛР № 064473.
Отпечатано с готовых пленок в ОАО ПП-3.
191104, Санкт-Петербург, Литейный пр., 55